

卵巢剔除後 性hormone이 白鼠顎下腺에 미치는 影響에 關한 組織化學的 研究

서울대학교 치과대학 구강해부학교실

황규선 · 최 단 · 박헌철 · 박창희

HISTOCHEMICAL STUDY ON THE EFFECT OF SEXUAL HORMONE ON SUBMAXILLARY GLAND OF THE OVARIECTOMIZED ALBINO RAT

Kyu Sun Hwang, Dan Choi, Hyon Cheol Park, Chang Hee Park

Dept. of Oral Anatomy, Cllege of Dentstry, Seoul National University

..... > Abstract <

The experimental female rats were ovariectomized and after 14day, they were injected intramuscularly with estrogen of single dose, 2 μ g/100gm body weight. After hormone injection, the animals were sacrificed by ether inhalation, the salivary glands were removed for microscopic examination and the histochemical preparations were observed.

The results were as followes;

In the submaxillary gland of ovariectomized rats, the acinar cells have lesser PAS reactivity than control group, and-SH group reaction were slight.

In the estrogen injected-ovariectomized rats, acinar cells and striated duct cells have high reactivities for PAS, and-SS and SH group reaction were more increased than control group.

I. 緒 言

Lacassagne에 의해 白鼠顎下腺에서는 性에 따라 形態의 差異가 있다는 것이 報告된 以來 Jungneina는 顎下腺에는 hormone의 調節役割을 수행하는 機構가 있을 것이라 보는가 하던¹⁾²⁾³⁾⁴⁾⁵⁾⁶⁾⁷⁾⁸⁾⁹⁾¹⁰⁾¹¹⁾¹²⁾ Screebny et al.은⁹⁾ 顎下腺抽出液에서의 蛋白分解活性이 性 hormone의 支配下에 있다는 것을 推論하여 實驗의 으로 去勢된 白鼠의 顎下腺에서 重量과 蛋白分解酵素活性이 減少되었음을 認定하였지만 他 唾液腺에서는 影響을 받지 않는 것 같다

고 하였다. 한편 高¹³⁾는 去勢된 白鼠의 唾液腺에서는 正常群에 比하여 一般의 으로 放射能指數가 減少되는 傾向이었으나 去勢後 性 hormone을 投與한 白鼠에서는 增加되었을 뿐만 아니라 DNA 合成과 細胞更新이 促進되고 있음을 觀察한바 있었다. 또한 Shafer and Muhler¹⁴⁾는 甲狀腺을 除去하게 되려는 顎下腺의 크기가 작어지고 其 分泌量도 減少될뿐 아니라, 唾液의 粘度가 增加되는 結果에서 移推하여 齒牙齦症의 發生頻度を 높여준다는 등, 顎下腺과 關連하여 여러모로 追究되어 왔으나 이들의 거의 大部分이 性 hormone 中 口腔領域에 顯著하게 影響을 미치는 estrogen과 關連을 맺고 多角的인

面에서 檢索되었으나²⁾⁴⁾⁶⁾⁷⁾⁸⁾¹⁰⁾¹³⁾¹⁴⁾¹⁵⁾¹⁶⁾¹⁸⁾多糖類 및 蛋白에 對한 組織化學的인 追求는 그다지 흔하지 않는 것 같아 著者들은 實驗的으로 卵巢를 剔出한 後 estrogen를 投與케하고 頸下腺에서의 PAS反應 및 SH基 基의 消長에 따른 所見을 檢索한 바가 있어 이에 그 知得된바를 報告하고져 한다.

II. 實驗材料 및 方法

本實驗에 使用된 實驗動物은 體重 150g. 內外的 雌性 白鼠 20匹으로서 이를 다음과 같이 三個群에 分配 配置케 하였다. 卽 正常群은 卵巢剔出術을 하지 않은 健康한 白鼠 5匹을 分配 配置하고, 나머지 實驗動物은 兩側卵巢를 剔出한 然後 二週 經過된 白鼠 15匹을 使用케 한바 中 對照群에 5匹, 그리고 實驗群 에서는 1주간, 每日estrogen(estrodial erengoate) 2 μ g/100gmBW, 를 筋肉注射케한 白鼠 10匹을 試供케 했다. 實體期間이 經過된 白鼠는 ether麻酔下에 屠殺, 兩側頸下腺을 切取 10% 中性 formalin 液과 Cornoy's液에 各己 固定케 한후 通法에 따라 組織標本을 製作하였으며, 組織化學的 染色方法은¹⁶⁾²⁰⁾ PAS 反應法과 SH基의 證明法을 實施하였고, 이들의 所見은 一般染色을 (H-E) 한 標本과 對照檢鏡케 한바는 다음과 같다.

III. 實驗成績

對照群의 一般的인 所見(H-E)은 線上皮細胞가 漿液腺細胞로 構成되나 正常群에 比해 細胞形質은 一見 acidophil하게 보이었고 核은 中心位에 位置하고 있는 傾向이 었다. 峽部에서는 比較的明調한 細胞質을 하고 腺上皮細胞 가까이에서는 扁平한 細胞가 配列되어 核成分만 突出된 느낌을 주고 있었다. 線條部上皮에서는 核上部에 微細顆粒狀의 物質이 存在하고 細胞形質은 亦是

acidophil하였다. 大部分의 導管들은 比較的 좁은 內腔을 이루고, 腺小葉間 間質은 正常群에 比하여 發育이 貧弱하였다.

實驗群에서의 一般的인 所見(H-E)은 腺上皮細胞가 對照群에 比하여 basophil한 傾向으로 染色되고 細胞의 크기도 좀 肥大하여진 느낌이었으며, 核은 中心位보다 若干 基底側에 扁在되고 있는 細胞가 多數存在하였다. 狹部の 所見은 別差없는 것 같았고, 線條部細胞에서는 對照群에 比해 核下部的 細胞形質이 強한 acidophile 하고 細胞의 키도 좀 커진 느낌이었고, 核上部에서 內腔緣에 이르는 細胞形質도 對照群에 比해서 濃染된 所見이었다. 또한 導管의 內腔도 比較的 擴大된 경우가 多數 存在하며, 腺小葉間 間質도 그幅이 좀 넓어져서 거의 正常的인 所見으로 觀察되었다.

PAS 反應所見 :

對照群의 腺上皮細胞에 있어서의 PAS 反應所見은 一般的으로 瀰漫性으로 紫赤色の 呈染反應을 나타내고 있어 正常群에 比하여 減弱된 傾向이었다. 導管部에 있어서는 線條部細胞의 細胞形質內에는 微細顆粒狀의 PAS-陽性物質이 散在되고 있으나 極히 적은 便이었다. 導管의 內腔은 無構造하고 狹소한 便이었다.

實驗群에서는 腺上皮細胞形質에 PAS 反應陽性物質이 一見 瀰漫性으로 呈染되던서도 對照群에 比較해서는 著明하게 増染된 分布像이었고, 線條部細胞에서는 PAS反應陽性物質이 內腔緣에 沿한 細胞形質에 比較的 強하게 나타내고 있었다. 導管의 內腔은 對照群에 比하여 넓은 便이나 內容의 呈染所見은 別差없었다(사진 1, 2參照).

SH基에 對한 所見 :

對照群의 腺上皮細胞에서의 反應所見은 거이 같은 程度로 赤染되었으나 細胞基底膜가 가까이선 若干 濃染되었고 核上部 細胞形質에서의 微細顆粒像은 認定할 수

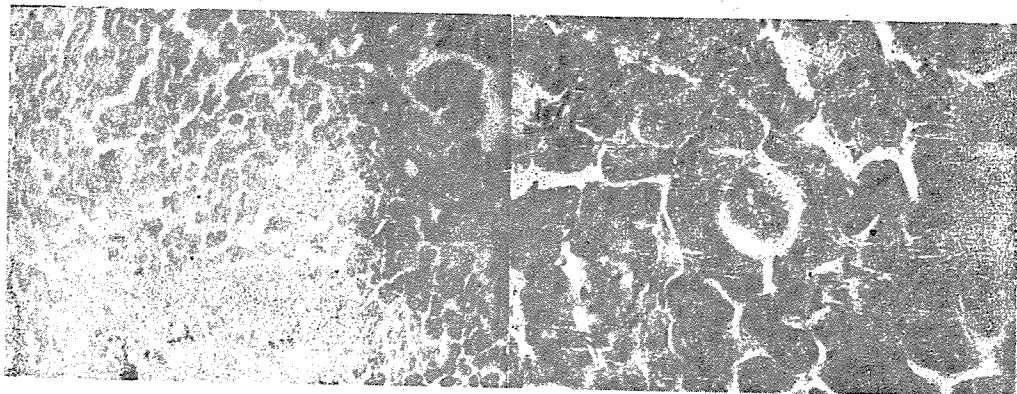


사진 1; 對照群에 있어서의 PAS 反應($\times 100$)

사진 2; 實驗群에 있어서의 PAS 反應($\times 400$)



사진 3. 對照群에 있어서의 SH基反應
(×400)

없었다. 線條部細胞形質에서는 腺上皮細胞보다 若干濃染된 赤紫色을 呈染한 傾向이 있었으나, 亦是 全般的으로 單調로운 呈染反應이었고 또한 顆粒狀物質은 거이 認定하기 어려웠다.

實驗群에 있어서 對照群에 比하여 比較的 濃染된 赤色調로 呈色되었으나 正常群에 比하여서는 若干 弱染된 便이었다. 即 腺上皮細胞에서는 核上部細胞形質에 顆粒狀의 SH基反應物質이 赤染되거나 極히 少數 이어서 認定하기 어려운 程度이었고, 線條部細胞에서도 對照群에 比해 SH基가 共히 強染된 傾向이었고, 內腔에서는 淡染된 所見으로 檢鏡되었다(사진 3, 4參照).

IV. 考 按

去勢된 白鼠에서 estrogen의 投與로 顎下腺組織에 如何한 變化를 惹起시키는가를 觀察할 企圖下에 主로 唾液分泌物的 形成을 營有하는 腺上皮細胞와 線條部細胞에서 形態學的으로 機能面의 一端을 追究한 바를 一括하여 考察하건데, 卵巢를 剔出した 후 estrogen을 投與한 實驗群에서는 對照群의 卵巢만을 剔出した 白鼠에 比해서 腺細胞 및 線條部細胞가 肥大 혹은 增大되는 傾向과 또한 核의 基底膜側으로의 '扁在性'으로 이루어 볼 때 Fritiz⁷⁾ 및 Screebny et al.¹⁰⁾의 意見과 같이 estrogen의 影響으로 機能의 亢進이 形成되어진 것이라 하겠다. 또한 PAS 反應陽性物質은 粘液多糖類에 陽性으로 呈色되는 故로 實驗群의 腺上皮細胞 및 線條部細胞의 細胞形質內의 PAS 反應陽性物質의 存在는 粘液多糖類를 內含하고 있음을 推定할 수가 있다. 이와 같은 所見은 Meyer¹⁾ 및 Baker¹⁵⁾의 見解에서 引用한다면 糖蛋白質일 것이라 移推된다. 한편 SH基의 反應 亦是 對照群에 比해 實驗群에서 增加傾向으로 나타내고 있음은

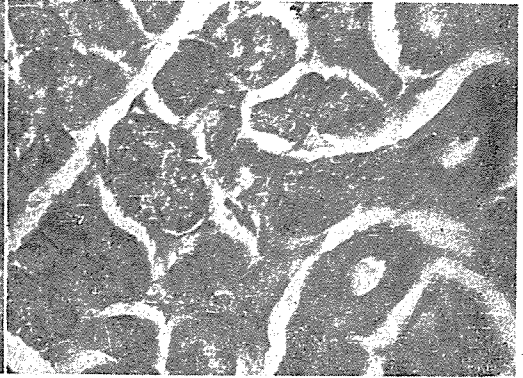


사진 4. 實驗群에 있어서의 SH基反應
(×400)

蛋白質의 構成成分인 cystine 혹은 glutamine 등이 呈示反應되었음이라 思料되어 蛋白合成機構가 助長되었을 것이라 본다.

V. 結 言

著者들은 實驗動物인 雌性白鼠에 다 兩側卵巢를 剔出した 후 estrogen 2 μ g/100gmBW를 投與하고 이의 顎下腺組織에 미치는 影響을 觀察한바 다음과 같은 結果를 얻었다.

卵巢를 剔出した 群에서는 腺細胞의 PAS 反應이 正常對照群에 比해 弱染되고 또한 SH基 反應도 瀰漫性으로 呈染되었다.

卵巢를 剔出した 後 estrogen을 投與한 群에서는 腺細胞 및 線條部細胞에 PAS 反應陽性物質이 多數出現하고 또한 SH基의 反應도 對照群에 比하여 増染되었다.

參 考 文 獻

- 1) Meyer; Mucoids and glycoproteins, advance of protein chemistry. 2; 249, 1945.
- 2) Engle; Hormonal gingivitis. J. A. D. A. 44; 691. 1952.
- 3) Screebny; Histologic and enzymatic difference in the submaxillary gland of normal and hypophysectomized male and female white rats. J. dent. Res., 32; 686, 1953
- 4) Sheila, and Carter; The influence of estrogen cell. J. endocrinol, 9:19. 1953.
- 5) Shroff; Steroid hormones and periodontal disease, oral surg., oral med., oral pathol., 7:

- 383, 1954
- 6) Nutlay, Bhaskar, Weinmann and Budy, The effect of estrogen on the gingivae and alveolar bone of molars in Rat and Mice. J. dent. Res., 33 : 115, 1954
- 7) Fritz; Studies on the incorporation and release of N¹⁵ by tissue proteins of Rat fed N¹⁵ Geycin. J. dent. Res., 34. 435, 1955.
- 8) Piroshow and Glickman; The effect of ovariectomy upon the tissue of the pertionnium and skeletal bones, oral surg. oral pathal., 10: 133, 1957
- 9) Sreebny, Meyer, Bachem and teinmann; Restoration of enzymatic activity in the submaxillary gland of the hypophysectomized albino rat. J. Endocrinol 60. 200. 1957.
- 10) Sreebny, Meyer and Bachem; Hormonal control of the proteolytic activity of the submaxillary gland the pancreas. J. dent. Res. 37. 485. 1958.
- 11) Shafer and Muhler; Endocrine influence of salivary gland am. New Yerk Acad. Sor. 85 : 219. 1960.
- 12) 市川; 齧齒類 唾液腺에 組織化學的 研究, 解剖學雜誌 36 : 206, 1961(에서 引用)
- 13) Rice; Effect of the hormone relation on the periodontal tissue of animal primed wite estrogen I. dent. Res. 41 : 351, 1962.
- 14) Elzay; Effect of stimutaneous administration of estrogen and parathyroid extract upon teeth, periodontium and long bone of growing albino mice. J. dent. Res., 43 : 331, 1964.
- 15) Tureky, Crowlery and Glickman; Histochemical study of protein-bound sulphhydryl and disulfide group in normal and inflamed human gingiva. V. dent. Res. 36 : 255. 1967.
- 16) Pearse; Histochemistry, Cittle Brown Co. Boston 1968.
- 17) 高; Testosterone 및 Estrogen 投與가 白鼠唾液腺의 H³-thymidine 反應에 미치는 影響에 關한 自記放射的 研究 綜合醫學 14 : 759. 1969.
- 18) 孫; 局所的傷害 Steroid hormones 및 卵巢剔出이 家兎齒齦에 미치는 影響에 關한 組織化學的 研究 現代醫學. 6 : 627. 1967
- 19) 韓; α-chymotrypsin이 白鼠唾液腺에 미치고 影響에 關한 組織化學的 研究 最新醫學 13 : 8, 1770(에서 引用)
- 20) 佐野; 組織學研究法 南山堂 東京 1965

先生님께서 求하시고자하는 것을 恒星에서 解決해 드리겠습니다.



恒星齒科材料商社

代表 吳 東 鉉

서울特別市 龍山區 南營洞 25의 7號
(金星劇場 건너편)

電話 (42) 6690