

닭의 Leucocytozoon 病의 發生

李 俊 燮

서울대학교 農科大學 獸醫學科

緒 論

Danilewsky⁷⁾는 1890년에 최초로 올빼미의 혈액에서 本原虫을 발견하고 그 宿主細胞가 白血球라고 생각해서 leucocytozoon 이라고 불렀다. 그뒤에 연구자에 따라서는 本原虫이 기생하는 宿主細胞가 白血球가 아닌 未熟한 赤血球 계열의 세포라고 생각하기도 하고 다른 한편으로는 白血球系列에 속하는 細胞라고 주장하여 왔다¹⁾.

오늘날 約 100種의 leucocytozoon 이 存在한다고 하는데, 이 중 4분의 1 정도는 중북된 명칭이거나 쓰이지 않는 명칭인 것으로 알려졌다¹⁰⁾.

Atchley⁶⁾는 1951년에 미국의 南 Carolina 地方에서 飼育하던 400首의 닭을 調査한 결과 15.3%에 해당하는 닭에서 圓形의 有性生殖母體를 발견했다고 하며, Mathis 및 Leger¹⁶⁾는 1909년에 東南亞地方의 Tonkin 에서 사육하던 닭에서 최초로 *Leucocytozoon caulleryi* 를 발견하였다.

한편 대만^{1,12,13)}, 비올빈¹⁵⁾, 인도¹⁹⁾, 태국⁶⁾, 버마⁹⁾, 말레이아¹²⁾ 등지에서도 보고된 바 있고, Mathis 및 Leger¹⁷⁾는 이어서 1910년에 오리에서 *Leucocytozoon simondi* 를 발견하였으며, 이에 앞서서 Smith²¹⁾는 1895년에 北美의 東部地方에서 飼育하던 칠면조에서 *L. smithi* 를 발견한 바 있다. 이어서 1929년에 Volkmar²²⁾가 北 Dakota 와 Minnesota 에서, 1932년에 Skimore²⁰⁾는 Nebraska 에서, 그리고 1942년에 Johnson¹¹⁾은 Virginia 에서 각각 조사하여 보고한 바 있다.

그리고 일본에서는 1954년 여름에 兵庫地方에서 사육하던 닭에서 Akiba 등⁴⁾에 의하여 최초로 발견되어 보고되었는데, 해마다 여름철에 발병되고 出血로 폐사하는 예가 많으며 發育장애, 빈혈 및 산란률의 저하등을 초래한다고 보고하였다. 國內에서는 李²³⁾에 의하여 서울근교에서 사육하던 닭에서 발견되어 보고된 바 있으며 그 種을 *L. caulleryi* 라고 밝혔다. Goto 등⁸⁾과 李²³⁾는 無性生殖期는 肝臟, 心臟, 腦, 脾臟 및 肺臟 등의

內部臟器에서 관찰된다고 하였다. 임상학적 및 역학적인 면에서 연구되어 발표된 것은 많으나 병리조직학적으로 조사된 것은 적은 편이다.

최근 이 질병에 대해서 발병예를 알게되어 臟器를 중심으로 病理組織學的인 검사를 하였기에 그 一部의 결과를 보고하는 바이다.

材料 및 方法

金浦郡內의 한 養鷄場에서 飼育하던 닭중 *Staphylococcal septicemia* 로 疑心되던 12首의 斃死成鷄를 病理解剖하여, 病理組織學的으로 檢索하였다.

各臟器에서 組織片을 採取하여 10% formalin 液에 固定하고 一般의인 paraffin 包埋過程을 거쳐 一律의으로 hematoxylin-eosin 染色을 施行하여 檢鏡하였다.

結 果

臨床所見 : 患鷄는 綠色便下痢, 食欲감퇴, 빈혈 및 허탈상태를 나타내었다.

肉眼의所見 : 일반적으로 可視粘膜은 창백하고 빈혈 증상을 나타내었다.

大部分의 닭에서 皮下織의 點狀 혹은 斑狀 출혈을 관찰할 수 있었고, 腹腔內의 모든 臟器表面에 點狀出血 또는 隆起된 直徑 1mm 內외의 灰白色斑點이 觀察되었으며, 特히 卵管에서 그 變化가 현저하였고, 胸廓의 心臟 및 肺臟에서도 點狀出血이 관찰되었다.

組織學的所見 : 脾臟, 脾臟, 腎臟, 腸, 卵管, 心臟, 肺臟, 胸筋 등에서 megaloschizont(巨大包體)가 集團을 형성하여 그 주위 組織에 때때로 出血을 유발하고 있었다.

그러나 여기에 있어서 어떠한 白血球의 浸潤이나 巨大細胞의 形成과 같은 炎性反應은 관찰되지 않았다. 特히 卵管에 있어서는 粘膜 및 粘膜下織에 megaloschizonts 가 한 group 을 형성하여 無數히 散在하여 있었고, 그 주위에 出血 및 變性壞死를 일으키고 있었다(Fig. 1).

한편 血液塗抹표본(Giemsa 染色)에서 merozoites(娘虫體)가 검출되었다.

考 察

Akiba²⁾, Akiba 및 Morii³⁾는 닭에 leucocytozoon 病을 인공감염시킨후 13일경에 발생하기 시작해서 폐사하는 것을 보았다고 보고하였다. 그리고 發病과 더불어 腹腔內에 出血이 생기고 綠色便을 누게되며, 식욕 감퇴 및 허탈상태에 빠져서 14~16일에 출혈이 시작되어 폐사하게 된다고 하였다. 감염된 닭이 회복되는 경우에도 出血과 赤血球의 파괴로 빈혈증에 걸리게 된다고 하였다.

Leucocytozoon 病이 發病과 더불어 出血증세가 따르게 된다고 하는 것은 Campbell⁶⁾, Goto 등⁸⁾에 의하여 발표된 바 있는데 肝臟, 脾臟, 胸腺, 胃, 骨格筋 및 皮下織에서 點狀 혹은 斑狀出血을 나타냈다고 보고하였다. 著者が 관찰한 臨床所見과 病理解剖시에 관찰한 장기의 點狀 및 斑狀出血은 이들이 발표한 내용과 대체로 일치되는 것으로 믿어지며, 肉眼的으로 관찰되었던 직경 1mm 內外의 灰白色隆起物은 組織學的으로 megaloschizont의 集團體임을 알 수 있었다.

Akiba¹⁾, Goto 등⁸⁾, Omar¹⁰⁾는 조사한 一部の 病鷄에서 異物性巨大細胞, 組織球 및 淋巴球가 浸潤된 것을 보았고 脾臟과 肝臟의 細網內皮系細胞의 肥大와 增殖을 보고하였으나, 本例에 있어서는 急性經過를 취하였던 斃死鷄였기 때문에 이와같은 反應은 일어나지 않았던 것으로 思慮된다.

結 論

國內에서 leucocytozoon 病에 自然感染된 닭을 病理組織學的으로 調査한 結果 다음과 같은 性적을 얻었다.

1. 肉眼的으로 卵管, 肝臟, 脾臟, 腎臟, 心臟, 胸筋 등에 出血 및 隆起된 灰白色斑點이 散在하였다.

2. 組織學的으로 灰白色 隆起部에 巨大包體가 한 集團을 이루고 있었고, 이곳에 出血 및 變性壞死가 同伴되었다.

謝辭: 本 研究를 指導하여 주신 林昌亨 教授께 探甚한 謝意를 드리며, 많은 協助을 하여준 趙士先助教에게 感謝의 뜻을 표합니다.

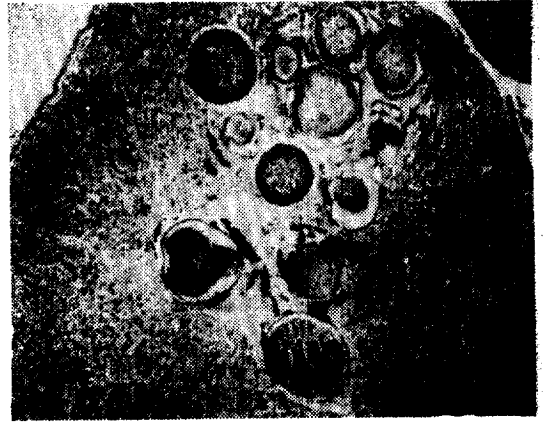


Fig. 1. Various megaloschizonts forming group in the mucosa of oviduct. Hemorrhage (dark) and degenerative changes (paler) are seen around the megaloschizonts. H & E. $\times 100$.

參 考 文 獻

1. Akiba, K.: Leucocytozoonosis of chickens. Nat. Inst. Anim. Hlth. Quart. (1970) 10 (Suppl): 131.
2. Akiba, K.: Studies on leucocytozoon disease of chicken. IV. Relationship between gametogony of *L. caulleryi* Mathis and Leger 1909 in experimentally infected chicken and its clinical symptoms and haematological changes. Jap. J. Vet. Sci. (1960) 22 : 461.
3. Akiba, K. and Morii, T.: Influence of suspending fluid on the viability of the sporozoites of Akiba (=Leucocytozoon) caulleryi of chicken. Jap. J. Vet. Sci. (1967) 29 (Suppl) : 48.
4. Akiba, K., Kawashima, H., Inui, S. and Ishii, S.: Studies on Leucocytozoon of chickens in Japan. I. Natural infection of *L. caulleryi*. Bull. Nat. Inst. Anim. Hlth. (1958) 34 : 163.
5. Atchley, F.O.: Leucocytozoon and rewsii n. sp. from chickens observed in a survey of blood parasites in domestic animals in South Carolina. J. Parasitol. (1951) 37 : 483.
6. Campbell, J.G.: Bangkok haemorrhagic disease of chickens; An unusual condition associated with an organism of uncertain taxonomy. J. Path. Bact. (1954) 68 : 423.

7. Danilewsky: *Ann. Inst. Pasteur* (1890) 4 (cited from Goto, No. 8).
8. Goto, M., Fujihara, H. and Morita, M.: Pathological studies on leucocytozoonosis in chickens. *Jap. J. Vet. Sci.* (1966) 28 : 183.
9. Griffiths, R.B.: *Leucocytozoon caulleryi* in domestic fowl in Southeast Asia. *Med. J. Malaya* (1964) 19 : 40.
10. Hofstad, M.S., Calnek, B.W., Helmboldt, C.F., Reid, W.M. and Yoder, H.W. Jr.: *Diseases of poultry.* Iowa State Univ. Press, Ames (1972) p. 1006.
11. Johnson, E.P.: Further observations on a blood protozoan of turkeys transmitted by *Simulium nigroparvum* (Twin). *Am. J. Vet. Res* (1942) 3 : 214.
12. Lee, Y.C., Chang, C.H. and Fu, T.H.: Studies on the leucocytozoonosis of chickens. V. Symptoms and changes caused by the infection of leucocytozoon spp. *Mem. Coll. Agr. Nat. Taiwan Univ.* (1969) 10 : 16.
13. Lee, Y.C., Chang, C.H., Hsu, T.K. and Teh, L.T.: Study on the Leucocytozoonosis of chickens. II. Development of preventive method with some chemical drugs. *J. Agr. Ass. China N.S.* (1969) 54 : 70.
14. Liu, S.K.: The pathology of leucocytozoon disease in chicks. *Mem Coll. Agr. Nat. Taiwan Univ.* (1958) 5 : 74.
15. Manuel, M.F.: The occurrence of *Leucocytozoon caulleryi* in domestic fowls in the philippines. *Vet. Rec.* (1967) 81 : 230.
16. Mathis, C. and Leger, M.: *Leucocytozoon de la poule.* *C.R. Soc. Biol. Paris* (1909) 67 : 470.
17. Mathis, C. and Leger, M.: *Neuvelles recherches sur leucocytozoon sabrazezi et leucocytozoon caulleryi de la poule domestique du Tonkin.* *Bull. Soc. Path. Exot.* (1910) 3 : 504.
18. Omar, A.R.: Haemoprotozoan infections of poultry in Malaysia. *Kajian Vet.* (1968) 1 : 109.
19. Sivadas, C.G., Nair, M.K., Rajan, A. and Ramachandram, K.M.: A disease in poultry resembling "Bangkok haemorrhagic disease of chickens." *Indian Vet. J.* (1965) 42 : 816.
20. Skidmore, L.V.: *Leucocytozoon smithi* infections in turkeys and its transmission by *Simulium occidentale* Townsend. *Zentr. Bakteriolog. Parasitenk. Abt. I. Orig.* (1932) 125 : 329.
21. Smith, T.: An infectious disease among tukeys caused by protozoa (infectious entero-hepatitis). *USDA BAL Bull.* (1895) 8 : 7.
22. Volkmar, F.: Observations on *Leucocytozoon smithi*; with notes on *Leucocytozoon* in other poultry. *J. Parasitol.* (1929) 16 : 24.
23. 李起豊: 닭의 住血原虫病. *獸醫界* (1963) 7(2) : 20.

An Occurrence of Leucocytozoonosis in Chicken

Joon Sup Lee, D.V.M., M.S.

*Department of Veterinary Medicine, College of Agriculture
Seoul National University*

Abstract

This investigation was performed to study of chickens naturally infected with leucocytozoon.

The results obtained were summarized as follows:

1. The characteristic macroscopical changes observed were hemorrhages and elevated greyish-white spots on the oviduct, the liver, the pancreas, the kidney and the pectoral muscles.
2. Microscopically, megaloschizonts were located in groups in the elevated greyish white spots. Hemorrhage and degenerative necrotic changes were observed around the megaloschizonts.