

# 中樞神經系疾患의 腦走査에 依한 診斷的 價値

서울大學校 醫科大學 內科學教室

金光源 · 李明哲 · 高昌舜 · 李文鎬

放射線科學教室

張 基 賢 · 韓 萬 青

神經外科學教室

孫孝正 · 趙炳圭 · 崔吉洙

=Abstract=

## The Diagnostic Value of Brain Scanning in the Diseases of the Central Nervous System

Kwang Won Kim, M.D., Myung Chul Lee, M.D., Chang-Soon Koh, M.D. and Munho Lee, M.D.

*Department of Internal Medicine*

Kee Hyun Chang, M.D. and Man Chung Han, M.D.

*Department of Radiology*

Kil Su Choi, M.D., Hyo Chung Son, M.D. and Byung Kyu Cho, M.D.

*Department of Neuro-Surgery, College of Medicine, Seoul National University*

The purpose of this study is to evaluate the diagnostic value of the brain scanning and compare the diagnostic accuracy between the scan and carotid angiography.

109 cases which are proved by specific method to each disease, are analyzed to evaluate the diagnostic value of the brain scanning. The 70 cases among the proven 109 case are performed both the scanning and the arteriography and analyzed to compare the accuracy between the scanning and the arteriography.

The results are as follows;

1. The diagnostic accuracy of the brain scanning in the diseases of the central nervous system is 64.2%.
2. The diagnostic accuracy of the brain scanning in the brain tumor is 88%, especially brain abscess, glioma, glioblastoma multiforme, meningioma and metastatic tumor show high positive rate.
3. The diagnostic accuracy in the disease of the brain vessels is 54%.
4. The comparison of the diagnostic value between the scanning and the arteriography is as follows;
  - 1) The diagnostic value in all diseases of the central nervous system is nearly equal.
  - 2) The diagnostic accuracy in the intracranial tumor is slightly higher in the brain scanning (90.9%) than in the arteriography (81.8%).
  - 3) The diagnostic accuracy in the disease of the brain vessel is higher in the arteriography (77.3%) than in the scanning (54.5%).
  - 5) The diagnostic value when combining the scanning and the arteriography, is 83% in the all central nervous system-lesions, 97% in the cranial tumor and 81.8% in the disease of the central nervous system-vessel.

The brain scanning is simple and safe procedure, and moreover has excellent diagnostic value in the diagnosis of the central nervous system lesion.

## I. 緒 論

放射性同位元素를 이용한 腦走査法은 安全하고 便利할 뿐 아니라, 특히 腦腫瘍의 진단법으로서의 우수성은 널리 인정되고 있다. 자주 되풀이 하여도 전혀 무방하기 때문에 특히 경과관찰을 위한 임상적 가치가 높아지고 있다.

즉, 本法은 腦腫瘍 및 腦血管疾患의 부가결의 보조 진단법으로 이용될 뿐 아니라, 뇌수술후 결과의 판정, 중앙치료에 대한 판정, 열증반응 및 선천성 기형등에도 크게 유용하다고 報告하고 있다.

많은 報告<sup>6,7,12</sup>에서 腦走査는 頸動脈攝影術과 거의 대등한 정확성이 있다고 주장되고 있으며, 이것만으로도 좋은 진단적 가치를 가진다고까지 주장하는 報告<sup>26</sup>도 있다.

중추신경계는 작은 손상에도 치명적인 영향을 미치게 되므로 진단을 위한 과정에서 중추신경계 조직 및 생리에 변화를 초래하는 조작을 피해야 된다. 따라서 안전하고 정확한 중추신경계질환의 진단을 위하여 여러가지 방법이 모색되어 왔으며, 氣腦法과 腦血管攝影法の 도입으로 중추신경계 질환의 진단에 획기적인 발전을 이룩하였다. 그러나 이러한 진단방법은 조작의 복잡성 및 부작용 등의 난점으로 여러가지 제한을 받는 경우가 많으며, 그외에도 腦波檢査法과 超音波檢査法이 있으나, 진단적 범위에 제한이 있는듯 하다.

중추신경계 질환을 진단하는데 수반되는 부작용이 없이 편리한 방법을 모색하던 중, 1948년 Moore<sup>27</sup>는 <sup>131</sup>I-diiodofluorescein을 이용하여 頭蓋腔內 腫瘍을 診斷하는데 획기적인 전기를 마련하였고, 이후 Giovanni Dichiro<sup>28</sup>는 <sup>131</sup>I-human serum albumin, Blau와 Bender<sup>29</sup>는 <sup>203</sup>Hg-Neohydrin 및 <sup>198</sup>Hg-Chlormerdin, 그리고 Harper<sup>43</sup>는 <sup>99m</sup>Tc를 이용한 腦走査를 실시하여 중추신경계 질환을 진단하는데 안전하고 편리한 방법으로 발전시켰다.

著者は 중추신경계 질환중 특히 腦腫瘍 및 腦血管疾患을 중심으로 腦走査를 실시하고, X-線 頸動脈攝影術

및 頭部單純攝影에 의한 중추신경계 질환의 진단적 가치를 비교관찰하였기에 報告하는 바이다.

## II. 對象 및 方法

### 1) 對 象

1970년 1월부터 1974년 8월까지 서울대학교 의과대학 부속병원에 입원 및 내원한 환자중 腦走査를 실시하였던 211例를 대상으로 하였으며, 이 중 109예에서는 頸動脈攝影術, 頭部單純 X-線, 脊髓液所見, 手術 및 組織病理上 확진된 증례였다. 따라서 腦走査의 診斷의 정확도는 109예를 중심으로 분석 관찰하였다.

한편 확진된 109예중 70예에서는 腦走査, 頸動脈攝影 및 頭部單純 X-線攝影을 실시하여 각각의 진단방법에 의한 정확도를 비교관찰하였다.

연령 및 성별분포를 보면 Table 1에서와 같이 男子가 160명, 女子가 81명이요, 10대 29명, 20대 35명, 30대 45명, 40대 50명, 50대 50명, 60대 36명이요 60세이상 이 16명이었다.

### 2) 方 法

放射性同位元素는 <sup>99m</sup>Tc-pertechnetate 로 성인에서는 10 mCi를 사용했고, 소아에서는 체중 kg 당 100  $\mu$ Ci를 기준으로 하였다. 주사방법은 上膊靜脈에 천천히 靜注하였다. 同位元素를 주사하기 2시간전에 200 mg의 potassium perchlorate를 경구투여하여 後頭窩脈絡叢의 同位元素의 集積을 차단하였다. 同位元素를 주사한 30분 후에 Anger scintillation camera (Nucler Chicago社, Model PHO/GAMMA III)를 이용하여 前後像과 左右側面像을 撮影하였고, 필요에 따라서 後前像, 垂直像 및 半軸像(half axial view)을 촬영하였다.

## III. 成 績

### 1) 頭蓋腔內 腫瘍

腦走査를 실시한 261例中 頭部單純 X-線, 頸動脈攝影

Table 1. Age and sex distribution

Age	0~10	11~20	21~30	31~40	41~50	51~60	60~	Total
Male	17	21	32	31	34	23	9	160
Female	12	14	13	19	16	13	7	81
Total	29	35	45	50	50	36	16	261

影, 脊髓液所見, 手術 및 組織病理所見上 確診된 50예의 頭蓋腔內 腫瘍의 陽性率은 50例中 44例(88%)이었다(Table 2, Fig. 1). 腫瘍別로 보면 腦膿瘍이 12例中 11例(91.7%), 神經膠腫은 9例中 8例(88.9%), 頭蓋咽頭腫(craniopharyngioma)는 3例中 2例(66.7%)에서 陽性을 나타냈다. 多形性膠芽細胞腫은 2예 모두(100%) 양성이고, 髓膜腫은 4例中 4例(100%), 轉移性 腫瘍은 9例中 8例(88.9%), 腦下垂體腺腫은 2例中 1例(50%)에서 陽性을 나타냈다. 內耳腫瘍은 1例에서, 松果體腫

Table 2. Results of brain scans in 109 prven cases

Type of lesion	No. of patients	No. of positive scan	%
<b>1. Intracranial Tumor</b>			
Abscess	12	11	91.7
Astrocytoma	9	8	88.9
Craniopharyngioma	3	2	66.7
Glioblastoma multiforme	2	2	100.0
Meningioma	4	4	100.0
Metastatic tumor	9	8	88.9
Pituitary adenoma	2	1	50.0
Acoustic tumor	1	1	100.0
Pinealoma	3	3	100.0
Cyst	1	1	100.0
Eosinophilic granuloma	2	1	50.0
Ependymoma	2	2	100.0
Subtotal	50	44	88.0
<b>2. Cerebrovascular Disease</b>			
AV malformation	4	3	
Aneurysm	5	3	
Intracranial hematoma	10	6	
Ischemic stroke	11	7	
Hemorrhagic stroke	7	1	
Subtotal	37	20	54.0
<b>3. Others</b>			
P.W.	2	1	
Hydrocephalus	3	0	
Skull osteomyelitis	3	1	
Cerebral contusion	14	4	
Subtotal	22	6	21.3
Total	109	70	64.2

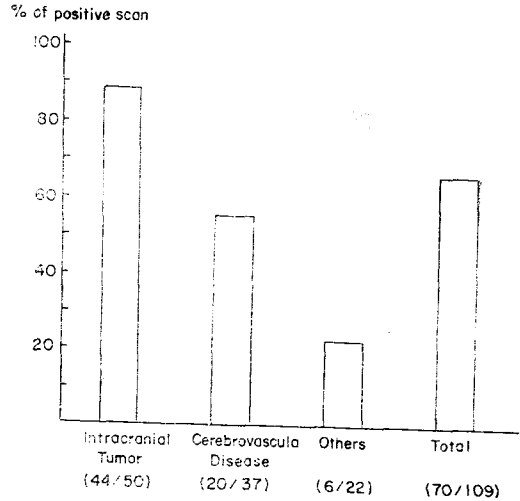


Fig. 1. Percent of positive brain scan in related to the type of intracranial lesion

瘍은 3例에서, 囊腫은 1例에서, 腦室上皮腫은 2例에서 모두 陽性을 나타냈다. 好酸性肉芽腫은 2例中 1例(50%)에서 陽性을 나타냈다.

3) 腦血管疾患

病歷, 病狀, 腦脊髓液 穿刺 및 頸動脈攝影으로 確診된 37例中 20例(54.0%)에서 양성이었다(Table 2, Fig. 1). 疾患別로 보면 動靜脈畸形은 4例中 3例(75%), 血管瘤는 5例中 3例(60%), 頭蓋腔內 血腫은 10例中 6例(60%)가 陽性을 나타냈다. 腦血栓病에서는 11例中 7例(66%)이고, 腦出血 및 蜘蛛膜下出血을 포함한 出血性 腦卒症에서 7例中 1例(14%)에서 陽性이었다.

4) 其他 中樞中經系 疾患

Table 2, Fig. 1에서 보는 바와 같이 腦挫傷 14例中 4例(28%), 水頭症 3例는 모두 陰性이고, 頭蓋骨髓炎 3例中 1例(33%), 肺吸虫症 2例中 1例(50%)에서 陽性을 나타냈다.

以上을 綜合한 모든 中樞神經 疾患의 全體의인 陽性率은 109例中 70例(64.2%)이었다(Table 2, Fig. 1).

5) 腦走査, 頸動脈攝影 및 單純頭部 X-線에 依한 診斷率의 比較

確診된 109例中 腦走査, 頸動脈攝影 및 單純頭部 X-線攝影을 모두 實施한 70例에 對하여 比較觀察하였다.

Table 3, 4 및 Fig. 2에서 보는 바와 같이 中樞神經系

Table 3. Comparison of brain scan and roentgenogram in proven 70 cases

Type of lesion	No. of patients	No. of positive		
		Scan	Carotidangiography	Simple skull
1. Intracranial Tumor	33	30(90.0%)	27(81.8%)	17(51.5%)
2. Cerebrovascular Disease	22	12(54.5%)	17(77.3%)	4(18.2%)
3. Others	15	4(26.1%)	4(26.1%)	13(86.6%)
Total	70	46(65.7%)	48(68.6%)	34(48.6%)

Table 4. Comparison of brain of brain scan and roentgenogram in proven 70 cases

Type of lesion	No. of patients	No. of positive		
		Scan	Carotidangiography	Simple skull
1. Intracranial Tumor				
Abscess	5	4	5	1
Astrocytoma	7	7	5	4
Craniopharyngioma	1	1	0	0
Glioblastoma multiforme	2	2	2	0
Meningioma	4	4	4	3
Metastatic tumor	5	4	4	1
Acoustic tumor	1	1	0	1
Pinealoma	3	3	3	3
Cyst	2	1	1	2
Eosinophilic granuloma	1	1	1	0
Ependymoma	2	2	2	2
Subtotal	33	30(90.9%)	27(81.8%)	17(51.5%)
2. Cerebrovascular Disease				
AV malformation	4	3	4	2
Aneurysm	2	0	2	1
Intracranial hematoma	9	6	6	1
Ischemic stroke	4	2	3	0
Hemorrhagic stroke	3	1	2	0
Subtotal	22	12(54.5%)	17(77.3%)	4(18.2%)
3. Others				
P.W.	1	0	1	1
Hydrocephalus	2	0	2	2
Skull osteomyelitis	1	0	0	1
Cerebral contusion	11	4	1	9
Subtotal	15	4(26.1%)	4(26.1%)	13(86.6%)
Total	70	46(65.7%)	48(68.6%)	34(48.6%)

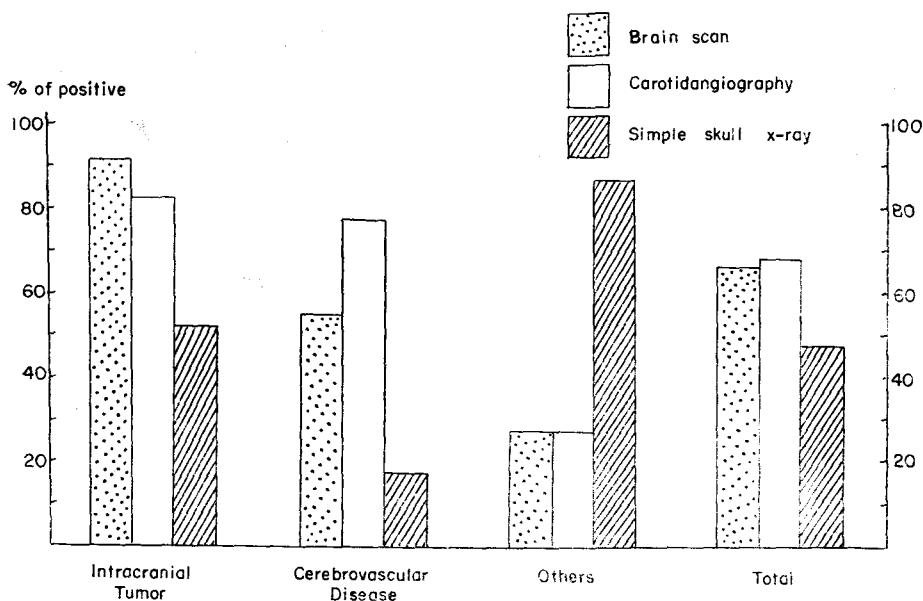


Fig. 2. Comparison of brain scan, carotid angiography and simple skull X-ray in related to the type of intracranial lesion

疾患全體에 對한 腦走査의 陽性率은 70例中 46例 (65.7%), 動脈撮影은 70例中 48例(68.6%), 單純撮影은 70例中 34例(48.6%)로서 腦走査와 動脈撮影은 비슷한 正確度를 가진다. 頭蓋腔內 腫瘍에 對한 診斷的 正確度는 腦走査에서 33例中 30例(90.9%), 動脈撮影에서 33例中 27例(81.8%)이고, 單純撮影에서 33例中 15例(51.5%)에서 陽性을 보였다. 腦血管疾患에서는 腦走査에서 22例中 12例(54.5%), 動脈撮影에서 22例中 17例(77.3%), 單純撮影에서 22例中 4例(18.2%)였다. 其他 疾患에서는 腦走査에서 15例中 4例(26.1%)이고, 動脈撮影에서 15例中 4例(26.1%)이고, 單純撮影에서 15例中 13例(86.6%)에서 陽性을 보였다. 其他 疾患中에서는 頭蓋骨折을 同伴한 腦挫傷 11例中 9例에서 骨折을 쉽게 診斷할 수 있으므로 높은 陽性率을 나타냈으리라 추측된다.

Table 5에서는 腦走査와 動脈撮影을 同時에 施行했을 때 診斷的 正確度를 觀察하였다. 이때 모든 中樞神經系 疾患의 84.3%(70例中 59例)에서 正確한 診斷을 할 수 있었다. 頭蓋腔內 腫瘍은 97%(33 例中 32例)의 陽性率을 보였고, 發見되지 않은 예는 轉移性 腫瘍이었다. 腦血管疾患에서는 81.8%(22例中 18例)의 陽性率을 보였고, 發見되지 않은 예는 頭蓋腔內 血腫 3例

와 腦出血 1例였다. 特히 腦腫瘍에서는 兩者의 診斷方法을 併行했을 때는 거의 모든 腫瘍을 發見할 수 있었다.

#### IV. 考 按

同位元素를 利用한 腦走査法의 導入은 中樞神經系 疾患의 診斷에 劃期的인 進走를 가져왔다. Moore<sup>1)</sup>는 1948年 Mayo-Clinic에서 diiodofluorescein을 利用하여 頭蓋腔內 腫瘍을 追蹟하는데 成功하였다. 이와 같은 初期觀察에서 腦腫瘍은 正常腦보다 同位元素濃度가 높다는 것을 證明하였다. 1961年 Giovanni Di Chiro<sup>2)</sup>에는 <sup>131</sup>I-RISA를 利用하여 腦走査를 實施하였다. 그후 Blau와 Bender<sup>3)</sup>는 腦腫瘍診斷의 새로운 同位元素로 <sup>203</sup>Hg-Neohydrin을 導入하였다. 그러나 <sup>131</sup>I은 身體全體에 對하여, 그리고 <sup>203</sup>Hg은 腎臟에 對하여 相當한 放射線量을 받는 것을 觀察하였다. 腎臟에 對한 放射線量을 줄이기 爲해 Sodee<sup>4)</sup>는 energy 放出이 낮고 半衰期가 짧은 <sup>197</sup>Hg-Chlormerдин을 利用하여 腦走査를 實施하여 人體에 對한 장애를 줄이는데 努力하였다. 그러나 낮은 energy 때문에 생기는 機械操作의 制限 및 주위 組織에 依한 energy 變造等의 短點이 露出되었다.

Table 5. Comparison of brain scan and carotidangiography in proven 70 cases

Type of lesion	No. of patients	(+)Scan (+)C.A.G.	(+)Scan (-)C.A.G.	(-)Scan (+)C.A.G.	(-)Scan (-)C.A.G.
<b>1. Intracranial Tumor</b>					
Abscess	5	4	0	1	0
Astrocytoma	7	5	2	0	0
Craniopharyngioma	1	1	0	0	0
Glioblastoma multiforme	2	2	0	0	0
Meningioma	4	4	0	0	0
Metastatic tumor	5	4	0	0	1
Acoustic tumor	1	0	1	0	0
Pinealoma	3	3	0	0	0
Cyst	2	0	1	1	0
Eosinophilic granuloma	1	1	0	0	0
Ependymoma	2	2	0	0	0
<b>Subtotal</b>	<b>33</b>	<b>26(78.8%)</b>	<b>4(12.1%)</b>	<b>2 (6.1%)</b>	<b>1 (3.0%)</b>
<b>2. Cerebrovascular Disease</b>					
AV malformation	4	3	0	1	0
Aneurysm	2	0	0	2	0
Intracranial hematoma	9	5	1	0	3
Ischemic stroke	4	1	1	2	0
Hemorrhagic stroke	3	1	0	1	1
<b>Subtotal</b>	<b>22</b>	<b>10(45.4%)</b>	<b>2 (9.1%)</b>	<b>6(27.3%)</b>	<b>4(18.2%)</b>
<b>3. Others</b>					
P.W.	1	0	0	1	0
Hydrocephalus	2	0	0	2	0
Skull osteomyelitis	1	0	0	0	1
Cerebral contusion	11	0	5	1	5
<b>Subtotal</b>	<b>15</b>	<b>0 (0%)</b>	<b>5(33.3%)</b>	<b>4(26.6%)</b>	<b>6(40.0%)</b>
<b>Total</b>	<b>70</b>	<b>35(50.0%)</b>	<b>11(15.7%)</b>	<b>13(18.6%)</b>	<b>11(15.7%)</b>

Harper<sup>2)</sup>는  $^{99m}\text{Tc}$ 을 이용하여 좋은 결과를 얻었다.  $^{99m}\text{Tc}$ 은 짧은 半感期( $T_{1/2}=6$  hours), 적당한 energy (140 keV)를放出하는 理想的인 同位元素로 登場하였다. Di Chiro<sup>3)</sup>는 理想的인 同位元素가 되기 위해서 우선 병소 有無를 確認할 수 있고, 位置를 判斷할 수 있고, 범위를 確認할 수 있고, 原因을 알 수 있으면서 被檢者에 對하여 最少限의 被害와 不快感을 招來하지 않은 同位元素라고 지적했다. 그리고 Richard<sup>4)</sup>는  $^{99m}\text{Tc}$ 의 長點으로 경구투여가 可能하고, 適當한 energy 및

짧은 半感期를 가지고 있어 多量 投與가 可能하고 短時間에 走査를 施行할 수 있으며, 比較的 저렴하다는 點을 들고 있다. 따라서 現在는  $^{99m}\text{Tc}$ -pertechnetate를 利用한 腦走査가 널리 施行되고 있다. 本 研究에서도  $^{99m}\text{Tc}$ 을 利用하여 腦走査를 實施하였다. 同位元素를 경구투여<sup>5)</sup>하는 方法도 있지만 現在는 嚴格하게 無菌造作이 可能하므로 靜注하는 法을 一般的으로 利用하고 있다. 著者들의 經驗에 依하면 몇 차례의 副作用이 있었으나, 이러한 副作用은 同位元素에 依한 것보다는

溶液의 靜注에 보는 一般 現象과 同一하여 數分間の 安靜으로 正常을 되찾았다. 따라서 同位元素 自體에 의한 副作用은 크게 問題되지 않으리라 생각한다.

同位元素 注入과 腦走査를 施行하는 時間 間隔은 病巢의 原因에 따라서 여러 間隔으로 實施할 必要가 있다. Ramsey와 Tauxe<sup>10)</sup>는 3時間後 走査를 實施하여 30분에 發見되지 않았던 腫瘍들이 나타나는 것을 觀察하고 腦腫瘍을 疑心할 때는 항상 3時間後에도 腦走査를 實施할 것을 強調하고 있다. 本 研究에서는 모두 30分後에 施行하였다. 따라서 正確한 診斷을 위하여 疑心이 갈 때는 여러 間隔으로 走査를 施行해야 되리라 믿는다.

腦走査에 의한 診斷의 正確度는 이미 널리 認定되어 온 事實이다. Witcofski<sup>12)</sup>, McAfee<sup>13)</sup>, Bucy et Ciric<sup>14)</sup>, Mealay<sup>15)</sup>, Brinkman<sup>16)</sup> 및 Handa<sup>17)</sup> 등에依하면 頭蓋腔內 腫瘍의 75%以上을 腦走査에 依하여 發見할 수 있다고 報告하였고 1971年 蔡<sup>18)</sup>는 61%라고 報告하였다. 本 研究에서는 88.0%로써 높은 陽性率을 보였다. 頭蓋腔內 腫瘍의 診斷에 영향을 주는 要因은 腫瘍의 크기, 位置 및 種類이다. Krishnamurthy<sup>20)</sup>는 腦走査 및 剖劔을 施行한 結果 腫瘍의 크기가 直徑 2 cm 以上 일 때는 거의 모두 走査上 發見이 可能하다고 하였다. 그리고 位置는 小腦天幕上部가 下部에 比하여 診斷率 이 높다고 報告하였다<sup>14)</sup>. 그리고 腫瘍의 種類에 따라 診斷率은 달라지고, 特히 分化가 낮은 수록 發見率이 높아진다<sup>19)</sup>. Frankel<sup>20)</sup>은 分化가 낮은 神經膠腫인 多形性膠芽細胞腫에서 80%以上 診斷할 수 있었다. 本 研究에서는 症例가 많지 않아서 確實한 比率을 말할 수 없지만 大體로 診斷率이 높은 腫瘍은 腦膜腫(91.7%), 神經膠腫(88.9%), 多形性膠芽細胞腫(100%), 髓膜腫(100%) 및 轉移性腫瘍(88.9%) 등이었다.

Gilson<sup>20)</sup> 및 Kramer<sup>27)</sup> 등은 腦實質內 血腫이나 梗塞으로 因해 軟화된 腦組織은 Blood-brain barrier가 破壞되기 때문에 同位元素의 集積이 일어난다고 하였다. 發病後 時間 經過日數도 重要하여, Wagner<sup>9)</sup>는 發病 2週內에는 blood-brain barrier가 破壞되지 않는다고 하였다. Molinari<sup>26)</sup>는 腦梗塞患者에서 發病 첫 週에는 25%에서 陽性이고, 2週~3週에서는 67% | 陽性率을 얻었다. 따라서 腦血管 疾患에 對한 診斷은 날짜 間隔을 두고 腦走査를 施行하는 것이 重要하다. 本 研究에서는 發病後 走査時間에 對한 問題는 考慮하지 않았다. 本 研究에서 腦血症의 陽性率은 66%이었다. 이와 같은 結果는 Bucy et Ciric<sup>24)</sup>의 30%, Witcofski<sup>12)</sup>의 88%, Kim<sup>25)</sup>의 40%의 中間에 해당하는 成績이었

다. 動靜脈畸形의 診斷에 腦走査는 有用한 것으로 報告되었고, Witcofski<sup>12)</sup>는 100%에서, Kelly<sup>24)</sup>는 75%에서 陽性이었으며, 本 研究에서도 75%의 陽性率을 보여 腦走査의 有用性을 말해주고 있다. 頭蓋腔內 血腫의 陽性率을 Witcofski<sup>12)</sup>는 89%, 本 研究에서는 60%였다.

頭蓋腔內 腫瘍에 對한 腦走査와 動脈攝影術에 依한 診斷의 正確度는 여러 報告<sup>9, 12)</sup>에 依하여 比較觀察된 바 있다. Oveton<sup>6)</sup>은 84%, 腦走査 84%, 動脈攝影 84%의 陽性率을 報告하고, Goodrich<sup>7)</sup>도 비슷한 報告을 하였다. Witcofski<sup>12)</sup>는 頸動脈攝影이 腦走査에 比하여 多少 優秀하다고 報告했으나, 大體로 兩者間에 類似한 成績을 얻었다. 本 研究에서는 腦走査에서 90.9%, 頸動脈攝影術에서 81.8%로서, 走査法이 더 높은 陽性率을 보였다.

腦血管疾患에 대한 比較觀察에서 走査는 54.5%, 動脈攝影은 77.5%로서 後者에서 높은 陽性率을 보였다. 이와 같은 이유는 血管損傷後 flood-frain farrier가 破壞되는 時期 및 血管新生 期間에 따른 영향이라 추측된다. 따라서 血管疾患에서는 特히 間隔을 둔 走査의 重要性을 말해준다.

中樞神經系 疾患 全體에 對한 兩 方法의 診斷의 正確度는 腦走査 65.7%, 動脈攝影 68.6%로서 비슷한 正確度를 나타낸다. 그러나 動脈攝影時 發生하는 副作用(2.1~5.5%), 患者에 주는 不快感 및 方法의 複雜性을 考慮할 때 腦走査의 長點이 많다.

1. 診斷率이 動脈攝影에 比하여 떨어지지 않는다.  
2. 患者에게 不快感을 주지 않고 便宜하게 施行할 수 있다.

3. 追蹟觀察이나 反復試行이 可能하다. 그러나 Krishnamurthy<sup>20)</sup>가 指摘하듯이 몇가지 制限性이 있다. 즉 本 研究에서도 보는 바와 같이 腦血管 疾患(特히 腦卒症)의 낮은 陽性率, 그리고 位置가 中心線에 있거나 側頭葉에 있을 때는 쉽게 發見이 되지 않는 點이다. 따라서 腦走査에서 發見되지 않은 病巢를 다른 診斷方法과 併行하면 훨씬 좋은 陽性率을 얻을 수 있다.

## V. 結 論

診斷이 確實한 109名을 中心으로 腦走査의 診斷的 價値 및 正確度를 觀察하고 이중 70名에 對해서는 頸動脈攝影 및 單純頭蓋骨 X-線攝影을 實施하여 相互間의 診斷의 正確度를 比較 觀察한 結果 다음과 같은 結論을 얻었다.

1. 中樞神經系 疾患 全體에 對한 腦走査의 陽性率은 64.2%였다.

2. 頭蓋腔內 腫瘍에 對한 腦走査의 陽性率은 88%이고, 大體로 陽性率이 높은 腫瘍은 腦膿瘍(91.7%), 神經膠腫(88.9%), 多形性膠芽細胞腫(100%), 髓膜腫(100%) 및 轉移性腫瘍 等이었다.

3. 腦血管疾患에 對한 腦走査의 陽性率은 54%였다.

4. 腦走査 및 頸動脈攝影의 陽性率比較.

1) 中樞神經系 全體에 對한 陽性率은 腦走査에서 65.7%, 그리고 動脈攝影에서 68.6%로서 비슷한 陽性率을 보였다.

2) 頭蓋腔內 腫瘍은 腦走査(90.9%)가 動脈攝影(81.8%)보다 높은 陽性率을 보였다.

3) 腦血管疾患은 腦走査(54.5%)보다 動脈攝影(77.3%)에서 높은 陽性率을 보였다.

5. 腦走査와 頸動脈攝影을 同時에 試行했을 때 中樞神經系疾患 全體에 對한 陽性率은 84.3%이고, 頭蓋腔內 腫瘍은 97%이고, 腦血管疾患은 81.8%였다.

以上 腦走査는 중추신경계 질환을 진단하는데 安全하고 便利할 뿐 아니라 診斷的 正確성이 優秀함을 알 수 있다.

## REFERENCES

- 1) Moore, G.E.: *Use of radioactive di-iodo-fluorescein in the diagnosis and localization of brain tumors. Science* 107:569, 1948.
- 2) DiChiro, G.: *RISA encephalography and conventional neurologic methods. Acta Radol.(Stockh) Suppl.: 201, 1961.*
- 3) Blau, Monte and Bender, Merril.: *Radio-mercury (Hg 203) labeled neohydrin: A new agent for brain tumor localization. J. Nucl. Med.* 3:83-93, 1962.
- 4) Harper, P.B., Beck, R., Charleston, D. and Lathrop, K.A.: *Optimization of a scanning method using <sup>99m</sup>Tc. Nucleonics* 22:50 January, 1964.
- 5) Wagner, H.N. Jr., and Holmes, R.A.: *The nervous system. Principles of Nuclear Medicine. Philadelphia Saunders* 655-702, 1968.
- 6) Overton, M.C., Snodgrass, S.R. and Haynie, T.P.: *Brain scans in neoplastic intracranial lesions. JAMA* 192:747, 1965.
- 7) Goodrich, J.R. and Tucker, F.T.: *The isotope encephalogram in brain tumor diagnosis. J. Nucl. Med.* 6:541, 1965.
- 8) Sodee, D. Bruce.: *A new scanning isotope, Mercury-197 a preliminary report. J. Nucl. Med.* 4:335-344, 1963.
- 9) Witcofski, R., Maynard, D. and Meschen, I.: *The utilization of <sup>99m</sup>Tc in brain scanning. J. Nucl. Med.* 6:121-130, 1965.
- 10) Ramsey, R.G. and Quinin III, J.L.: *Comparison of accuracy between initial and delayed <sup>99m</sup>Tc-pertechetate brain scans. J. Nucl. Med.* 13:131, 1972.
- 11) Tauxe, W.N. and Thorsen, H.C.: *Cerebrovascular permeability studies in cerebral neoplasms interval for pertechnetate brain scanning. J. Nucl. Med.* 10:1, 1969.
- 12) Witcofski, R.L., Maynard, C.D. and Roper, T.J.: *A comparative analysis of the accuracy of the <sup>99m</sup>Technetium pertechnetate brain scan: follow-up of 1,000 patients. J. Nucl. Med.* 8:187-196, 1967.
- 13) McAfee, J.G., Fueger, Stern, H.S. and Wagner, H.L.: *<sup>99m</sup>Tc pertechnetate for brain scanning. J. Nucl. Med.* 5:811-827, 1964.
- 14) Bucy, P.C. and Ciric, I.S.: *Brain scans in diagnosis of brain tumors. JAMA* 191:437-443, 1965.
- 15) Mealey, J. Jr., Dehner, J.R. and Reese, I.C.: *Clinical comparison of two agents used in brain scanning. JAMA* 189:260-264, 1964.
- 16) Brinkman, C.A.: *Brain scanning in Kahn: (ed) Correlative Neurosurgery, Springfield, Thomas. 1969.*
- 17) Handa, J.: *Serial brain scanning with <sup>99m</sup>Technetium and scintillation camera. Am. J. Roentgenol* 106:708-723, 1969.
- 18) Chae, J. and Shim, B.S.: *Scintillation camera in diagnosis of intracranial lesions. The New Medical Journal* 14:533-545, 1971.
- 19) Moreno, J.B. and DeLand, F.H.: *Brain scanning in the diagnosis of astrocytoma of the brain. J. Nucl. Med.* 12:107-111, 1970.
- 20) Frankel, S.A., and German, W.J.: *Glioblastoma*



- multiforme. Review of 219 cases with regard to natural history. Pathology. Diagnostic methods and treatment. J. Neurosurg. 15:489-503, 1958.*
- 21) Overton, M.C., Snodgrass, S.R. and Hazmie, T.P.: *Brain scan in the neoplastic intracranial lesions. JAMA, 192:747-751, 1965.*
- 22) Goodrich, J.K. and Tutor, F.T.: *The isotope encephalogram for brain tumor localization. In Recent Advances in Nuclear Medicine, New York, Appleton-Century Crofts, 1966.*
- 23) Bucy, P.C. and Ciric, I.S.: *Mercury-197 and <sup>99m</sup>Technitium brain scans in the diagnosis of non-neoplastic intracranial lesion. J. Neurosurg 27:119-25, 1967.*
- 24) Kelly, D.L. Jr., Alexander, E. Jr. and Maynard, D.C.: *Intracranial arterio venous malformations: Clinical review and evaluation of brain scans. J. Neurosurg 31:422-428, 1969.*
- 25) Kim, Y.J., Chung, J.U. and Shu, C.S.: *The result of brain scanning with <sup>99m</sup>Tc pertechnetate and Hg-203 neohydrin for various brain lesions. The New Medical Journal 13:1253-1261, 1970.*
- 26) Krishnamurthy, G.T. and Bland, W.H.: *Clinical value and limitations of <sup>99m</sup>Tc brain scan: An autopsy correlation. J. Nucl. Med. 12:373-378, 1971.*
- 27) Gilson, A.J. and Gargano, E.P.: *Correlation of brain scanning and arteriography in intracranial trauma. Amer. J. Roentgen 94:819-827, 1965.*
- 28) Kramer, S. and Rovit, R.L.: *The value of Hg-203 brain scans in patients with intracranial hematomas. Radiology 83:902-909, 1964.*