

# 후두개절제환자에서 시술한 인두위문합술\*

— 1 예 보고 —

송 요 준\*\* · 김 종 환\*\*

= Abstract =

## Pharyngogastrostomy in an epiglottectomized patient

— A Case Report —

Yo Jun Song, \*\* M. D., and Chong Whan Kim, \*\* M. D.

The patient was 21-years old male who had gastrostomy and tracheostomy after swallowing lye-stuff in July 1971. He could restore his normal voice and breathing after removal of his destructed epiglottis obstructing his upper airway two years later.

Pharyngogastrostomy was performed in November 1973. The esophagus which was totally obliterated in its full length was removed and the stomach was brought high up to the level of pharynx where it was anastomosed to the posterior wall of pharynx.

His postoperative course was temporarily complicated by aspiration of small food into trachea which could be completely relieved with training, and he is doing his normal life quite well on the follow-up.

자에서 인두위문합술(pharyngo-gastrostomy)을 시행하여 원격추시를 하였기에 보고하는 바이다.

### 서 론

부식제에 의한 식도와 인두(咽頭)의 심한 협착은 대장을 사용한 측로형성술로 후두부상방에 문합하였을 때는 보다 자연적인 연하작용을 복구하기 곤란한 것으로 알려져있으며 치료면에 있어서 해결해야할 여러가지 문제점이있다.

서울대학교 의과대학 흉부의과학교실에서 가성소다에 의하여 인두하부와 식도에 협착을 초래하였고 후두개의 협착으로 호흡곤란이 발생하여 후두개를 제거하였던 환

### 증 례

21세된 남자환자가 위루형성술이 되어 있는 상태로 1973년 11월 21일 서울대학병원 흉부의과에 입원하였다. 환자는 과거력에서 입원 2년전인 1971년 7월에 자살목적으로 가성소다를 먹은후 고식적치료중 연하장애로 인하여 15일후 위루형성술을 받고 약 한달후 호흡 곤란이 발생하여 다시 기관절개술을 받았다. 그후 기관개늘을 삽입한 채 생활하다가 1973년 3월에 본병원 이비인후과에서 후두개절제술을 받고 기관개늘을 제거하였다.

입원시 환자의 영양상태는 양호하였고 호흡곤란은 없었으며 구강을 통한 음식물의 섭취는 전혀 불가능하였

\* 본 논문의 요지는 제9차 대한흉부의과학회 집담회에서 발표하였음.  
\*\* 서울대학교 의과대학 흉부의과학교실  
\*\* Department of Thoracic Surgery, Seoul, National University, Hospital.

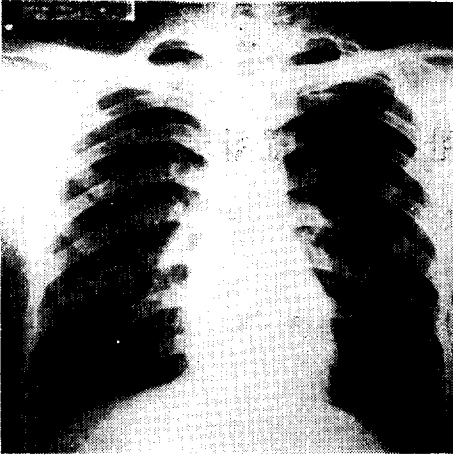


그림 1. 술전 흉부 X선 소견

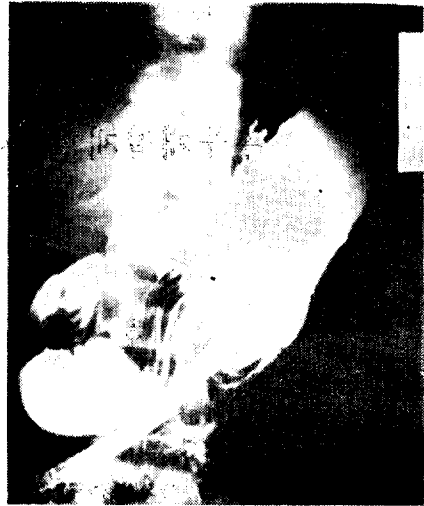

그림 3. 위관을 통한 술전 상부장관 조영 소견

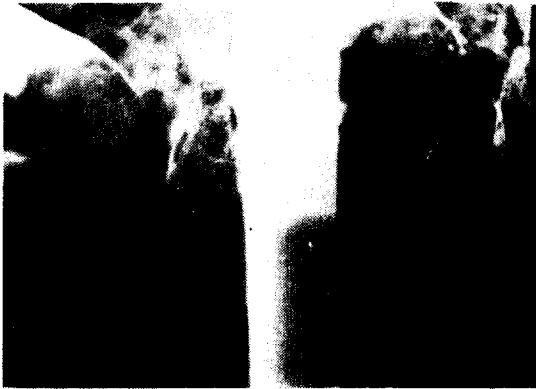

그림 2. 후두개절제전 식도조영 소견

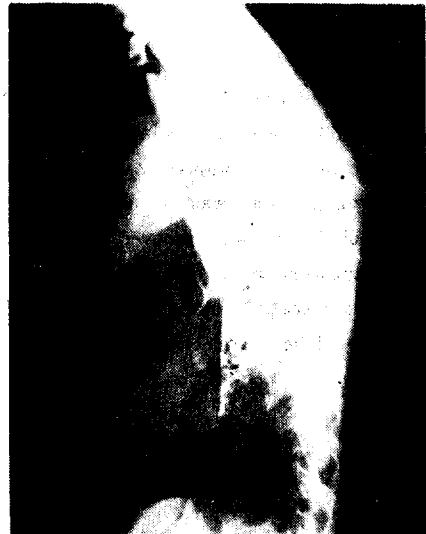


그림 4. 술후 제2주의 상부 장관조영 소견

## 수 술

다. 경부에는 기관피부루(Tracheocutaneous fistule)가 있었다. 복부에는 위관을 삽입한 위루형성술이 되어 있었다. 후두경검사상 후두개는 전번수술로 제거되어있었고 성문은 정상이었으며 인두하부는 심한 반흔조직으로 좁아져있었고 식도입구는 완전히 폐쇄되어있었다.

입원시 촬영한 흉부 X-선소견은 정상이고(그림 1), 이환자에서 실시한 혈액 및 일반검사소견도 정상범위에 있었다.

후두개를 절제하기 전에 시도한 식도 조영술에서는 구강인두, 인후두 및 후두의 점막벽은 심하게 반흔으로 변형되어 있었으며 식도입구는 완전히 막혀 식도는 전혀 식도조영을 볼 수 없었으며 일부 조영제가 기관으로 넘어가는 것을 관찰할 수 있었다(그림 2).

위루관을 통해 시행한 상부위장관 조영술에서 위자체의 병변은 없었고 조영제의 위장관통과는 정상이었으며 역행성 식도조영도 볼 수 없었다(그림 3).

수술은 1973년 11월 26일 시행하였다. 환자는 상체의 좌측을 30도올리고 안면을 우측으로 향하는 위치에서 좌측 흉쇄유돌기근 전연에 따라 길게 피부절개를 가하고 식도및 인두를 박리하였다. 한편 복부는 정중선절개로 개복하여 위루를 봉합한후 우측 위동맥및 우측위대망막동맥에 손상이 없도록 위를 주위조직과 분리하고 십이지장 및 취장의 두부도 Kocher's maneuver에 의해 박리하였다. 다시 좌측 제 5 늑간을 통해 개흉하고 식도

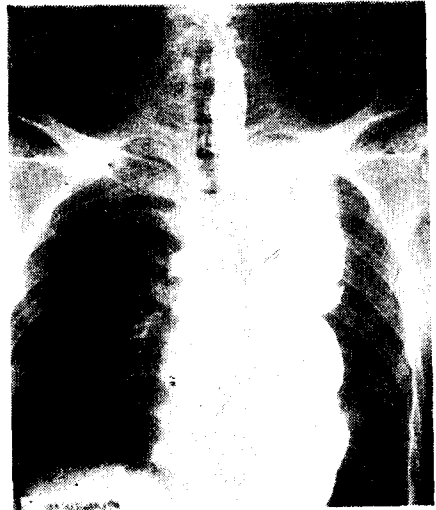
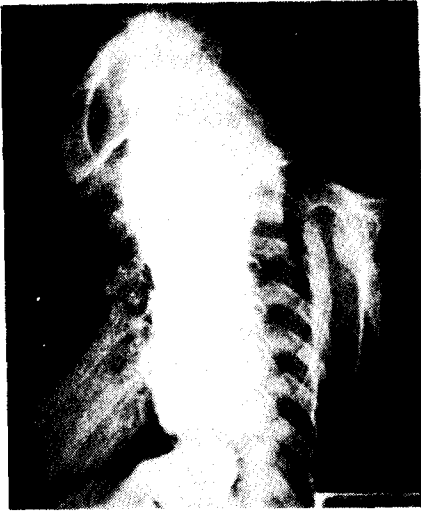

그림 5. 술후 6개월의 상부장관조영 소견

탈 주위조직에서 박리한 후 식도열공을 통하여 위를 흉파내로 올렸다. 인두후벽주위를 충분히 박리한 다음 식도를 따라 쇠관하혈관 후방을 통하여 종격동내로 경부 권경동강을 형성하여 위를 대동맥궁 및 쇠관하동맥 후방을 통해 식도상을 따라 좌측경부로 올렸다. 식도입구 직하부와 위분문부에서 식도를 절제하고 인두를 정중중절개하여 인두위문합술을 시행하였다. 문합술시행시 봉합부위에 긴장이 없도록 주의하였으니 유문성형술은 시행하지 않았다.

인두 및 인두하강은 섬유성반흔으로 협착되어 있었고 식도입구는 완전폐쇄되어 조그만 함몰만을 보였으며 절제한 식도의 술후 검사상 전장에 걸쳐 완전히 내강이 폐쇄되어 있었다. 기관피부누공도 성형폐쇄하였다.

### 술후 결과

술후 제1일에 호흡곤란이 있어 기관절개를 시행하였으나 호흡곤란의 증세는 호전되어 술후 제14일에 기관캐놀을 제거할 수 있었다. 술후 제7일부터는 구강으로 음식섭취를 시도하였으나 유동식을 연하시 일부가 기관으로 흡입되어 심한 기침을 유발함으로 비위관(Nasogastric Tube)을 통해 음식물섭취를 하게 하는 한편, 구강으로는 소량의 음식을 자주 섭취하게 하고 식후는 앉거나 보행하게 하며, 저녁식사는 취침하기 수시간전에 먹게 하고 수면은 반와위상태에서 취하게 하는 등 일련의 연습으로 제반 상태가 호전되어 제2주부터는 비위관을 제거한채 구강을 통한 정상적 음식물섭취가 가능하였다. 술후 제18일에 시행한 상부장관 조영검사에서의 연하운동시 인두와 위의 통과가 원활하였으며 조영제의

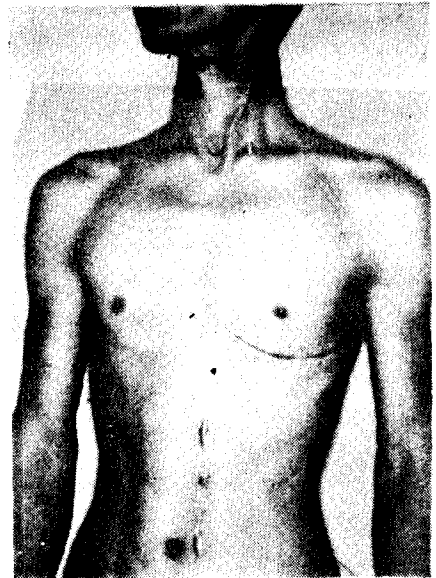


그림 6. 술후 6개월의 환자사진

극히 일부가 기관으로 흡입되는 것을 볼수 있었으나 누공기타 통과장애는 없었다. (그림 4)

환자는 경부 및 복부의 창상감염이 발생하여 2차적 봉합후 술후 제4주에 퇴원하였다. 퇴원후 2~3주까지는 물을 마실때만 기침이나고 고형식 섭취에는 큰 장애가 없었으나 점차 유동식식도 자유로워졌으며 체중의 증가도 관찰할 수 있었다. 퇴원 6개월후에 시행한 상부위장 검사에서 조영제의 통과는 매우 좋았으나 아직도 극히 일부의 조영제가 기관내로 넘어감을 관찰할 수 있었다(그림 5). 그러나 흡인에 의한 폐의 병발증을 이학적

또는 X-선상 발견할 수는 없었다.

### 총괄 및 고안

부식제에 의한 식도협착이 인두협착도 수반했을 경우에는 인두벽의 반흔화와 수축으로 정상해부학적 형태를 소실하게 되고 인두의 용량이 감소함으로써 연하운동의 제1단계에서 식피가 인두방향으로 밀려나가 힘이 약해지고 한번에 통과할 수 있는 식피의 양이 현저히 감소하며 인두와 식도의 이행부가 협착되는등 여러가지 어려운 치료상의 문제점이 대두된다. 특히 후두개가 부식제에 의한 반흔성 협착으로 인하여 제거됐을 때는 연하운동시 기도과 소화기계사이를 차단할 수 있는 기관이 없어진 것으로 음식물이 기관내로 흡인될 가능성이 있었으나 후두개를 제거한 환자에서 인두위문합술을 시행하였을 때 후두개의 기능이 없이도 음식물이 기관으로 넘어가는 일이 거의 없는것을 관찰할 수 있었다.

인두에 위를 문합함으로써 컵처럼 생긴 위의 부분부가 인두의 용량을 보강하여 증가시키고 정상에서 갖는 인두와 식도의 축을 재건함으로써 식피의 연하운동을 호전시킬 수 있다는 것을 관찰하였다.

### 결 론

후두개절제환자에서 인두위문합술을 시행하고 원격추시를 할 수 있었던 임상 1예를 경험하고 좋은 결과를 관찰할 수 있었기에 보고하는 바이다.

### REFERENCES

1. Borja, A.R., Ransdell, H.T.V., and Johnson, W.: *Lye Injuries of the Esophagus; Analysis Ninety Cases of Lye Ingestion*, J. THORAC. & CARDIOVASC. SURG. 57:533, 1969.
2. Fatti, L., Marchant, P., and Crawshaw, G.R.: *The Treatment of Caustic Stricture of the Esophagus*, Surg. Gynec. Obstet. 102:195, 1956.
3. Hong, P.W., Seel, D.J., and Dietrick, R.B.: *The Use of Colon in the Surgical Treatment of Benign Stricture of the Esophagus*, Ann. Surg. 160:202, 1964.
4. Ong, G.B.: *Carcinoma of the Hypopharynx and Cervical Esophagus*, in Smith, Rodney, editor: *Progress in Clinical Surgery*, London, 1969, J. & A. Churchill Ltd., p.155.
5. Petrov, V.A.: *Retrosternal Artificial Esophagus from Jejunum or Colon*, Surg 45:890, 1959.
6. Scalnon, E.F., and Staley, G.J.: *The Use of Ascending and Right Half of Transverse Colon in Esophagectomy*, Surg. Gynec. Obstet. 107:99, 1958.
7. Gupta, S.B.Sc.: *Total Obliteration of Esophagus and Hypopharynx due to Corrosives*. J. THORAC. & CARDIOVAS. SURG. 60:264, 1970.