

上顎 兩側性 犬齒 位置異常의 一例

서울대학교 齒科大學 保存學敎室

金 洪 碩 · 李 允 相

A CASE OF BILATERAL OF UPPER

Kim Hong Suk · Lee Yeon Sang

I. 緒 論

人間の 齒牙는 乳兒期에서 崩出한 齒牙가 少年期에 접어들면서 永久齒로 交換을 하게되며 이때에 先天的으로 齒牙가 缺如하든지 過剩狀態의 齒牙로 齒牙의 位置異常을 招來하게 되며 또는 後天的인 原因에 依하여 齒列窩의 解剖學的인 排列에서 離脫하게 되며 이와 같은 奇現像에 對한 報告가 많이 發表되고 있다.

齒牙의 位置異常에 대하여 橫山(1931)¹⁾은 上顎 右側 永久齒가 同側 第二小白齒와 第一大白齒사이에 轉位된 例를 報告하였고, 兼松(1941)²⁾은 齒牙位置 頻度는 永白齒가 乳齒보다 높으며, 上顎犬齒, 下顎智齒 및 第二小白齒의 順으로 볼수 있으며, 朝倉(1958)³⁾은 上顎犬齒와 側切齒間의 位置交換을 數例 報告하였고, 中澤(1950)⁴⁾은 上顎左右犬齒가 第一小白齒와의 位置交換을 報告하였고, 増田(1960)⁵⁾은 上顎兩側 側切齒의 交換을 이스라엘의 Kaufmann(1967), 韓國에서는 邊(1965)⁶⁾, 金(1967)⁷⁾, 尹(1970)¹²⁾ 등의 報告가 있었다.

著者들은 上顎兩側犬齒가 同側 第一小白齒와 完全히 位置의인 轉位뿐만 아니라 兩側犬齒가 舌側面이 原心面으로 90°로 廻轉된 例를 觀察하여 報告하는 바이다.

II. 症 例

患 者 : 尹○○ 年 齡 : 19歲
性 別 : 女 職 業 : 學生

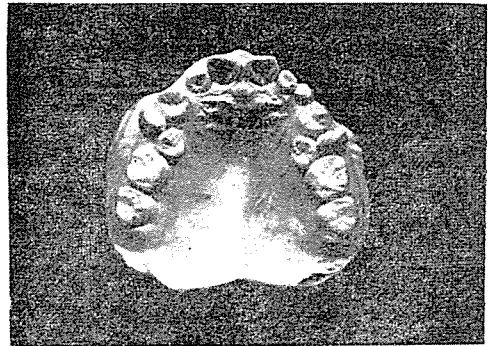
初診日 : 1973年 1月 9日

家族歷 : 遺傳의 關係나 既往症은 特記할만한 事項은 없었다.

口腔內 所見 :


下顎前齒部는 甚한 齒石과 齒齦의 腫脹을 볼 수 있고 上顎小大白齒에는 中程度의 齶蝕이 있었고, 下顎兩側大

白齒는 Amalgam filling이 되어 있었고, 上下顎大小白齒部는 齒牙의 轉位로 交合狀態가 不良했다.



X-ray 像 :

轉位된 上顎左右犬齒의 齒根을 正常的으로 形成하고 있었으며, 齒槽骨, 齒根膜도 異常이 없었다. 그리고 齒根은 頰側部로 位置하고 있었다.



III. 考 察

齒牙의 位置異常에 있어서는 轉位齒, 廻轉齒, 傾斜齒,

水平齒, 逆生齒, 迷走齒 등이 있다.

Magitat(1877)⁹⁾는 齒牙의 位置異常 또는 局所畸形을 三種類로 分類했으며, Sternfield(1907)¹⁰⁾는 齒牙發生에서 原因이된 單一齒牙의 位置異常과 局部畸形을 正常位置의 齒牙長軸에 對한 廻轉 또는 捻轉된 것과 齒窩에서 齒列外로 植立되어 있는 것, 齒牙固有의 出齦部로부터 遠距離에 있는 것으로 分類했고 Peckert(1911)¹¹⁾는 齒牙의 轉位, 部位畸形, 內轉 등으로 分類했다.

一般的으로 轉位齒의 原因으로는 先天的인 것과 後天的인 것으로 大別할 수 있으며, 先天的인 것은 父母로부터 遺傳에 依한 것과 齒牙가 發芽할 때에 생기는 原因으로 區分할 수 있으며, 後天的인 것으로는 永久齒와 乳齒交換期의 錯誤로써 乳齒早期喪失, 乳齒晚期殘存, 永久齒發生遲延, 齒牙의 크기와 顎骨과의 筋運動의 習性異常, 習癖 등을 들 수 있다.

Schwartz는 齒牙의 芽體가 原位置에서 떨어져 成長하기 때문에 생긴다 하였고, Brust는 X-ray로 추적해 본 結果 轉位齒牙의 神經分布는 反對側의 原位置에서 起始한다는 事實을 밝힘으로 이를 뒤바침하고 있다.

著者は 報告한 轉位 및 廻轉齒의 原因으로는 顎骨의 發育이나 齒窩의 形態가 正常이며, 齒牙자체가 轉位뿐만 아니라 90° 廻轉된 것으로 보아 先天的인 原因으로 發生된 것으로 思料된다.

IV. 結 論

著者は 19歲된 女性의 上顎左右犬齒의 轉位를 解剖學的으로 考察한 結果 第一小白齒와 第二小白齒 사이에 位置하였고, 齒牙는 舌側面이 原心面으로 向하여 90°로 廻

轉되어 있었고, 齒牙자체의 形態나 齒根에는 特記할만한 事項이 없었다.

參 考 文 獻

- 1) 橫山轉一郎; 犬齒位置異常 一例, 朝鮮之齒界, 7: 1~2, 1931
- 2) 兼松慶一; 齒牙의 位置交換에 對하여 齒界學報 11: 61~66, 1941
- 3) 朝倉重美他; 齒牙位置交換 40例에 對하여 齒界展望 9: 111~118, 1958
- 4) 中澤清他; 上顎左右犬齒가 第一小白齒와 完全히 位置의 交換을 한 一例. 日本齒科評論. 198: 35~36 1959
- 5) 增田勝他; 上顎兩側에 現中小包齒牙의 位置交換에 對하여 50: 22~23. 1960
- 6) 邊碩斗; 稀有的한 齒牙位置交換의 一例. J.K.A., D: 11~12, 1965
- 7) 金哲玉, 李惠蓮, 朴鍾萬; 稀有的한 上顎犬齒位置異常의 一例. 現代醫學 Vol.6, No.4, 369~371, 1967
- 8) 尹仲鎬, 車惠榮, 李柱民; 稀有的한 上顎犬齒位置異常의 1例報告. J.K.A.D. Vol 8, No, 12, 1970.
- 9) Magitat; Cited from 橫山
- 10) Sternfield; Cited from 兼松
- 11) Peckert; Cited from 兼松
- 12) A.Y. Kaufmaun: Transmigration of mandibular canine: Triple "O" Surgery, Vol. 23. May 1967