

Formaldehyde를 사용한 生活齒髓 切斷術後의 齒髓變化에 관한 實驗的 研究*

서울대학교 齒科大學 保存學敎室

尹 壽 漢

EXPERIMENTAL STUDY ON THE PULP RESPONSE TO FORMALDEHYDE AFTER VITAL PULPOTOMY

Yoon Soo Han, D.D.S., M.S.D., Ph.D.

College of Dentistry, Seoul National University.

.....> Abstract <.....

Various concentration of formaldehyde solution (1%, 5%, 10%) were applied to cut pulp surface, for 3 minutes and the remaining pulp were carefully examined histopathologically. The result were as follows,

1. One week survival group which were treated by 1% formaldehyde solution showed separation of odontoblast layer randomly and the weil's zone was undistinguishable. Deeper portion of this area was necrotic or coagulated.
2. Two week survival group which were treated 1% formaldehyde solution showed necrotic appearance spread from odontoblastic layer to weil's zone.
3. One and two week survival group which were treated 5% formaldehyde solution showed the odontoblastic layer was highly necrotic, under this zone empty net-work was seen.
4. One and two week survival group treated 10% formaldehyde solution showed complete destruction of pulp.

— 目 次 —

第一章 緒 論

第1章 緒 論
 第2章 研究材料 및 方法
 第4章 總括 및 考按
 第5章 結 論
 參考文獻

生活齒髓가 齶蝕 或은 外傷으로 因하여 齒質이 缺損 되므로 外部에 露出되는 경우 齒冠部의 齒髓를 切斷除去하고 根端部의 齒髓를 繼續 生活力을 維持시키려는 試圖는 옛부터 많은 研究가 거듭되어 왔으나, 더욱 效果的으로 殘存齒髓의 生活機能을 維持시키려는 것이 오늘날 齒科保存學 領域에 있어서 重要한 課題라 하겠다. Grossman²⁾은 本法이 施行된 正確한 時期는 모르나 그

* 本論文은 1972年度 文敎部 研究造成費에 依하여 이루어 졌음.

의 著書에서 大略 1920年代라고 記述하고 있으며 Leonard¹⁾는 生活齒髓切斷術의 適應症에 關하여 論議 하였고 Gossman²⁾, Hagan⁴⁾, Hyman⁵⁾, Lawrence⁶⁾, 等은 臨床施術方法에 對하여 詳細히 發表하고 있으며 Hellerner⁸⁾, Zander & Law⁷⁾, Teuscher & Zardner¹¹⁾, Restarki⁹⁾, Easlick¹²⁾, Via¹³⁾ 等은 切斷된 生活齒髓에 適當한 治療法 加해지면 創面은 充分히 治療될 수 있고 其 結果 切斷部位齒髓腔은 不規則한 第二象牙質로서 閉鎖된다는 것을 動物實驗을 通하여 或은 X-Ray像에서 證明하였다. Aisenberg¹³⁾, Orban¹⁴⁾, Zander¹⁵⁾, David¹⁶⁾, Miyamoto¹⁷⁾, Massler, Pereault & Shour¹⁸⁾, Hermann 等은 生活齒髓切斷面은 被覆할 수 있는 藥物로서 水酸化칼슘을 紹介하고 이 藥物을 使用했을 때 일어나는 造象牙細胞의 機能을 組織學的으로 考察했다. 關根은¹⁹⁾ 水酸化칼슘과 Zinc Oxide Eugenol 調劑의 兩藥品에 關한 臨床病理學的인 成績을 綜合 觀察하여 水酸化칼슘은 生活齒髓直下部에 第二象牙質 形成을 促進하는 것 같고 酸化亞鉛유지놀은 鎮痛效果 및 微弱한 殺菌效果는 있으나 第二象牙質 形成을 促進하는 것 같지는 않다고 하였다. Grossman²⁾, Coolidge²⁰⁾, Sommer Ostrander, Crowley²¹⁾ 等은 其 著書에서 生活齒髓切斷術 施行에 있어서 其 適應症을 잘 考慮하여 乳齒와 幼少年의 永久齒에 限하여서만 施行하는 것이 좋다고 記述하고 있다. 그 理由로서는 齒根端孔이 거의 完成되면 血管을 通한 營養供給이 低下되어 齒髓의 恢復能力이 減小된다는 것을 들고 있다. 그러나 關根¹⁹⁾이 指適한 바와 같이 齒髓腔이 增齡에 따라 狹小해지는 것과 齒根管內 壁이 不規則하게 되고 또 所謂 齒髓內 結石을 보게 되는 것은 亦是 高齡者에 있어서도 齒髓의 恢復이 可能하다는 證據인 것이라고 하였다. 最近에는 特히 formcresol을 使用한 齒髓切斷術이 환발하게 研究報告되고 있다^{22)23) 24)25)26)}. 著者는 生活齒髓切斷術이 感染 等으로 失敗하는 경우가 많음을 考慮해서 formaldehyde는 殺菌力이 強한 防腐劑이므로 生活齒髓의 表面에 感染이 있다 하더라도 生活齒髓切斷 創面에 塗布해 줄으로써 本法이 成功 될 수 있으리라 思料되어 개의 生活齒髓切斷面에 formaldehyde 稀釋溶液을 2, 3分間 貼布한 後 Zinc Oxide Eugenol Cement로 窩洞全體를 充填하여 齒髓의 組織學的 變化過程을 觀察報告하는 바이다.

第二章 研究材料 및 方法

研究材料 ; 本實驗의 研究材料는 體重 15kg 內外의 犬 4 頭에서 上下顎齒牙 40個를 其 實驗對象으로 하고 藥劑로는 1% 5% 10%의 formaldehyde 稀釋溶液을 使用하였다.

研究方法; E. Merck社製 10% Pentobarbital-sodium 으 로게를 全身麻酔하고 Rubber Cup으로 研磨하여 過酸化水素水로 施術部位를 洗滌하고 다시 75% alcohol 로 洗滌消毒한 後 Enamel bur로 便宜上 齒牙의 型態에 따라 I級窩洞 및 V級窩洞을 形成하여 Round bur 및 Spoon excavator로 生活齒髓를 切斷除去했다. 其後 生活齒髓切斷創面에 惹起되는 出血은 消毒된 綿球로 壓迫止血하고 窩洞은 蒸溜水로 洗滌하여 formaldehyde 를 1% 5% 10%로 稀釋하여 生活齒髓切斷創面에 2~3 分 동안 貼布注入한 後 窩洞全體를 Zinc Oxide Eugenol Cement로 充填하여 實驗이 끝난 개는 1週 2週 間隔으로 95% alcohol로 靜脈注射하여 죽였고 齒牙는 通法에 依하여 10% formalin에 固定하고 5% 硝酸으로 脫灰하여 15~20 μ 의 celoidin 切片을 製作 H-E 重染色後 鏡檢하였다.

第三章 研究成績

A) 1% formaldehyde 塗布群 ; 一週經過群에서는 表在性 化膿 乃至 肉芽化를 惹起하고 Eosin에 濃染되었다. 表層下部의 齒髓組織은 肉芽化 乃至는 癢痕化되어 移行되는 곳과 齒髓腔髓을 沿하여는 比較的 Hematoxylin에 濃染된 所見을 나타내고 있다. 造象牙細胞層은 部分的인 離開를 나타내고 또한 一般的으로 Weil's層과의 境界가 不明瞭하였으며 固有齒髓組織은 齒髓全般에 걸쳐 거의 癢痕化되고 血管은 齒根端孔部에서는 充血돼 있고 他部位에서는 凝固壞疽된 像을 나타내고 있다(사진 1 參照).




Fig. 1. Formaldehyde 1% 溶液을 塗布하여 1週經過된 實驗群×100

二週經過群은 齒髓露出部에서 Eosin에 好性이었던 것이 Hematoxylin 好染으로 되고 造象牙細胞層과 Weil's層과의 鑑別은 困難하였다. 또한 固有齒髓組織도 癢痕化 乃至는 網狀構造를 나타내었다(사진 2 參照).




Fig. 2. Formaldehyde 1% 溶液을 塗布하여 2週經
過된 實驗群×100

B) 5% Formaldehyde 塗布群；一週經過群은 齒髓
切斷面과 齒髓腔壁에 따라 Hematoxylin에 比較的 濃染
된 像을 나타내고 造象牙細胞層은 거의 消失되고 固有
齒髓組織은 甚한 瘢痕化로 網狀構造를 呈示하고 있었다
(사진 3 參照).

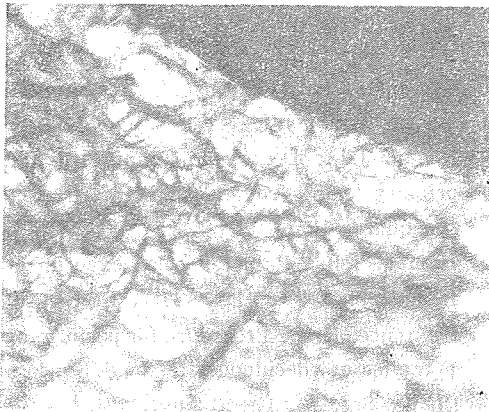


Fig. 3. Formaldehyde 5% 溶液을 塗布하여 1週經
過된 實驗群×100

二週經過 實驗群에 있어서는 凝固壞死된 像을 나타내
고 齒髓의 固有組織像은 觀察되지 않았으며 이에 따라
部分的인 齒細管의 消失 乃至 欠如된 象牙基質을 나타
내고 있었다. 이런 象牙基質에 沿한 齒髓組織에서는 甚
한 網狀構造物을 나타내고 있었다(사진 4 參照).

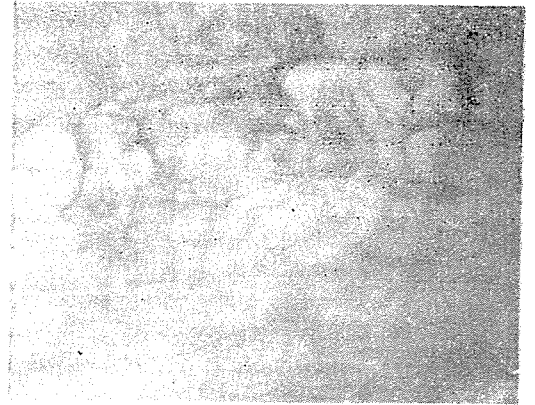


Fig. 4. Formaldehyde 5% 溶液을 塗布하여 2週經
過된 實驗群×100

C) 10% formaldehyde 塗布群；一, 二週 共히 가
의 大部分의 齒髓組織이 壞死되어 있어 固有의 齒髓組
織像은 鏡檢할수가 없었고 造象牙細胞層에 該當되는 處
에 Eosin에 濃染되어 있음을 볼수 있었으나 形態學的으
로는 鑑別할수가 없을 程度로 壞死된 所見을 나타내고
있었다(사진 5 參照).

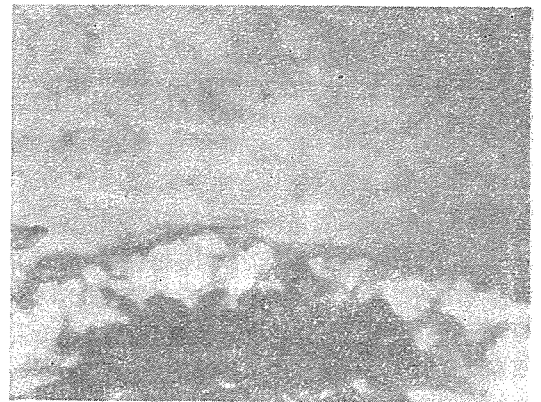

Fig. 5. Formaldehyde 10% 溶液을 塗布하여 1週
經過된 實驗群×100

第四章 總括 및 考按

生活齒髓切斷術을 適用하므로 殘存齒髓의 生活機能을
維持할 뿐만 아니라 複雜한 根管治療操作에서 벗어 날
수 있는 큰 長點을 갖고 있다는 것은 週知의 事實이다.
Grossman²⁾, Coolidge²⁰⁾, Sommer, Ostrander &
Crowley²¹⁾ 등은 其 著書에서 根端部齒髓의 生活力을 維
持해 주므로 未完成된 齒根端孔이 完成될 수 있고 齒根

端部에서 3mm 程度の 健康齒髓단 保存하던 이 目的을 達成할 수 있다고 한다. 最近에 適用되고 있는 formcresol을 使用한 齒髓切斷術은 1920年 以前에 Charles Sweet²²⁾가 開發하여 藥劑와 術式을 多角의 研究하여 發展시켜 왔으며 formaldehyde와 creosote 誘導體를 結合한 Gysis Paste²⁷⁾가 1899年에 紹介되었고, Buckley²⁸⁾는 1904年에 壞死된 齒髓의 治療目的으로 formalin과 tricresol을 使用하였으며 이 處方은 現在까지 乳齒의 齒髓切斷術에 널리 使用되고 있는 것이다. 1950年 頃까지 formcresol을 使用한 齒髓切斷術은 失活化 혹은 乾死化시키는 것으로 생각되어 왔으나 1958年 頃부터 Mansukhani²⁹⁾, Berman과 Massler³⁰⁾, Miyamoto와 Emmerson³¹⁾, Doyle²⁴⁾, Spedding³²⁾ Berger²³⁾等은 殘存齒髓組織에 formcresol이 作用하는 時間에 따라 生活齒髓切斷術 및 失活齒髓切斷術로 區分하였다. 1899年 Herman³³⁾에 依해 紹介되어 1950年 頃에 盛行했던 Calcium hydroxide를 使用한 生活齒髓切斷術은 Via¹⁰⁾, Law³⁴⁾, Doyle²⁴⁾等의 研究報告에서 Internal re-sorption이 證明됨으로써 이 術式의 成功率은 상당히 低下되었다. 其外 施術도중 唾液이나 使用器具等에 依하여 滅染되거나 bur로 軟化象牙質을 除去할때 dentin debris가 殘存齒髓속으로 밀려들어가게 되고 이에 따라 脫灰된 象牙質과 細菌이 함께 들어가서 齒髓의 慢性炎症을 일으키고 甚할 경우에는 生活齒髓의 壞死를 招來하게 된다. 著者는 이 點을 着眼하여 formaldehyde는 殺菌力이 강한 防腐劑이므로 齒髓表面이 어느 程度 滅染이 되어있다 할지라도 生活齒髓切斷術이 可能하리라 期待되어 本 實驗을 施行하게 되었다.

1% formaldehyde 塗布群에 있어서 1週經過群은 齒髓露出部가 表在性化膜 乃至는 肉芽化를 惹起하고 Eosin에 染色되었으나 2週群에 있어서는 齒髓露出部가 Eosin 好性이었던 것이 Hematoxylin好染으로 되고 造象牙細胞層과 Weil's層과의 鑑別이 困難했다.

5% formaldehyde 塗布群은 1週經過群과 2週經過群이 共に 固有齒髓組織은 鑑別할 수 없고 網狀構造를 나타내고 있었으며 10% formaldehyde 塗布群은 造象牙細胞層에 該當하는 [곳에 Eosin에 濃染되어 있음을 볼수 있었으나 形態學的으로 鑑別할 수 없을 程度로 壞死된 所見을 나타내었다. 以上과 같이 1% formaldehyde를 塗布했을 경우에는 齒髓露出部에 表在性化膜 乃至는 肉芽化되어 있었으나 齒根端部로 沿하여 充血을 [볼수 있었다.

5% 10% 塗布群에서는 齒髓全殼에 걸쳐 網狀化되어 固有齒髓組織은 形態學的으로 鑑別할 수가 없었다.

第五章 結 論

生活齒髓切斷術時 formaldehyde 稀釋溶液(1%, 5%, 10%)을 齒髓創面に 2~3分間 塗布하여 齒髓의 變化過程을 病理組織學的으로 比較觀察한 바 다음과 같은 結論을 얻었다.

1. 1% formaldehyde를 塗布하여 1週經過된 群에서는 造象牙細胞層은 部分的인 離開를 나타내고 Weil's層과의 境界가 不明瞭하였으며 齒根端孔部에서는 充血되어 있고 他部位에서는 凝固壞疽된 像을 나타내고 있었다.

2. 1% formaldehyde를 塗布하여 2週經過된 群에서는 1週經過時와 마찬가지로 造象牙細胞層과 Weil's層과의 鑑別이 困難하였다.

3. 5% formaldehyde를 塗布한 群에서는 1週 2週 共に 造象牙細胞層은 거의 消失되고 固有齒髓組織은 癥癥化로 網狀構造를 나타내고 있었다.

4. 10% formaldehyde 塗布群은 形態學的으로 鑑別할 수 없을 程度로 壞死된 所見을 나타내고 있었다.

REFERENCES

- 1) Leonard, N.C.; Partial pulp extirpation in children, J.A.D.A. 11 : 221, 1924.
- 2) Grossman, L.I.; Endodontic practice, 5th edition, 1962.
- 3) Grossman, L.I.; Improved pulpotomy technique, J. Endodontia, 2 : 3~5 June, 1947.
- 4) Hagan, J.L.; Dental pulpotomy technique for primary teeth. J.dental children, 12 : 39~42, 2nd quart 1945.
- 5) Hyman, I.B.; Pulpotomy an experiment, D. Items Interest, 68 ; 1147~1152, Dec. 1946.
- 6) Lawrence, K.E.; Procedure for performing pulp-tomies of deciduous teeth, J.Kansas city Dist & Sec, 23 : 12-13 Aug., 194.
- 7) Zander, H.A. & D.B. Law; Pulp management in fractures of young permanent teeth, J.A. D.A. 49 ; 757-740, 1942
- 8) Grossman, L.I.; Root canal therapy, 1952.
- 9) Restarki, J.S.; Preserving vitality of pulps exposed by caries in young children, Illinois, D.J. 1940.
- 10) Via, W.F.; Evaluation of deciduous molars

- treated by pulpotomy & calcium hydroxide, J.A.D.A. 50 : 34~43. 1953.
- 11) Teuscher, G.W. & Zander, H.A.; Preliminary report of pulpotomy, North-Western University Dent, Bul, 29 : 4~8, 1938.
 - 12) Easlick, K.R.; Management of pulp exposure in the mixed dentition, J.A.D.A. 30 : 179~187, 1943.
 - 13) Aisenberg, M.S.; Result of partial pulpotomy, J.A.D.A 30 : 40~44, 1943.
 - 14) Orban. B. ; Biologic consideration in restorative dentistry, J.A.D.A. 28 : 1069, 1941.
 - 15) Zander, H.A.; Reaction of pulp to calcium hydroxide J. Dent, Res. 18 : 373~379, 1939.
 - 16) David, S.B.; Experimental pulpotomies in rat molars, maury M. Dent Res. 37 : 229~242. 1958.
 - 17) Miyamoto, O.; Pulp reaction following surgical amputation in rat molars, Master of science thesis, University of Illinois, college of dentistry, 1957.
 - 18) Massler, M., Perreault, J.G. & Schour, I. ; Reaction of odontoblasts to medicaments placed in cavity preparation in rat incisors, J.A. D.A. 52 : 503. 1956.
 - 19) 關根 ; 齒科口腔外科最近の進歩, 第二集 p. 248. 1958.
 - 20) Coolidge, E.D.; Endodontics, 1956.
 - 21) Sommer, F.R. Ostrander, F.D. & Crowley, M. C.; Clinical endodontics, 1961.
 - 22) Beaver, H.A. Kopel, H.M. & Sabes, W.R. ; The effect of zinc oxide eugenol cement on a formcresolized pulp, J. Dent, child. 33 : 381~396, Nov. 1966.
 - 23) Berger, J.E.; Pulp tissue reaction to formcresol and zinc oxide eugenol, J. dent. child. 32 : 13~28 1st Quar, 1965.
 - 24) Doyle, W.A.; McDonald, R.E. & Mitchell, D. F.; Formcresol vs, calcium hydroxide in pulpotomy. J, Dent child. 29 : 86~97 2nd quar, 1962.
 - 25) Law, D.B.; Formcresol pulpotomy in deciduous teeth, J. Dent, child 69 : No 5, Nov, 1964
 - 26) Redig, D.F.; A comparison and evaluation of two formcresol pulpotomy technics utilizing "Buckley" Formcresol. J, Dent child, 35 : 22~30 Jan 1969.
 - 27) Gysi, A.; Einiges über Mummifikation mittel Schweiz Vjschr, f Zahnk 9 : 25~32 1899(cited from 1).
 - 28) Buckley, J.P.; The chemistry of pulp decomposition with a rational treatment for the condition and its sequales, Am, Dent, A.J. 3 : 764~771. Nov, 1904(cited from 1).
 - 29) Mansukhani, Nirmula ; Effect of formcresol on the dental pulp. Chicago Univ of Illinois, School of Dentistry 1959. 80p.
 - 30) Berman, D.S. and Massler, Moury ; Experimental pulpotomy in rat molar. J.Dent Res, 37 : 229~242. April 1958.
 - 31) Emmerson, C.C. Miyamoto, Osamu, Sweet, C.A. and Bhatia, H.C. ; Pulpal changes following formcresol application on rat molars and human primary teeth. South Calif S. Dent, A.J. 27 : 309~323 Sept. 1959(cied from 1).
 - 32) Spedding, R.H.; The effect of formcresol and calcim hydroxide on the dental pulps of rhesus monkeys. Indianapolis Univ of Indiana, School of Dentistry, 1963, 73p.
 - 33) Herman, B.W.; Dentinobliteration der Wurzelkanale nach Behandlung mit kalzium Zahnarzt. Rundschau, 21 : 888, 1930(cited from 5)
 - 34) Law, D.B.; An evaluation of vital pulpotomy technic. J, Dent. child, 23 : 40~44 1st Quar, 1956.