

# 벵골 호랑이 (*Panthera tigris tigris*)의 肺디스토마症

吳 昌 泳 林 昌 亨

昌慶苑 動物園

서울大學校 農科大學 獸醫學科

## 緒 論

사람과 動物의 肺디스토마症은 吸虫인 *Paragonimus* 屬의 寄生으로 오는 疾病이다.

우리나라에 있어서, 江原道 三防附近에서 捕獲된 한국 호랑이 (*Panthera tigris coreansis*)의 肺디스토마 (*Paragonimus westermanii*) 寄生例가 1921년에 報告된 바 있었다.<sup>6)</sup>

이번에 昌慶苑 動物園에서 飼育하던 泰國產 벵골 호랑이 (*Panthera tigris tigris*)에 *Paragonimus kellicotti*의 寄生例를 보게되어, 이로 인한 肺臟의 病理學的 變化를 報告하는 바이다.

## 材料 및 方法

昌慶苑 動物園에서 飼育하던 벵골 호랑이가 斃死한 지 數時間後에 病理解剖를 實施하였다. 그 肉眼的 所見을 檢査記錄하고 本動物의 經歷 및 臨床歷을 調査하였다. 그리고 肺디스토마의 寄生이 顯著한 肺臟을 10% formalin 液에 浸漬 保管하였다.

組織標本製作을 위해서 肺디스토마 寄生部位의 肺組織을 數個處 切取하였다. 이것을 虫體가 肺組織속에 들어 있는 狀態로 두께 0.3cm 程度의 組織片으로 하였다. 그리하여 一般的인 paraffin 包埋過程을 거쳐 5~7 μm의 薄片을 만든 後, hematoxylin-eosin 染色을 施行하였다.

한편 一部 虫體를 採取해서 寄生虫學的 檢査에 供하였다. *P. kellicotti*로서 本 肺디스토마가 同定된 것은 皮棘形態에 따른 分類法에 의하였다.<sup>5)</sup>

## 結 果

**經歷 및 臨床歷:** 本例의 벵골 호랑이는 16歲의 암컷으로 斃死하기 8年前에 泰國에서 導入 되었다.

飼育中에 頻繁한 蛔虫感染이 있어서 이에 대한 投藥

을 數次에 걸쳐 實施하여 成虫의 排出를 確認하였다. 이와같은 病歷外에는 生存時 格別히 認定될만한 疾病을 觀察하지 못하였다. 被毛의 狀態나 榮養의 程度는 比較의 良好하였고 平常의인 動態를 보였다.

繁殖을 目的으로 飼育師가 本호랑이 우리에 수호랑이를 들게 하였을 때, 本動物은 수컷에 의해서 咬殺되었다.

**肉眼的 所見:** 外景所見으로서 體格은 中程度로 發達되고, 比較의 潤澤한 被毛와 良好한 榮養狀態를 보였다. 後頸部에 심한 咬傷과 함께 頸椎骨의 損傷이 있었다.

體解에 있어서, 肺臟 漿膜表面에 豌豆大의 단단한 暗赤褐色의 結節이 隆起된 狀態로 無數히 散在하고 있는 것이 目擊되었다. 이들 結節은 直徑 1.0cm 前後의 球形으로 囊을 形成하고, 그 속에 混濁한 粘液性 滲出物과 함께 大概 두 마리의 成虫이 서로 密接해서 들어 있었다(Fig.1).

그 囊壁은 두께가 約 0.1cm로 鞏固하였고, 周圍 肺組織과 結合되어 있었다.

斷面에서, 이와같은 寄生虫性囊 周圍의 一部 肺組織은 小葉性으로 硬化를 나타내었다. 그리고 部分的으로 氣腫을 보인 곳도 있었다. 氣管枝腔에는 若干의 血液이 섞인 泡沫性 粘液이 少量 들어 있었다.

**顯微鏡的 所見:** 結節은 囊狀으로 重層扁平上皮로 덮힌 內壁과 纖維性結締組織으로 둘러 쌓인 外壁으로 構成되어 있었다. 虫體는 그 腔內에 들어 있었으며 被棘이 잘 識別 될 수 있었다. 어린 虫體에 있어서는 吸盤이 內壁의 上皮에 吸着되어 있는 狀態를 볼 수 있었다(Fig. 2 및 3).

扁平上皮細胞는 部分的으로 甚한 增生과 壞死를 나타내었고, 炎性細胞의 浸潤이 同伴되었다. 外壁의 纖維性結締組織에도 炎性細胞의 瀰漫性 浸潤이 있었으며 主로 好中球, 好酸球, 淋巴球 및 單球로 構成되어 있었다.

囊壁과 隣接한 肺組織은 小葉性으로 肺腔腔內에 好中球, 淋巴球 및 單球의 浸潤을 보였다. 隣近에는 氣腫과 巢狀出血이 散在하였다.

## 考 察

肺에 寄生하는 *Paragonimus* 屬은 體長 0.8~1.2 cm, 體幅 0.4~0.6 cm 의 卵圓型의 吸虫으로 兩性體이며 赤褐色을 띤다.<sup>2,5)</sup>

*Paragonimus* 屬에는 네 種류의 主要 species 가 알려져 있는데 이들은 體表의 被棘에 의해서 分類되고 있다.<sup>6)</sup> 이들 中 *P. kellicotti* 는 호랑이, 밍크, 사향쥐귀(*musk-rat*) 그리고 주머니쥐(*opossum*)에 寄生하고, *P. iloktsuensis* 는 brown rat, black rat 그리고 때때로 사람에게 寄生하며, *P. westermanii* 와 *P. ringeri* 는 주로 사람에게 寄生한다고 알려져 있다.<sup>4,5)</sup>

中國과 日本 그리고 필리핀 등에서는 淡水棲生의 계가 주로 第2 中間宿主의 役割을 하고 있으나, 韓國에서는 가재가 주로 그 役割을 담당하는 것으로 알려져 있다.<sup>4)</sup> 이들 第2 中間宿主 속에서 成熟된 *metacercaria* 는 終宿主가 그 中間宿主를 生食하였을 때나, 어떤 原因으로 *metacercaria* 가 遊走되어 나와있는 물을 終宿主가 마시게 되었을 때 感染하게 된다고 한다.<sup>2,5)</sup> 本例의 호랑이는 產地인 泰國에서 이미 寄生되어 있었던 것인지 또는 우리나라로 導入된 후에 寄生되었던 것인지는 確言하기가 어렵다.

*Paragonimus* 屬은 肺에 寄生해서 直徑 1.0 cm 內外의 囊結節을 形成하는데, 各 結節에는 대개 두 마리의 成虫이 密接해서 들어 있는 것으로 알려져 있다.<sup>1,3)</sup> 肺의 寄生位置에 대해서 學者間에는 若干의 見解差를 보이고 있다. *Soulsby*<sup>6)</sup> 는 어린 吸虫이 細氣管枝腔에 到着하면 여기에 囊이 形成되고 細氣管枝腔이 擴張되며, 上皮細胞가 重層扁平細胞로 化生된다는 것을 示唆하였다. 그리고 이들 囊은 氣管枝와 相通하는 微細한 管으로 連絡되어 이곳을 통해서 虫卵이 排出된다고 하였다.

*Cohrs*<sup>1)</sup> 도 이같은 囊結節은 氣管枝에서 形成된다고 하였고, 吸虫의 刺戟으로 局所의인 카타르性氣管枝炎과 함께 氣管枝上皮가 重層扁平上皮로 化生된다고 하였다.

한편, *Jubb* 및 *Kennedy*<sup>3)</sup> 는 囊이 肺實質에서 形成되고 때때로 氣管枝에서도 形成된다고 하였으며, 肺實質에 形成된 囊은 細氣管枝와 連絡되는 것으로 생각되며

이것을 통해서 虫卵이 肺 밖으로 나오게 된다고 하였다. 그리고 *Smith* 및 *Jones*<sup>4)</sup> 도 肺實質에서 形成된다고 示唆하였는데, 肺實質에서 破裂된 囊에서 虫卵이 나오게 되면 氣管枝에 到達하거나 또는 血液循環에 들어가서 他臟器에 病變을 일으키게 된다고 하였다.

本例에 있어서 成虫은 小氣管枝와 細氣管枝에 寄生한 것으로 보여진다. 成虫은 대개 한 쌍으로 되어 重層扁平上皮로 덮힌 腔內에 들어있는 것을 보게 되었는데, 이것은 小氣管枝 또는 細氣管枝의 重層 또는 單層 圓柱上皮가 成虫의 慢性刺戟에 의해서 重層扁平上皮로 化生된 것으로 생각되었다. 그리고 扁平細胞로 化生되는데 있어 扁平細胞의 심한 增生이 同伴되었다. *Cohrs*<sup>1)</sup> 는 호랑이의 肺에 있어서 特히 本吸虫의 寄生과 관련된 一例의 原發性 扁平細胞癌腫을 偶然히 觀察하였다고 하였다.

顯微鏡의으로 重層扁平上皮에 部分的 壞死를 보인 곳은 成虫의 吸盤이 吸着되었던 部位로 생각되며, 二次的 細菌感染에 의해서 炎症反應이 惹起되어 이것이 纖維性結締組織과 그 隣近 肺組織에까지 波及된 것으로 보여진다.

## 摘 要

*Paragonimus kellicotti* 에 感染된 beng골 호랑이(*Panthera tigris tigris*)에 대해서 記述하였다. 本症의 호랑이는 臨床의으로 뚜렷한 症狀은 없었다. 病理解剖에 있어서, 肺臟의 漿膜表面에 直徑 約 1.0 cm 의 暗赤褐色 結節이 無數히 散在하였다. 斷面에서도 이와같은 結節이 深部組織에 散在하였다. 結節은 大體로 球型의 囊으로 되어 그 속에 대개 한 쌍의 成虫이 密接해서 들어 있었다. 組織學的으로 이들 虫體는 重層扁平上皮로 덮힌 腔內에 들어 있었다. 以上皮는 小氣管枝나 細氣管枝의 圓柱上皮가 化生된 것으로 보여지며, 部分的으로 甚한 增生과 壞死를 나타내었다. 囊의 外部는 纖維性結締組織으로 構成되었고 甚한 炎症細胞의 浸潤이 있었으며, 이와 隣接된 肺組織은 카타르性肺炎를 나타내었다.

謝辭: 本寄生虫을 同定해 주신 서울大學校 農科大學 獸醫學科 張斗煥博士에게 甚深한 謝意를 표합니다.

### Legends for Figures

**Fig. 1.** Pieces of formalin-fixed lung. Cysts of *Paragonimus kellicotti* and four adult flukes (arrow) are shown.

**Fig. 2.** *Paragonimus kellicotti* (A) contained in the dilated bronchiole which is lined with stratified squamous epithelium (B). The adjacent lung tissue shows pneumonia. The spines (arrows) of the fluke can be seen. H & E.  $\times 100$ .

**Fig. 3.** Sucker (arrow) of *Paragonimus kellicotti* grasping the mucosa of the dilated bronchiole. H & E.  $\times 50$ .

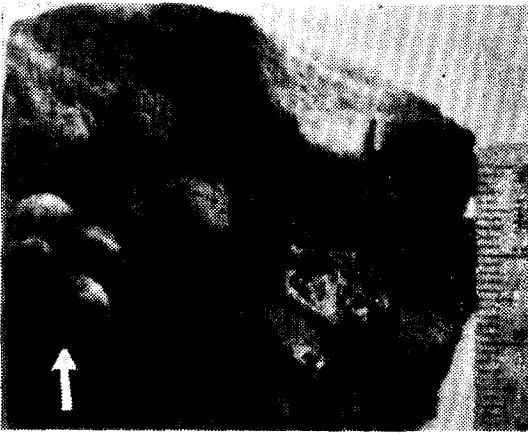


Fig. 1.

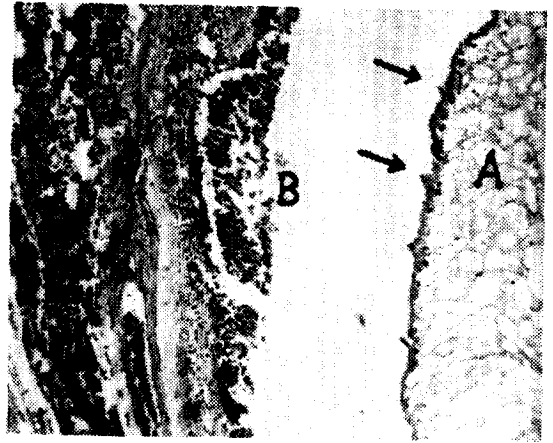


Fig. 2.

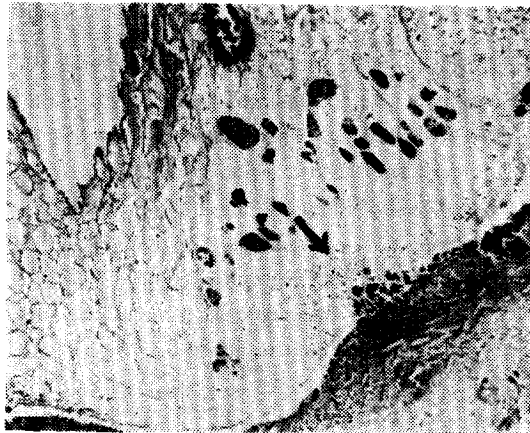

Fig. 3.

## 參 考 文 獻

1. Cohrs, P.: Text book of the special pathological anatomy of domestic animals (Translated by Crawford, R.). 1st English ed. Pergamon Press, Oxford, 1967.
2. Faust, E.C. and Russell, P.F.: Graig and Faust's clinical parasitology. Lea and Febiger, Philadelphia, 1953.
3. Jubb, K.V.F. and Kennedy, P.C.: Pathology of domestic animals (Vol. 1). 2nd ed. Academic Press, New York, 1970.
4. Smith, H.A. and Jones, T.C.: Veterinary pathology. 3rd ed. Lea and Febiger, Philadelphia, 1966.
5. Soulsby, E.J.L.: Helminths, arthropods and protozoa of domesticated animals (Moening). 6th ed. Williams and Wilkins Co. Baltimore, 1969.
6. 小林晴次郎: 虎ニ寄生セル 肺ヂストマ. 韓國寄生虫에 關한 文獻目錄(大韓寄生虫學會 學術部編). 醫藥界社. 서울, 1961.

### **Paragonimiasis in a Bengal Tiger (*Panthera tigris tigris*)**

Chang Young Oh, D.V.M.

*Zoological Garden, Chang Gyeong Won*

Chang Hyeong Lim, D.V.M., Ph.D.

*Department of Veterinary Medicine, College of Agriculture*

*Seoul National University*

#### **Abstract**

A 16-year-old female Bengal tiger (*Panthera tigris tigris*) infected with *Paragonimus kellicotti* was described. Noticeable clinical symptom was not observed before death. At autopsy, numerous cysts were found on the pleural surface of the lung. The cysts were spherical, approximately 1.0 cm in diameter, bulge the pleura, and dark red-brown in color. Such cysts were also found in the deeper lung parenchyma, and usually contained adult flukes in pairs. Histopathologically, the cyst was lined with stratified squamous epithelium which arose from metaplasia of bronchial epithelium. Partial hyperplasia and necrotic foci accompanied with inflammatory cells were often observed in the squamous epithelium. The outer part of the cyst was consisted of fibrous connective tissue in which leukocytes were infiltrated. Catarrhal pneumonia was manifested in the adjacent lung tissues.