

# 顎骨에 發生한 fibrous dysplasia의 一症例

大邱東山基督病院 齒科

徐 鑽 寬 · 權 鶴 周

崔 英 秀 · 李 容 五

.....> Abstract <.....

## A CASE REPORT OF RECURRENT FIBROUS DYSPLASIA OF THE JAWS

Gene Kwan Suh, D.D.S., Ph. D.

Hak Joo Kwon, D.D.S., Young Soo Chai, D.D.S.

Yong Oh Lee, D.D.S.

*Department of Dentistry, Presbyoerian Hospital, Taegue, Korea*

The authors have observed a recurrent fibrous dysplasia at the lower left canine region of a 16 years old Korean male admitted the Taegue Presbyterian Hospital on Nov. 28, 1968.

Subtotal mandible resection was performed for the radical treatment and metal plate attached to anterior and posterior fragments by means of stainless steel wire and the result was satisfactory.

— 目 次 —

- I. 緒 論
- II. 症 例
- III. 總括及考察
- IV. 結 論
- 參 考 文 獻

는 疾患으로써 여러가지 名稱으로 불리웠으나 Albright(1937)<sup>13)</sup>와 그의 동료가 osteitis fibrosa 중에서 polyostotic bone lesion이 있으며 이들 病巢가 한편으로 局限되고 骨病巢가 있는 部位의 皮膚에 melanotic pigmentation(所謂 café-au-lait)이 있고 內分泌障礙 特히 女子에 있어서 思春期가 빨리오는 症勢(precocious puberty in girls) 등이 있는 것을 "Osteitis fibrosa disseminata"라고하여 副甲狀腺 機能亢進에 依하여 發生하는 Osteitis fibrosa generalisata와 區別하여 Albright syndrome을 發表하였다.

그후 Liechtenstein(1938)<sup>14)</sup>이 polyostotic fibrous dysplasia를 記述해서 그후부터 fibrous dysplasia라는

### I. 緒 論

Fibrous dysplasia는 아직까지 그 原因을 잘 알수 없

\* 本論文의 要旨은 第11回 大韓口腔外科學術大會에서 發表하였음.

名稱을 使用하게 되었다.

齒科領域의 文獻을 보아도 이 fibrous dysplasia의 名稱은 여러가지로 쓰여져서 fibrous osteoma, Ossifying fibroma, fibrous Osteodystrophy, localized leontiasis ossea 등으로 불리워 졌으나 Lichtenstein과 Jaffe<sup>15)</sup>는 이들 病巢가 Albright syndrome과 類似點을 發見 fibrous dysplasia로 부를 것을 主張하였다.

Jaffe와 Lichtenstein은 fibrous dysplasia안에 monostotic lesion, polyostotic lesion, Albright syndrome을 包含시켰다<sup>15)</sup>.

## II. 症 例

患者는 16歲된 韓國少年으로서 1968年 11月 28日 本院에 入院하여 fibrous dysplasia로 因하여 左側下顎骨 切除手術을 받았다.

**主訴**; 上顎 左側犬齒部 及 下顎左側骨體部の 腫脹

**現症**; 患者는 約 2年前 左側頰部에 外傷을 받은 일이 있으며 其後 顔面에 腫脹이 있었고 1966年 10月 6日에 齒科에 入院 上顎 犬齒部에 囊腫摘出手術을 받은 일이 있으며 1968年 再次 入院하기 約 4~5個月前부터 下顎第一大臼齒部位부터 同側中切齒部位까지 舌側에 顎骨의 腫脹이 있었으며 이로 因하여 異物感이 있었으나 疼痛은 없었다.

**既往症**; 上下顎左側部에 三次에 걸친 手術을 받은 外에는 健康狀態는 比較的 良好했으며 小兒期의 疾患 外의 結核, 感染性疾患, 心臟疾患等은 없었다고 한다.

患者는 처음 1966年 10月 8日 上顎에 濾胞性囊腫이라는 臨床診斷을 받고 上顎左側中切齒부터 犬齒까지 拔牙하고 手術을 받은 일이 있으며 이에 組織病理檢査結果 fibrous dysplasia라는 診斷을 받았다.

其後 1966年 12月 5日 下顎左側骨體部에 腫脹을 主訴로 入院 下顎左側犬齒와 埋伏된 第一小臼齒를 拔牙하고 搔把를 했으며 1967年 9月 27日 下顎에 再發로 因하여 入院 下顎左側側切齒 及 第二小臼齒를 拔牙하였다.

**口腔檢査**; 口腔內 所見으로서는 口腔衛生은 比較的 良好하며 齒齦, 頰粘膜, 舌, 軟口蓋等의 口腔粘膜에는 Albright syndrome에서 볼수있는 着色(Cafe-Au-Lait)은 볼수 없었으며 다만 左側齦頰移行部에 腫脹을 볼수 있었고 特히 舌側部에 腫脹을 볼수 있었다.

齒牙는 上下顎兩側智齒는 없고 上顎右側中切齒부터 左側第一小臼齒까지 S.P. bridge를 하고 있었으며 下顎은 左側中切齒부터 第一大臼齒까지

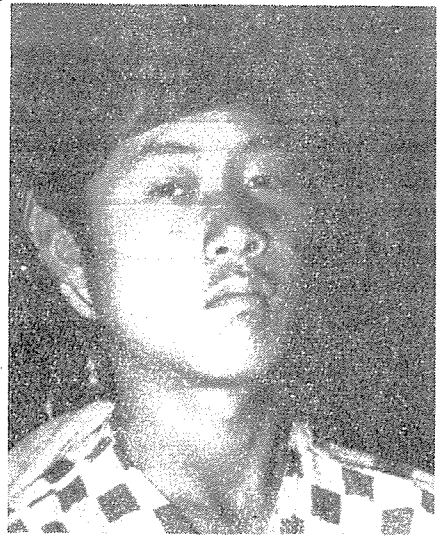
S.P. bridge를 하고 있었다. 口腔外所見은 上下顎左側頰部의 顎骨腫脹으로 因하여 顔面에 非對稱을 이루고 있었으며 皮膚에는 “Café-Au-Lait” spot같은 異常은 볼수 없었고 後頭骨突出症狀도 볼수 없었다(Fig. 1).

**X線所見**; X-線에 依하면 上下顎 共히 左側에 埋伏齒를 가지고 있었으며 骨破壞를 볼수 있었다(Fig. 2 3).

**血液, 尿檢査**; 特異한 事項이 없다.

### 血液檢査所見

W.B.C. ....	7100/mm <sup>3</sup>
Hb. ....	13.3/gm%
Neutrophilis ...	54%
Lymphocytes ...	30%
Monocytes .....	6%
Hct.....	40V%
	Bleeding time...2min
	Clotting time...10min



**Fig. 1.** 上下顎左側頰部의 腫脹으로 顔面의 非對稱을 볼수 있고 皮膚에는 異常 없다.

**臨床的診斷**; 再發한 fibrous dysplasia.

**病理學的 所見**;

**GROSS DESCRIPTION:** The gross specimen consists of the part A consists a portion of left mandible measuring 5.5cm in length and 3.5×2cm gross X-ray picture was taken decalcification tried. Specimen B consist several pieces of cancelloid bone the largest being not more than 0.4cm in diameter.

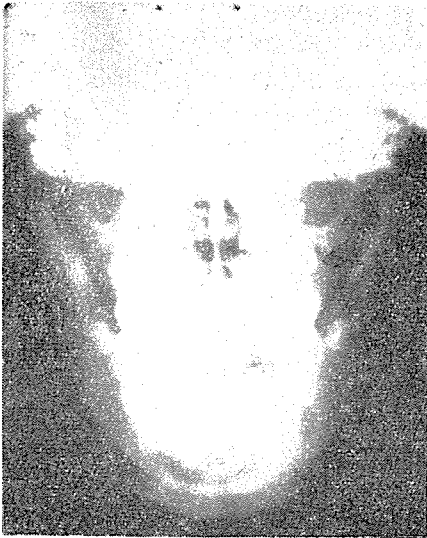

Fig. 2. P.A. view에서 上下顎에 埋伏齒와 下顎骨의 破壞를 볼수 있다.

C consists of one normal appearly. molar and 2 canine teeth. Also submitted together is ovoid lymphnode, the largest being 2.0cm in diameter.

On bisecting the mandible, it is replaced by soft cancellous tissue.

**MICROSCOPIC:** Sections of the tissue from the jaw bone show a central replacement by fibrous mass of tissue, mostly in whorling fashion, with occasional collections of calcific spicules, varying in size and shape. No evidence of malignancy is noted. These calcific areas resemble to the entity called osteo cementoma.

However, this type of calcification is not uncommon findings in this sort of lesion, and therefore, I believe the underlying disease in this case is essentially fibrous dysplasia.

Sections of the cervical lymph node are unremarkable(Fig. 4.)

**DIAGNOSIS:** Bone jaw, body, excision: Fibrous dysplasia

Lymph node, submaxillary, biopsy: None made

手術 及 經過 ; 手術前 投藥으로서는 Demerol 75mg. Atrophine 1/150 gr. 5% D/W 1,000cc를 注射 했으며 Nasotracheal intubation에 依한 全身麻酔下에서 通法에 依하여 顔面皮膚 及 口腔內를

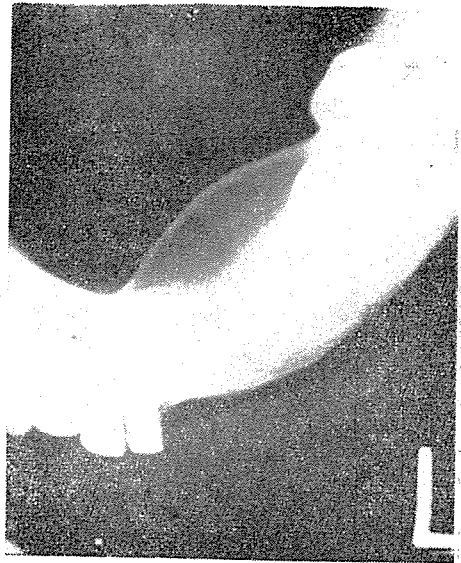


Fig. 3. 下顎 occlusal film에서 甚한 骨膨脹을 볼수 있다.

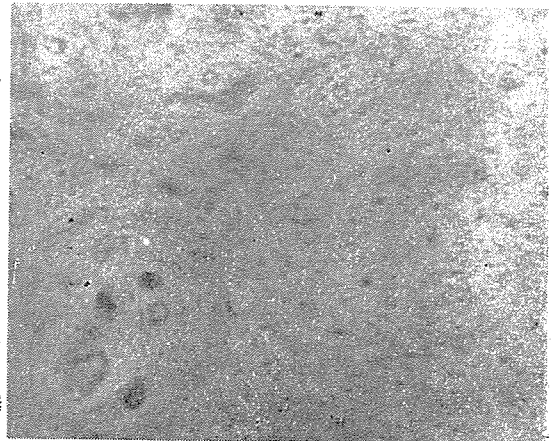


Fig. 4. A central replacement by fibrous mass of tissue, mostly in whorling fashion, with occasional collections of calcific spicules, varying in size and shape.

消毒하였다. Ivy loop를 만들고 下顎左右側 中切齒 及 左側第一大臼齒를 拔齒하고 rubber band를 利用 顎間固定을 施行하였다. 다음 切開할 部位를 中心으로 adrenaline을 注射하여 出血防止를 圖謀하였다. 下顎左側 中切齒 遠心部 紅唇直下部에서 切開를 始作하여 下顎骨下緣에서 1cm 정도 下部를 따라 下顎左側隅角部까지 切開하였다. 筋肉을 剝離한 後 外顎動脈을 結紮하였다. Gigli saw를 使用하여 下顎左側 中切齒 遠心部와 同側

隅角部 前方을 切斷하고 顎骨을 除去하였다. metal plate로 固定시킨후 血腫을 防止하기 爲하여 rubber drain을 꽂고 切開部를 縫合하여 주었다(Fig. 5).

手術後에는 通法에 依하여 充分한 抗生劑 投與와 高單位 營養을 供給했으며 手術 2日째는 rubber drain을 除去했으며 7日以後에는 拔絲를 하였고 患者는 매우 良好한 狀態로 退院하였다.

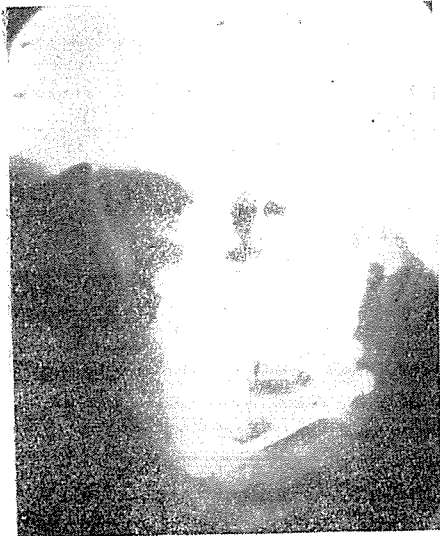

Fig. 5. 手術後 X-線像

### Ⅲ. 總括 及 考索

Fibrous dysplasia는 그 原因을 알수없는 疾患이다<sup>1,2,3</sup>. 비록 原因은 알수 없으나 現在로는 骨 以外 身體의 他 器管이나 組織에 侵犯하는 發育不全이라 생각 되어진다<sup>15,16,17</sup>. 이 疾患은 頭蓋骨, 長骨, 及 他組織에 나타나나 가장 頻繁히 發生하는 部分는 Femur(大腿骨)와 Humerus(上腕骨)이며 그 다음 이 頭蓋骨의 順位로 되어있다. 年令으로는 어린때 많이 나타나며 普通 10才~30才 사이에 나타나고 上顎骨이 下顎骨에 비해 많이 發生하며 monostotic form이 polyostotic form 보다 많다.

此疾患의 臨床의 症狀으로는 骨病巢의 範圍와 그 甚한 程度에 따라서 差異가 많으며 骨外의 他部位에의 波及有無에 따라 다르다. 이 疾患은 아주 어린때 나타나지만 經過가 느리고 모르는 사이에 惡化되기 때문에 偶然한 機會에 X-線撮影에서 發見되는 境遇가 있으며 대개의 境遇에는 self-limiting의 經過를 밝게 되므로 어느경도에 이르던 이상 成長하지 않는다<sup>17,18</sup>. 이것이 骨에 侵犯할때는 片側로 侵犯하는 傾向이 있으며 上顎에서는 Paget's disease와는 달리 median line을 넘

지 않는다. 齒牙形成期의 顎骨에 이 疾患이 發生하는 境遇에는 齒牙를 破壞하거나 혹은 崩出을 방해하는 때가 종종 있어 不正咬合을 이루는 境遇가 있으며 本症例 에도 上下顎에 崩치지 못한 埋伏齒牙를 볼수 있었다. 어떤 學者는 polyostotic fibrous dysplasia가 있는 乳兒에서 初期症狀으로 종종 子宮出血을 볼수있다고 하였으며<sup>19</sup>, 頭蓋에 侵犯되는 境遇에 있어서 顔面不均衡과 後頭蓋骨突出等을 볼수 있다. monostotic fibrous dysplasia는 결코 polyostotic fibrous dysplasia로 되지 않는다<sup>19</sup>. 頭蓋에 나타나는 fibrous dysplasia는 종종 Leontiasis ossea를 볼수있다. fibrous dysplasia에서 cortex는 破壞되지 않고 膨脹되나 때로는 pathologic fracture를 일으킨다.

Polyostotic fibrous dysplasia의 全症例의 1/3程度가 骨格外症狀을 나타낸다고 하였다. Calcium과 phosphorus의 血液量에는 影響이 없으며 alkaline phosphatase도 普通 正常이고 初期急性時에는 上昇한다.

fibrous dysplasia의 X-線像은 病巢內에 fibrous and osseous tissue의 量에 따라 多樣性이 있다<sup>16</sup>. fibrous tissue가 많은 境遇 그것이 monocystic 이거나 multilocular이거나 마치 囊腫같이 보인다. multilocular인 境遇는 斑瑯芽細胞腫같이 보이지만 그러나 이것은 纖細한 bony trabeculae의 fibrillary net work가 있고 calcified area가 혼여져 있기 때문에 이와는 다르다. 囊腫像으로 보이는 것은 젊은층에서 볼수 있으며 짧은 期間 이런 狀態로 나타난다. osseous tissue가 더 많은 病巢에 있어서는 더 거칠은 trabeculae와 큰 dense calcified material이 있어 mottled appearance를 나타낸다. osseous tissue가 特히 많은 病巢의 X-線像 혹은 거의 完全히 石灰化된 것은 radiographic density가 均等하게 나타난다. 上顎에 있어서는 때로는 上顎洞이나 鼻腔까지 채우는 境遇가 있으며 副甲狀腺 充進症 疾患, paget's disease, histiocytosis X와 鑑別診斷을 要하고 病巢가 monostotic 일때는 囊腫이나 腫瘍을 rule out해야한다.

이 疾患의 特徵은 骨髓가 fibrous tissue로 대체 되는 것으로 其 病理學的所見은 간질이 增殖된 結核조직을 포함하고 있으며 이것은 類似骨이나 骨을 形成한다.

이들의 診斷은 臨床의인 特徵이나 檢査로서 알수 있겠으나 monostotic인 경우에는 病理組織學的인 檢査가 必要하다. 治療方法은 外科的인 切除가 널리 利用되고 있으며 本症例에서도 外科的으로 完全히 切除하였다. 그러나 조금이라도 不完全하면 再發할 境遇가 많으며 Bernard<sup>11</sup>도 그의 症例報告에서 여러차례 再發한 例를 報告한바 있으며 本症例도 몇차례 手術한바 있는 例이다. Zimmerman과 그의 동료들이 報告한 것을 보면

radical excision하는 경우를 除外하고는 約 20%가 治療後에도 成長한다고 한다.

其他 治療方法으로 Helfet가 soluble aluminum salt를 口腔으로 投與하였다고 하나 大部分의 學者들은 이것을 받아 드리지 않고있다.

Zimmerman<sup>20)</sup>이 1955년 까지의 Mayo-clinic에 온 69例의 顎骨에 發生한 fibrous dysplasia 中 14例를 X-線 治療를 했으며 이中 3名은 10년 以上 再發이 없었다고 하나 X-線治療가 特別 有益하다는 證명은 없다<sup>8)</sup>.

Tanner(1961)<sup>8)</sup>등은 Sarcoma가 합병된 fibrous dysplasia를 放射線治療를 함으로써 完治한 例를 報告 하였다. Lewin(1960)<sup>21)</sup>은 下顎骨에 發生한 fibrous dysplasia 患者에게 ACTH를 써 보았으나 效果가 없었다고 報告하였다.

#### IV. 結 論

著者들은 16才 韓國少年의 下顎骨에 再發된 fibrous dysplasia를 治療하기 위하여 下顎骨 部分 切除를 施行하고 金屬板으로 固定하였던바 再發없이 經過가 良好하였기에 以에 報告하는 바이다.

#### REFERENCES

- 1) Bernard, M. C. : Fibrous dysplasia, Oral Surg, Oral Med. & Oral Path. 12: 67, 1959
- 2) Robinson, S. C. : Pathology, ed. 3, 1967, The W. B. Saunders
- 3) Tillman, H. H. : Silverman, L., and Shklay, G. : Fibrous dysplasia of bone with other developmental anomalies, J. Oral Surg. 23: 149, 1965
- 4) Etter, L.E. and Hurs, J. W. : Polyostotic fibrous dysplasia. Radiology 41: 70-74, July, 1943
- 5) Furt, N. J., and Shpiro, R. : Polyostotic fibrous dysplasia: Review of the Literature with two additional case Radiology 41: 501-515 May, 1943
- 6) Windholz, F. : Cranial Manifestation of fibrous dysplasia of bone: Their relation to leontiasis ossea and to simple bone cysts of vault, Am. J. Roentgenology 58:51, 1947
- 7) Pugh, D.G. : Fibrous dysplasia of skull; probable explanation for Leontiasis Ossea, Radiology 44 : 548, 945
- 8) Tanner, H.C. : Dahlin, D., and Childs, D.S. : Sarcoma complicating fibrous dysplasia; Probable Role of Radiation Therapy 14 : 837, July 1961
- 9) McClendon, J.L. : Anderson, D.E., and Corneliu, E.A. : Cherubism-Hereditary fibrous dysplasia of the Jaws. II. Pathologic considerations, 15 : 17, Supplement 2
- 10) Thoma, K.H. : Cherubism and other intraosseous giant-cell Lesions, 15 : 1 Supplement 2
- 11) Anderson, D.E., & McColendon, J.L., Cherubism-Hereditary fibrous dysplasia of the Jaws I. Genetic Consideration; 15 : 5 Supplement 2
- 12) Tillman, H.H. : Paget's disease of bone with characteristic changes in the mandible and selective sparing of the maxilla, Oral Surg., Oral Med. & Oral Path. 14 : 69, Jan., 1965
- 13) Albright, F., and Others: Syndrome characterized by osteitis fibrosa disseminata, Areas of pigmentation and Endocrine dysfunction, with precocious puberty in females; Report of 5 cases, New England J. Med. 216 : 727, 1937
- 14) Lichtenstein, L. : Polyostotic Fibrous dysplasia, Arch. Surg. 36 : 874, 1938
- 15) Lichtenstein, L., and Jaffe, H.L. : Fibrous dysplasia of bone, Arch. Path. 33 : 777, 1942
- 16) Lichtenstein, L. : Bone Tumors. St. Louis, C.V. Mosby Co., 1959, p. 365
- 17) Pritchard, J. E., : Fibrous dysplasia of the bones, Am. J.M. Sci. 222 : 313, Sept. 1951
- 18) Zimmerman, D., Dahlin, D. C., and Stafine, E.C. : Fibrous dysplasia of the Maxilla and Mandible, Oral Surg., Oral Med. & Oral Path. 11 : 55-68, 1958
- 19) Harris, H., Dudley, R. J., and Barry, R.J. : The natural history of fibrous dysplasia, an orthopaedic, pathological and roentgenographic study. J. Bone & Joint Surg. 44 : 207, March 1962
- 20) Zimmerman, D.C. : Fibrous dysplasia of the mandible and Maxilla, thesis, Graduate School, University of Minnesota, 1956
- 21) Lewin, M.L. : Fibrous dysplasia of the mandible in children, Plast. & Reconstruct. Surg. 25 : 161-173, 1960
- 22) Jones, W.A. : Familial Multilocular cystic disease of the Jaws, Am. J. Cancer 17 : 946-950, 1933
- 23) Stafine, E.C. : Oral Roentgenographic diagnosis 2nd ed. W.B. Saunders Co. 1963, p. 241
- 24) Bloom, J., Oliver, S., and Thoma, K.H. : Bone sarcoma, Oral Surg., Oral Med. & Oral Path. 14 : 981, 1961
- 25) Cohen, B.M. : Infantile cortical hyperostosis or fibrous dysplasia, Oral Surg. Oral Med. & Oral Path. 14 : 1055, 1961