

# 口腔扁平上皮細胞癌에 對한 放射線 治驗例

大邱東山基督病院 齒科

徐鎮寬, 權鶴周, 安春吉, 李容五, 申文赫, 吳昌敏

大邱東山基督病院 放射線科

李 鍾 吉

## A CASE REPORT OF RADIATION THERAPY FOR ORAL SQUAMOUS CELL CARCINOMA

*Dept. of Dentistry, Presbyterian Hospital, Taegu, Korea*

Jene Kwan Suh, D.D.S., Ph.D.      Hak Joo Kwon, D.D.S.

Choon Kil Ahn, D.D.S.              Yong Oh Lee, D.D.S.

Moon Hyok Shin, D.D.S.            Chang Min Oh, D.D.S.

*Dept. of Roentgenology, Presbyterian Hospital, Taegu, Korea*

Jong Kil Lee, M.D.

### Abstract

The carcinoma of the maxillary sinus occupies about 0.25% of all human cancers. The radiations therapy for maxillary sinus has not been practiced widely in this country.

The authors treated a case of relatively advanced maxillary sinus cancer with combined radium and external irradiation with a succesful result.

The clinical course and treatment are introduced and evaluated in detail.

The authors believe that the carcinoma of the maxillary sinus is a curable disease even though it is relatively advanced one.

### 第一章 緒 論

癌의 早期發見과 早期治療에 關한 論議는 現代醫學의 重大한 課題의 하나이며 口腔外科領域에 發生하는 癌腫은 人體全體의 發生하는 全癌腫의 相當한 部分을 차지하고 있다. 著者들은 上顎洞에 發生한 扁平上皮細胞癌을 放射線을 主로 利用治療하여 良好한 結果를 얻었기에 症例를 通하여 癌治療方針에 關한 知見을 論하고자 한다.

### 第二章 症例報告

患 者 ; 金○集 43才 韓國男子  
初診日 ; 1964. 7. 14.  
主 訴 ; 上顎左側 第一大臼齒, 第二大臼齒의 痛症  
現 症 ; 一年前에 左側上顎洞에 對한 手術을 받았다. 그후 左側上顎 臼齒部의 痛症은 계속되어서 3個月前에 個人齒科에서 上顎第一大臼齒 및 第二大臼齒를 拔去했으나 痛症은 계속되었다. 1964年 10月 22日에 左側上顎白

\* 本 論文의 要旨는 大韓口腔外科學會 第13回 學術大會에서 發表했음

齒部 齒齦部位에 發生한 異常肉芽를 組織檢査한 結果 扁平上皮細胞癌으로 判明되었다.

既往症; 上顎洞炎 手術 以外는 別 特記 事項없었다.

家族病歴 및 社會病歴; 別 特記事項없었다.

血液檢査 및 尿檢査; 別 異常없었다.

放射線 所見; 左側 上顎洞 全體를 침범하고 있는 軟組織像을 보며 인근 骨組織의 파괴상도 認見되어서 癌組織이 上顎洞 外의 組織에도 침식되었다고 생각할수있었다.

口腔檢査; 拔牙된 部位 以外는 別異常 없었고 左側上顎白齒部에 齒齦의 炎症狀態를 認見할 수 있었고 頸部 淋巴腺의 腫脹도 없었다.

診 斷; 左側上顎洞部의 扁平上皮細胞癌

治療 및 經過;

1964年 10月 22日: 本院에 入院後 組織檢査를 施行한 結果 左側上顎洞의 扁平上皮細胞癌으로 診斷되었다.

1964年 10月 30日: 口腔內로 左側上顎洞部에 發生한 軟組織에 Radium capsule을 挿入했다 (10mg×7capsules×64hours).

1964年 11月 2日: 左側 上顎洞에 外部로부터 X-線 治療를 계속했다. (每日 2007씩 總 60007을 照射했음) (roentgen) (roentgen)

1964年 12月 29日 (放射線 治療 1個月)

組織檢査 結果; Post irradiation; Granulation tissue로 診斷되었다. 이때 治療部 皮膚에 심한 irradiating dermatitis가 發生하였다.

1965年 4月 9日; (放射線治療後 6個月) 左側上顎洞 外部에 治療된 癌組織이 떨어져 나가서 穿孔이 생기기 始作하여 점점 커졌다.

組織檢査結果; mucosa of sinus with irradiation effect로 判明되었다

1965年 10月 25日; (放射線 治療後 12個月) 口腔을 통해서 불테 口蓋面에도 穿孔이 生겼다. 그후 계속해서 口腔外部와 內部로 Iodoform packing을 넣으면서 dressing을 계속하였다.

1966年 2月 1日; (放射線 治療後 14個月) 放射線으로 因한 骨炎으로 上顎骨과 顴骨弓의 腐骨形成과 牙關緊急을 일으켜서 그處置로 腐骨切除術을 全身麻醉下에 施術하여 二手肢정도의 開口를 可能케 하였다.

1967年 7月 27日; (放射線治療後 2年 10個月) 放射線 照射로 因한 左側下顎枝의 慢性骨髓炎이 生겨 全身麻醉下에 腐骨切除手術을 하였다.

1969年 10月; 左側上顎洞部의 癌治療는 完治됐다고 생각해서 顔面形成手術을 받도록 원하였다.

### 第三章 總括 및 考察

人體에 있어서 口腔癌은 全身에 나타나는 癌의 4% 정도라고 Lester氏와 Danely氏(1962)<sup>1)</sup>는 진술한바 있다. 그중에서도 扁平上皮細胞癌이 제일 많다고 한다.

Sherif El-Mofty(1967)<sup>2)</sup>氏의 報告에 依하면 135例 中에서 扁平上皮細胞癌이 92.6%이며 部位別로 보면 舌이 30.7%로 제일 많고 다음이 齒齦이 있으며 그중에서도 54%는 이미 다른 장기에 轉位되어 있었다고하며 平均年齡은 47.3才이며 男子가 女子의 6.8倍정도 많이 發生하였다고 한다.

Tiecke氏와 Bernier氏(1954)<sup>3)</sup>에 依하면 口腔內 癌의 分布는 舌에 52%, 口腔低에 16%, 齒槽粘膜에 12%, 口蓋에 11%, 頰粘膜에 9%, 정도로 나타난다고 報告했다. Shafer氏(1963)<sup>4)</sup>에 依하면 性別로는 男子가 역시 女子보다 많고 지역적인 差異로는 특히 인도에 있어서 男子癌患者中 40%가 口腔癌이라고 했다.

本病院 齒科에서 1962년부터 1967년까지 約 5年間의 統計를 보면 口腔扁平上皮細胞癌 77例中 男子가 69例, 女子가 8例로 역시 男子가 훨씬 많았으며 部位別로는 齒齦이 61例, 口蓋가 12例, 舌이 11例, 上顎洞이 2例, 頰粘膜이 1例로 나타났다.

Murphy氏(1967)<sup>5)</sup>에 依하면 上顎洞에 나타나는 癌은 男子가 女子의 2倍정도이며 모든 癌患者中 0.25%를 차지한다고 한다. 그는 또한 放射線治療를 받으면 10~40% 정도로 5年生存이 可能하며 癌塊가 작으면 50%정도 可能하다고 했다. Watson氏(1942)<sup>6)</sup>에 依하면 많은 例가 lateral retropharyngeal lymphnodes에 轉位됐다고 말했다.

Mattick氏와 Streuter氏(1954)<sup>7)</sup>에 依한 報告를 보면 68例中 16例만이 轉位없이 上顎洞에 局限되었다고 했다.

Shafer氏(1963)에 依하면 口腔에 나타나는 癌도 그 發生部位에 따라 그惡性도와 治療率이 다르다고 했다. 특히 本症例와 같이 上顎洞을 침범한 例는 드물며 治療하면 50%정도까지 5年生存이 可能하다고 한다.

口腔癌의 原因을 보면 Haym氏(1961)<sup>8)</sup>는 咬合 혹은 義齒의 長期的인 刺激에 依한 ケ양이 原因이 된다고 말하며 Lattes氏(1953)<sup>9)</sup>와 Andreasen and Pindborg氏(1963)<sup>10)</sup>들은 Lichen Planus(扁平苔癬)가 癌의 原因이 된다고 했고, Boeck氏(1939)<sup>11)</sup>는 蕁腫이 原因이 된다고 하였으며 그外 Leukoplakia(白色角化斑)가 原因이 된다고 Hahn氏(1961)<sup>12)</sup>, Spiessl and Schuchardt氏(1966)<sup>13)</sup>들이 報告하였다. 기타 原因이 될수있는 素因들로는 흡연, 알콜, 梅毒, 榮養失調등을 드는 경우도 있다.

癌의 診斷은 生體組織檢査가 가장 널리 利用되며 效果의 이라고 할수 있겠다. 癌의 治療方法은 外科의 處置, 放射線治療法, 藥物療法 등을 들수 있겠으나 어떤 治療法을 利用할 것인가는 諸般事項을 예의검토 조사하여 적절한 계획을 세워 결정할 것이며 특히 아래와 같은 경우에는 放射線治療의 적용이 될수 있다고 Thoma氏 (1969)<sup>14)</sup>는 진술하였다.

첫째로 放射線에 예민한 癌 (例 lymphoma)

둘째로 外科의 治療率이 저거나 致死率이 높고 病變部位가 가깝지 않을때 (例; 舌基低部, 咽頭部, 喉頭部等)

셋째로 外科의 切除로는 瘢痕이 클 경우

네째로 麻酔가 禁忌中인 患者이거나 手術에 견디지 못할 만큼 健康이 좋지 못할때 등을 들수있다.

그러나 放射線治療를 할 수없는 경우도 있다. 例를 들면 幼兒나 아주어린 小兒들 혹은 妊娠婦등이라 하겠다. 癌을 放射線으로 治療함으로써 完治시키는데 目的이 있지만 完治되지 않을 경우라도 患者의 生命을 연장시킨다든가 혹은 死亡할때까지 患者의 苦痛을 조금이라도 덜어주는 安樂性에도 그하나의 目的이 있다고 하겠다.

癌의 放射線治療는 病理組織學的인 正確한 診斷을 기초로하고 그 病變의 침식범위를 正確히 판단한 다음 癌種類에 따라 放射線의 時間量關係 (Time dose relationship)을 감안하여 算出決定된 癌組織 致死量을 그 癌全體에 均等하게 分布照射되도록 그 治療方法을 선택 적용한다. 即 外部로 400KVP, 200KVP의 X線治療로 광범하게 照射하든지 癌塊에 Radium capsule을 직접 넣는 方法도 있으며 Richards and Ash氏(1959)<sup>15)</sup>는 Cobalt 60 bomb에 의한 治療를 報告했으며 現在 本病院에서도 많이 적용하고 있는 方法이다. 本症例는 左側上顎洞 및 上顎骨에 發生한 扁平上皮細胞癌으로서 침식범위가 上顎洞外部까지 확대되어 治療의 成功與否가 상당히 의문시 되었으나 다행히도 良好한 經過를 밝고 完治됐다고 판단되므로 癌의 治療目的에 타당했으며 또한 癌의 治療原理에서 볼때 本例는 臨床檢査와 X線學的檢査를 통해서 病變이 左側上顎洞을 구성하는 骨壁을 이미 파괴하고 인접기관까지 침범하고 있었음으로 一般의 外科의 手術法으로는 完治곤란하다고 생각되어 放射線治療方法을 채택하였다. 또 放射線治療原理에서 볼때 上顎洞後部까지 充分한 放射線을 均等하게 分布 照射하기 위해서 먼저 Radium bomb를 直接患部內에 挿入하였고 比較的 體外面에서 가까운 거리에 存在하는 癌組織에 對해서는 X-線을 癌組織全體에 均等하게 照射하는 治療方法을 적용하였다.

#### 第四章 結 論

本症例는 43才된 韓國男子의 左側上顎洞 및 上顎骨에 發生한 扁平上皮細胞癌을 10mg의 Radium bomb 7個를 64時間 挿入하였고 계속해서 200KVP의 X線을 總 6000 roentgen을 照射함으로써 治療後 7年이 지난 現在까지 別 異常없이 生存하고 있으므로 좋은 結果를 얻었다고 생각되어 이에 報告하는 바이다.

#### REFERENCES

- 1) Lester, R. Cahn & Danely, P. Slaughter; Oral Cancer, a monograph for the dentist; American Cancer Society, Inc., 1962.
- 2) Sherif El-Mofty; Oral Cancer in the United Arab Republic; O.S., O.M., & O.P., Vol. 24, No. 2; 240, 1967.
- 3) Tiecke, R. W., and Bernier, J.L.; Statistical and Morphological analysis of four hundred and one case of intraoral Squamous Cell Carcinoma. J. Am. Dent. A. 49; 684, 1954.
- 4) William, G. Shafer: A text book of Oral pathology, 2nd Edition; 96, 1963.
- 5) Walter, T. Murphy, M.D.: Radiation therapy, 2nd Edition: 299, 1967.
- 6) Watson, W.L.; Cancer of the paranasal sinus, Laryngoscope, 52:22, 1942.
- 7) Mattick, W.L., and Streuter, M. A.: Carcinoma of the maxillary Antrum surgery, 35:236, 1954.
- 8) Haym, J.: Die Praecancerose in der Mundhöhle, Deutsch. Zahnärztl. Z. 16:57, 1961.
- 9) Lettes, Vrasse, Cérnea, and Vigneuil: Lichen plan buccal et cancer, Rev. Stomat. 54:58, 1953.
- 10) Andreasen, J.O., and Pindborg, J. J.: Cancerudvikling i Oral lichen planus, Nord. Med. 70:861, 1963.
- 11) Boeck, E.: Follikuläre Zahnzyste als Ausgangspunkt eines Kieferkarzinoms, Deutsch. Zahnärztl. Wschr. 42:904, 1939.
- 12) Hahn, W., Morgenroth, K. and The mann, H.: Precancerous changes in the oral cavity, Int. Dent. J. 11:343, 1961.
- 13) Schuchardt, K.: Der Ersatz Strahlengeschädigter Haut durch Lappen plastik, Fortscher. Kiefer Gesichtschir. 8:100, 1962.
- 14) Kurt, H. Thoma: Oral Surgery, Vol2: 5th ed.,

Mosby Co. : 1076, 1969.

15) Richards, G.E., and Ash, C.L.: Radiation therapy of Carcinoma of the buccal mucosa. in

徐鎮寬 · 權鶴周 · 安春吉 · 李容五  
申文赫 · 吳昌敏 · 李鍾吉

Pack, G. T. and Ariel, I.M.: Treatment of Cancer and allied diseases, Vol 3, ed.2, New York, 1959. Paul B. Hoeber, Inc., Chap.7, p.75.

論文寫眞附圖

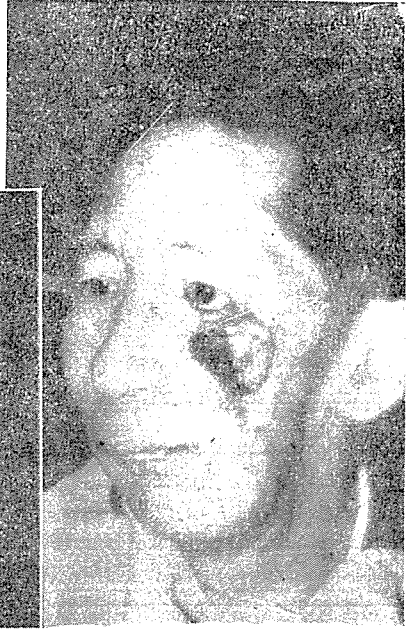
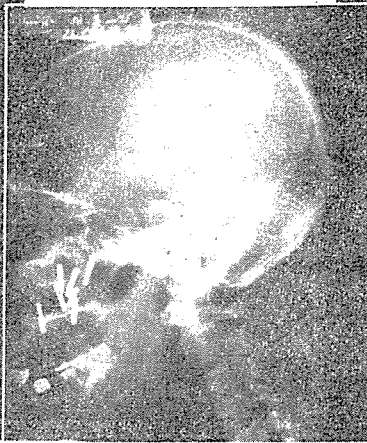
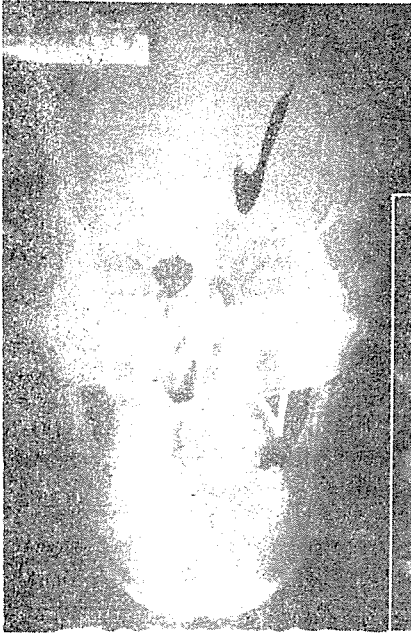사진 I. II : 癌組織에 Radium capsule  
7個를 挿入한 P-A 及 lateral view

사진 III : 放射線治療 12個月後  
患者의 Profile

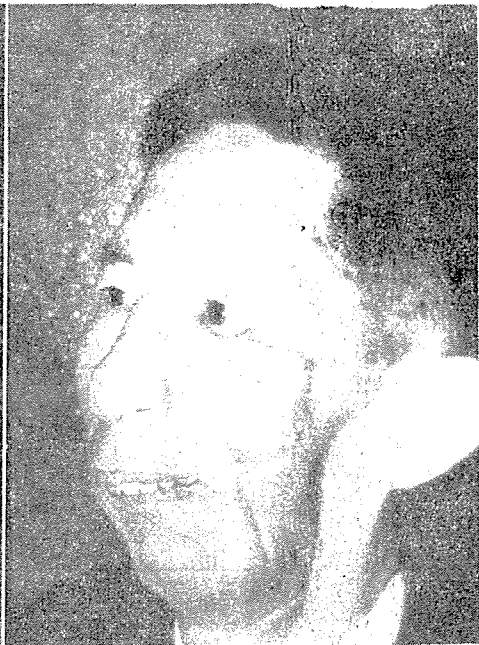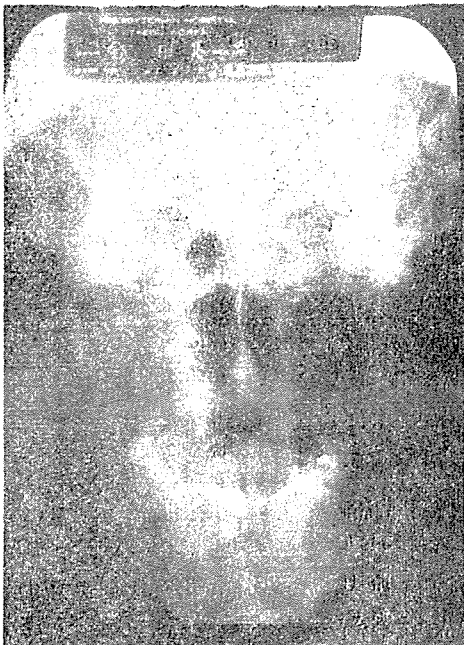


사진 IV : 放射線治療 2年 10個月後의 X線象  
(左側 下顎骨의 腐骨形成)

사진 V : 成形手術을 받은 患者의 Profile