

Waterston 수술이 혈액 Gas 값과 폐조직에 미치는 영향

김 세 화* · 이 홍 균*

=Abstract=

Blood Gas Analysis and Lung Histopathology in Waterston Operation

Sea Wha Kim, * M. D., Hong Kyun Lee, * M. D.

Studies of blood gas and lung histopathology were done in 10 dogs after intrapericardial aorto-right pulmonaty arterial anastomosis with proximal ligation of the right pulmonary artery.

Among the 5 expired during or after operation, in 3 cases, the causes of the death were due to surgical bleeding and, in 2 cases, acute cardiopulmonary insufficiency because of large anastomosis stoma measured respectively 7mm and 10mm.

In the 5 of survivals, one was sacrificed because of empyema at postoperative 7 days and 2 were at postoperative one month and remained 2 at postoperative 3 month respectively.

The following observations were made.

1. In every survival, continuous machinary murmur was auscultated and the angiograms of all long term survivals showed the good patency of the anastomosis stoma.
2. After the ligation of the right pulmonary artery, the values of PO_2 and PCO_2 in arterial and venous blood were generally decreased comparing with the preoperative values. The mean value of P_{aO_2} noted $83.30 \pm 11.875 (p < 0.01)$.

After the shunts operation with ligation of the right pulmonary artery, the immediate values of PH, PO_2 and PCO_2 showed no significant changes comparing with that of right pulmonary artery ligation only.

In the cases of survivals more than one month, the values of PO_2 and PCO_2 in the arterial and venous blood were generally higher than that of ligation of the right pulmonary artery only. The P_{aO_2} value noted $103.750 \pm 7.395 (p < 0.01)$. The mean values of P_{aO_2} , PCO_2 and PH in the arterial and venous blood almost returned to that of preoperative studies.

3. In the specimens of lung from the cadavors expired due to acute cardiopulmonary insufficiency after the operation, there were massive congestion, hemorrhage in the alveolar spaces and bronchioles.

In specimens obtained at postoperative one month, there were dilatation of alveolar spaces with partial rupture, slight congestion, and alveolar wall thickening in the lung parenchyme, but there was no significant changes in pulm onary vasculature except dilation of pulmonary capillaries.

In the specimens obtained at postoperative three months, the alveolar walls were more thickened in the lung parenchyme than the finding of the specimens obtained at postoperative one month. In the wall of pulmonary capillaries, there was only slight thickening with connective tissue proliferation.

* 가톨릭의대 흉부외과학교실

* Department of Thoracic Surgery, Catholic Medical College.

서 론

선천성 심장질환의 하나인 활로 4중후는 1888년 Fallot¹⁾가 임상 및 병태해부를 상세히 기술하면서 폐동맥협착, 심실중격결손, 대동맥 우측이동, 우심실비대의 4가지 중요요건을 지적한 이래 이병이 학문적 흥미의 대상이 되었으며 1945년 Blalock과 Taussig²⁾가 처음으로 활로 증후 환자에서 폐혈류량을 증가시키기 위한 전류수술의 성공예를 보고함으로써 임상적으로 중요한 질환의 하나로 되었다. 그후 계속하여 많은 전류수술방법이 고안되었으며 또한 임상에서 이용되어 왔으나 이와 같은 전류수술 방법은 본래의 기형을 교정하지 않고 오히려 하나의 기형을 추가하게 된다고 볼 수 있으므로 더 합리적인 치료방법으로 1955년 Lillehei³⁾가 활로증후의 기형을 교차순환하에 교정하는데 성공하였고 인공심폐기의 발달과 경험의 증가로 현재는 이 교정술이 활로 4중후의 최적의 치료방법으로 간주되고 있다. 그러나 이 근치교정술은 연령이나 체중이 적은 유아에서는 사망율이 높으며⁴⁾ 수술후 때때로 볼 수 있는 심실세동동맥혈의 산소포화 부족으로 오는 Polycythemia와 출혈성경향에 의한 높은 사망율 또는 방실전도차단등의 합병증이 수반되므로 이러한 위험과 사망율을 감소시키고 환자가 자랄때까지 교정술을 연기하기 위한 고식적 수술방법인 전류수술은 현재도 흔히 이용되는 수술이다.

고식적 수술방법인 전류수술은 폐혈류량을 증가시켜서 혈액의 산소량을 증가시키는데 그 목적이 있고 이용되는 혈관에 따라 몇가지의 수술방법을 들 수 있다.

Blalock-Taussig(1945)²⁾ 수술은 쇄골하동맥과 폐동맥간의 단측문합이 원법이며 이 수술은 광범위하게 이용되고 있으나 그 중요한 결점은 시일이 경과함에 따라 처음 좋은 성적을 보였던 환자의 많은 예에서 증상이 악화된다는 것이다.

Taussig⁶⁾는 수술직후 중세호전이 86.5%에서 수술후 5-8년에는 67%, 10~13년에는 43.6%로 감소하며 수술초기의 재수술의 필요성은 7.3%에서 5-8년사이에는 10%, 10~13년사이에는 31.6%로 증가한다고 하였으며 이는 시간이 경과함에 따라 문합구의 혈전형성에 의한 폐쇄 및 수술시 유소아에 있어서 쇄골하 동맥의 내경이 적기 때문에 환자의 성장에 미치지 못하기 때문이라고 하였다.

Potts-Smith(1946)⁸⁾ 수술은 하행대동맥과 좌측 폐동맥간에 측측문합을 함으로써 대동맥으로부터 폐동맥으로 혈류의 전류를 시도하는 방법으로 이 수술의 장점은 Blalock-Taussig 수술에서와 같은 쇄골하동맥을 희생하

지 않는다는 점과 유아에서 수술시 쇄골하동맥이 적어서 초래되는 문합부구경 협소에 의한 혈전폐쇄의 위험성이나 성장에 따른 재수술의 문제가 없다는 점이다. 그러나 그 단점으로는 Blalock-Taussig 수술에서보다 현저히 많은 예에서 수술시 문합부 구경이 너무 커져거나 수술후 차차 문합부구경이 커져서 심부전 및 폐고혈압증의 합병증이 발생할 위험성이 많으며⁹⁾ 이차적으로 외과적 완전교정을 위한 개심술에 있어서 문합부의 폐쇄문제가 아주 힘들다는 점이다. Robinson¹¹⁾은 2차적 개심술에 의한 완전교정술시 Blalock-Taussig 수술 예에서 보다 Potts 수술을 하였던 예에서 사망율이 약 2배의 고율임을 보고하였다.

Glenn(1954)¹¹⁾ 수술은 상공정맥과 폐동맥을 문합하는 수술방법이며 Bakulev¹³⁾는 이 수술의 장점은 Blalock 수술이나 Potts 수술과 같이 동정맥혈 전류가 아니라 상공정맥의 정맥혈을 폐동맥의 정맥혈에 전류시키므로 혈액의 산소화률 능률적으로 할 수 있으며, 우심실의 과도한 작업량을 주지 않고, 혈액의 재순환을 방지하며, 폐동맥의 고혈압증을 방지할 수 있는 점이라 하였다. 이 수술의 단점은 암차가 별로 없는 정맥간의 문합이므로 수술후 혈전증이 호발하며¹⁹⁾ 상공정맥증후군의 출현, 2차 외과적교정을 위한 개심술시 폐동맥 재건술이 아주 곤란하며¹⁶⁾ 수술사망율이 높고 수술후 성적도 Blalock 수술이나 Potts 수술에 비하여 낮다는 점이다. 따라서 이 Glenn 수술은 외과적 완전교정술이 가능한 심장기형에서는 불리한 수술이며 활로 4중후에서는 널리 이용되지 않는다.

Waterston(1962)¹⁶⁾ 수술은 이상말한 Blalock 수술, Potts 수술과 Glenn 수술의 단점을 시정해 보려고 고안된 것으로 심낭내 상행대동맥과 우측폐동맥간의 측측문합을 하는 수술이다. 이 수술은 Potts 수술의 장점인 유아에서도 충분한 구경의 문합이 가능하다는 점이며 2차적 개심술에 의한 교정시 Blalock 수술이나 potts 수술이나 Glenn 수술의 단점인 문합부 폐쇄의 곤란이 없고 문합구 폐쇄가 간편하다는 점이다. 그러나 Waterston 수술은 Blalock 수술이나 Potts 수술과 같이 압력이 높은 대동맥과 압력이 낮은 폐동맥간의 전류수술이므로 문합부 크기에 따른 혈류량에 따라서 심부전 및 폐고혈압증이 발생할 가능성은 있는 것이며 이는 폐혈관상의 저항중가가 형성되어 수술사망율 및 예후에 중대한 영향을 미칠 수 있을 것으로 생각된다.

따라서 저자는 Waterston 수술의 효과를 평가하는데 있어서 이 수술이 혈액 Gas 값에 변동에 미치는 영향과 폐장의 형태학적 변화를 관찰하고자 다음과 같은 실험을 실시하였다.

실험재료 및 방법

재료 :

이 실험은 체중 14—17kg의 성숙한 한국산 잡견을 사용하였으며 모두 10마리에서 시행하였다.

수술방법 :

마취는 전마취 투약없이 실험견의 전박내측면을 삭모하고 전박정맥에 2.5% Pentothal Sodium 20mg/kg을 주사하여 마취하였으며 실험중 추가 마취가 필요할때는 정주하는 5%포도당액을 통하여 상기 마취제를 실험종료시까지 간헐적으로 투여하였다.

전신마취가 된후 실험견을 우측흉변을 상위로하여 실험대에 놓고 사지를 결인 고정하였다. 수술부위를 삭모하고 Iodine Tincture와 Alcohol로 소독한후 늑골절제없이 우측 제 4늑간을 통하여 개흉하였다. 우측폐를 측하방으로 견인하여 상공정맥 및 심낭을 노출시키고 횡격막신경에 평행하게 심낭을 절개하였다. 상공정맥과 심낭내 상행대동맥을 주의깊게 Umbilical Tap으로 걸어 각기 측방으로 견인하고 우심폐를 외측하방으로 견인하여 상행대동맥과 상공정맥사이에서 폐동맥을 분리 확인한후 Umbilical Tap으로 걸었다. 다음 Fallat 4중후근과 비슷한 조건을 만들고 Waterston수술의 성적을 보기 위하여 우측폐동맥을 심장근위부에서 ○○호 견사로 결찰하였다. 그리고 폐동맥의 굴곡이나 대동맥혈류의 장애가 없도록 Satinsky Clamp로 폐동맥과 될 수 있는한 상행대동맥의 후측벽의 일부를 동시에 Clamp하고 문합중 출혈을 방지하기 위하여 Bulldog로 우측폐동맥의 원위부를 상공정맥 내연에서 일시 차단하였다. 대동맥은 종절개를 하고 폐동맥은 횡절개를 한후 ○○○호 혈관봉합사로 연속봉합으로 측측문합을 하였으며 절개길이는 4—6mm를 원측으로 하였다.

문합술이 끝난후 우측폐동맥에서 thrill을 촉진하여 대동맥과 폐동맥간의 전류를 확인하였다.

절개된 심낭은 몇바늘 봉합한후 고무판을 삽입하고 폐흉하였으며 인공적 호흡으로 폐를 완전 팽창시킨후 흉관을 제거하였다.

술후처치 및 관찰

수술동물은 인공적으로 산소호흡을 시켜 자기 호흡이 돌아오도록 하였고 청진으로 정상 호흡음과 기계성 심잡음을 확인하였다. 수술직후 digoxin 0.5mg을 정맥주사하고 다음날부터 4일간 0.25mg을 근육주사하였으며 감염을 방지하기 위하여 penicillin 30만단위를 5일간 매일 1회 근육주사 하였다.

혈액 채집

혈액의 PH, PO₂, PCO₂ 변화를 보기 위하여 수술전 우측폐동맥결찰 5분후, Waterston수술을 하고 폐흉한 직후에 고동맥과 고정맥에서 각각 채혈하였으며 장기생존 실험견에서는 희생시기전 같은 방법으로 채혈하여 Radiometer Copenhagen Gas 분석기로 PH와 PO₂ PCO₂를 검사하였다.

폐동맥 조영술

폐동맥 조영술은 Waterston수술 문합구의 개통여부와 폐동맥소전을 관찰하기 위하여 장기생존 실험견 5마리중 4마리에서 시행하였으며 1에는 고동맥을 통한 역행성 대동맥조영술로 상행대동맥에서 Waterston수술 문합구를 통한 폐동맥 조영이 되도록 하였으며, 3에는 희생시킨후 Waterston 문합부를 포함한 상행대동맥의 상하부분 혈관감자로 Clamp하고 우측폐를 절제한후 Clamp된 상행대동맥에 50% Urogram을 주입하여 폐동맥 조영술을 시행하였다.

검사조직 채집

수술이 완전히 끝난예에서는 모두 육안적 및 현미경적 검사를 하였다.

조직채집은 Waterston수술을 시행한 우측폐에서 하였으며 10% Formalin 용액으로 고정하고 H-E 염색을 하여 현미경적 검사를 하였다.

실험 성적

관찰 및 청진소견 :

실험견 10마리중 급성사 5마리가 있었으며 이중 2마리는 수술중 문합부 출혈로 사망하였고 3마리는 수술이 끝나고 수술당일 밤에 사망하였는데 사망원인은 1예가 수술조작중 상공정맥 손상으로 인한 재출혈이었으며 2예는 급성 심폐부전에 의한 것으로 문합부 구경이 7mm와 1cm이었던 예들이다.

생존한 실험견 5마리중 1마리는 개흉창의 감염과 농흉으로 술후 1주에 도살하였으며 2마리는 1개월에 나머지 2마리는 술후 3개월에 각각 희생시켰다. (Table 1)

청진소견은 수술이 완료된 예에서는 폐흉한후 연속성 심잡음을 들을 수 있었으며 특히 문합구가 7mm와 10mm이었던 실험견에서는 그강도가 컸다.

수술후 장기생존한 동물에서도 계속 심잡음을 청진할 수 있었으며 도살전까지도 같은 소견이 청진되었다.

폐동맥조영 소견 :

대동맥조영술로 폐동맥을 조영한 4예에서 모두 폐동맥의 조영을 보았으며 이는 상행대동맥과 우측폐동맥간에 문합부의 개통을 보이는 소견으로 청진상 심잡음의 존재와 일치하는 소견을 보였다. (Fig. 1, 2)

Table 1. Animal experiments

Dog No.	Diameter of Anastomosis Stoma	Time of Follow up	Pul. Angiogram	Remark
1	4mm	0		Expired Bleeding during operation
2	6mm	0		Expired Bleeding during operation
3	6mm	30 days	Patent anastomosis stoma	Sacrificed
4	5mm	3 months	Patent anastomosis stoma	Sacrificed
5	5mm	2 hours		Expired Postoperative bleeding due to SVC rupture
6	10mm	3 hours		Expired Acute cardiopulmonary insufficiency Massive congestion
7	5mm	30 days	Patent anastomosis stoma	Sacrificed
8	5mm	7 days		Sacrificed due to empyema
9	7mm	4 hours		Expired Acute cardiopulmonary insufficiency
10	4mm	3 months	Patent anastomosis stoma	Sacrificed

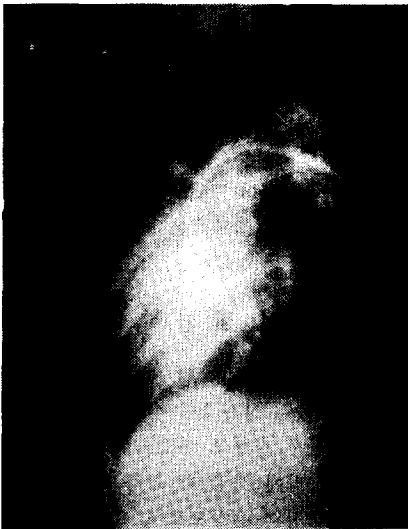

Fig. 1. Pulmonary angiogram by retrograde aortography, postop. 1 month.

혈액 Gas 소견 :

우측폐동맥을 결찰한후의 동맥혈 및 정맥혈의 PH, PO₂, PCO₂의 변화는 수술전 정상건에 비하여 일반적으로 PH는 높아지고 PO₂와 PCO₂는 감소함을 보였다(Table 2).

수술전 정상건의 고동맥혈의 PH의 평균은 7.373±0.032, PO₂는 105.90±12.996, PCO₂는 45.70±7.900이었으며 고정맥혈의 PH의 평균은 7.351±0.032, PO₂는 55.40±9.831, PCO₂는 53.20±9.086이었다. 그리고 폐동맥결찰후 고동맥혈의 PH의 평균은 7.40±0.032, PO₂는 83.30±11.875, PCO₂는 37.80±5.250이었으며 고정맥혈의 PH의 평균은 7.374±0.022, PO₂는 39.2±8.280, PCO₂는 48.6±6.359로서 정상건에 비하여 PH는 높아졌고 PO₂와 PCO₂는 감소하였는데 특히 PO₂의



Fig. 2. Pulmonary angiogram by trans-aortography, postop. 3 months.

감소는 통계적으로 가치가 있었다(p<0.001).

Waterston 수술직후의 혈액의 PH, PO₂, PCO₂는 우측폐동맥 결찰후의 혈액 Gas 소견에 비하여 별 특별한 변화가 없었으나 술후 1개월과 3개월을 생존한 동물에서의 고동맥혈 및 정맥혈의 Gas의 변화는 호전되어 처음 정상건의 소견과 거의 같아졌다. 즉 고동맥혈의 PH의 평균은 7.388±0.014, PO₂는 103.75±7.395, PCO₂는 44.75±4.657이었으며, 고정맥혈의 PH의 평균은 7.358±0.010, PO₂는 56.25±9.601, PCO₂는 52.25±5.117로서 우측폐동맥결찰후의 혈액 Gas 소견보다 PH는 내려가고 PO₂와 PCO₂는 상승했음을 보았으며 특히 P_aO₂의 상승은 통계적으로 가치가 있었다.(p<0.01) 그리고 1개월 생존건과 3개월 생존건간의 혈액 Gas 변화의 차이는 발견할 수 없었다.

육안적 소견

Table 2. Finding of blood gas analysis in experimental animals.

Dog No.	1		2		3		4		5		6		7		8		9		10		Mean	
	A	V	A	V	A	V	A	V	A	V	A	V	A	V	A	V	A	V	A	V	A	V
Preoperative	Artery & vein																					
	Gas																					
	PH	7.36	7.327.38	7.377.39	7.367.33	7.327.40	7.387.42	7.407.40	7.387.32	7.307.38	7.367.35	7.327.373±0.032	7.351±0.032									
PO ₂	95	56	98	39	108	51	91	70	127	53	124	48	123	61	100	71	95	45	98	60	105.90 ±12.996	55.40±9.831
PCO ₂	48	44	42	47	50	59	51	64	37	49	32	43	45	49	61	69	40	45	51	63	45.70±7.900	53.20±9.086
Rt. pul. A. ligation	Artery & vein																					
	Gas																					
	PH	7.38	7.367.41	7.377.42	7.387.45	7.397.39	7.417.43	7.397.41	7.387.37	7.337.38	7.397.36	7.34	7.40±0.032	7.374±0.022								
PO ₂	80	51	83	40	100	50	85	39	79	30	88	30	86	35	102	28	60	39	70	50	83.30 ±11.875	39.2±8.280
PCO ₂	43	42	40	44	38	51	26	52	40	49	33	41	35	47	43	60	36	42	44	58	37.80±5.250	48.6±6.359
Immediately after shunt	Artery & vein																					
	Gas																					
	PH	☆		☆	7.48	7.437.44	7.387.41	7.397.45	7.417.44	7.427.38	7.357.39	7.357.39	7.357.39	7.357.39	7.357.39	7.357.39	7.357.39	7.357.39	7.357.39	7.357.39	7.357.39	7.357.423±0.033
PO ₂				87	45	90	35	69	30	91	38	94	56	84	49	70	38	75	49	82	50±9.206	42.50±8.109
PCO ₂				30	42	33	40	39	46	32	39	29	35	39	43	39	40	42	59	35.375 ±4.608	43.0±6.745	
1Mo~3Mo. post-operative	Artery & vein																					
	Gas																					
	PH				7.38	7.367.39	7.36	×	×	7.41	7.37	※	×	7.37	7.347.388±0.014	7.358±0.010						
PO ₂				115	45	95	60		105	70			100	50	103.75 ±7.385	56.25±9.601						
PCO ₂				50	56	43	50		38	45			48	58	44.75±4.657	52.25±5.117						

☆ shunt 수술중 사망 × 수술당일 사망 ※ 수술후 농축

장기생존 실험건에서 수술로 인한 부작용이 있었으며 폐는 축진상 경도가 약간 강하고 부분적으로 Grey hepatization 과 같은 소견을 보였다. Waterston 수술의 문합구는 원형으로 개통되어 있었으며 수술시 구경보다 약간 확장된 느낌이 있었다.

급성심부전에 의하여 수술당일 사망한 2예의 실험건에서는 일부분의 폐조직을 제외하고는 울혈이 심하여 간과 비슷한 소견을 보였으며 상행대동맥과 우폐동맥간의 문합구는 개통되어 있었으나 장기생존건에서 보는것과 같은 문합구의 원형을 형성하지는 못하였다.

병리조직학적 소견

병리조직학적 검사는 수술당일 급성 심폐부전으로 사망한 2예와 1개월 생존예, 3개월생존예의 각각 2마리에서 비교 관찰하였다.

수술당일 사망한 예의 폐조직 소견은 심한 울혈과 폐포 및 소기관지에 출혈이 있었으며 무기폐상을 보였다.

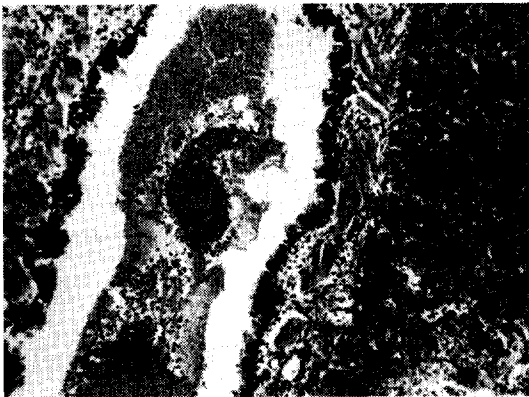

Fig. 3. Hemorrhage in the alveolar space and bronchioles with massive congestion. (postop. death due to acute cardiopulmonary insufficiency)

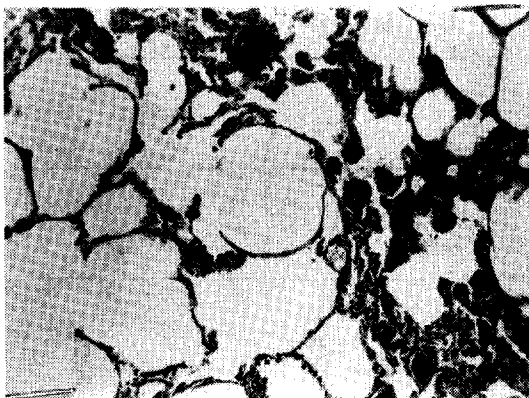


Fig. 4. Dilated alveolar spaces with slightly thickened alveolar wall and congestion. (postop. 1month)

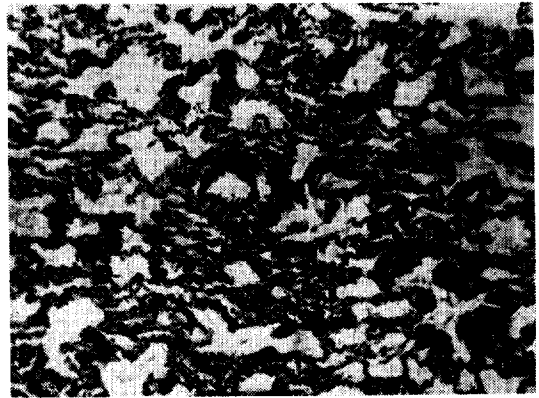


Fig. 5. Increased thickening of alveolar wall and slight thickening of pulmonary capillary wall. (postop. 3 months)

폐동맥은 약간 확장되어 있는 소견외에는 변이상이 없었다.(Fig. 3)

수술 1개월후 희생시킨 실험건의 폐실질의 조직변화는 대부분에서 심한 폐포확장 및 부분적 폐파열과 경한 폐포벽의 비후가 관찰되었으며 부위에따라 한국된 정도의 울혈을 볼 수 있었다.(Fig. 4) 폐동맥의 변화는 약간 확장된 이외에는 별로 조직학적 변화를 볼 수 없었다. 3개월된 실험건의 폐조직 소견은 폐포확장 및 울혈 등은 보이지 않고 폐포벽의 비후가 1개월에서 보다 더 증강됨을 보였다. 폐동맥벽은 정도의 결체조직식을 보이는 곳도 있었으나 뚜렷한 변화는 관찰되지 않았다(Fig. 5).

고 안

활로 4 중후는 개심술에 의한 외과적 교정술이 이상적이라 할지라도 나이가 어리고 체중이 적거나 심한 청색증이 있는 환자에서는 수술후 사망율이 높음으로 Systemic-pulmonary shunt 는 아직도 유용하며 이는 폐동맥으로 혈류를 증가시켜 폐내에서의 혈액의 산소화를 촉진시키는 수술로서 효과적인 것이다.

Sytemic-pulmonary artery shunt 수술후의 혈액의 Gas tension 의 변화에 대하여는 그 보고가 적다.

Suzuki¹⁷⁾는 실험건에서 우측폐동맥을 결찰한후 단기 생존건과 장기생존건에서 혈액의 PO₂, PCO₂, SO₂를 측정하여 정상건의 혈액의 Gas 소견과 비교한 결과 우측폐동맥을 결찰한 실험건의 동·정맥혈에서 공히 PO₂, PCO₂와 SO₂(산소포화도)가 각각 감소함을 보았으며 호흡수가 증가함을 관찰하였다.

Bücherl¹⁸⁾은 정상건에서 O₂의 농도를 20%로 줄때 평균 PaO₂는 101±7.4라고 하였다. 본 실험에서도 정상건

의 P_aO_2 는 105.90 ± 12.996 이었으며 우측폐동맥을 절찰 후에 P_aO_2 는 83.30 ± 11.875 로 감소되었으며 동맥혈이나 정맥혈에서 PO_2 와 PCO_2 가 모두 감소하였다. 우측폐동맥을 절찰하고 Waterston 수술직후의 혈액의 Gas의 변화는 없었으나 수술 1개월간 이상 생존전에서는 정상건의 혈액의 가스분압과 근사한 값으로 회복된 것으로 보아서 이 수술의 효과를 알 수 있었다.

Systemic pulmonary artery shunt의 합병증에 있어서 중요한것은 Ross 등⁷⁾은 혈액학적 견지에서 불배 혈압이 높은 동맥에서 혈압이 낮은 폐동맥으로 필요량 이상의 심한 전류가 계속되면 심비대와 심실조를 초래하게 되며 폐동맥의 고혈압증으로 전류량의 감소, 청색증의 재출현, 심실조동 일련의 증후군이 나타나며 예후에 큰 영향을 미친다고 하였다.

수술의 술기와 수술결과에 있어서 Blalock-Taussig 수술은 종격동이나 폐문부에 많은 부행 기관혈관 때문에 분리가 힘들며 쇄골하 동맥의 희생으로 손의 냉감과 견갑의 빈혈증상을 갖어올 수 있으며 쇄골하동맥이 가늘기 때문에 폐고혈압증 보다는 문합구 폐쇄나 굴곡 또는 불충분 문합구경에 의한 재차 문합수술의 필요성이 생길 수 있으며 또한 2차 교정술시에 문합구 폐쇄가 힘든 결점이 있다. Harris²⁰⁾는 Blalock 수술후 10년 이상 관찰한 14예에서 폐고혈압증의 발생에는 하나도 없다고 하였으며 Daoud²⁶⁾도 85명의 환자에서 Blalock 수술후 6개월~16년 관찰에서 폐고혈압증을 발견한예는 없다고 하였으나 McGaff¹⁹⁾는 3예의 폐고혈압증을 보고한 바 있다.

Haller²¹⁾는 1500예의 Blalock 수술후 2년 사이에 7.3%에서 문합부 혈전형성과 환자성장에 비하여 문합구가 좁기 때문에 재수술이 필요하였다고 하였으며 Shumaker²²⁾는 재수술의 필요성은 12%라고 하였다.

Potts 수술은 Blalock 수술의 여러단점은 해결되나 활로써 4중후군 환자의 약 20~25%에서 우측에 하행대동맥이 있으므로¹⁾ 이런 환자에서는 Potts 수술이 성공적이 못되며²⁸⁾ 문합구경이 커질때는 폐혈관저항이 발생할 수 있기 때문에 위험하고²³⁾ 외과적 완전교정술을 시행할때에는 문합구 폐쇄가 Blalock Taussig 수술에서 보다 더 힘들다.²⁴⁾ 또한 Paul²³⁾은 Potts 수술후 11년~13년된 100명의 환자에서 문합구경이 넓었던 것이 불량한 수술결과를 초래하였다고 하였으며 그는 초기에 시행하였던 문합구경 5mm에서 4mm로 크기를 감소시키는 것이 유리하다고 보고하였다. Daoud는 potts 수술후 6개월~16년간 관찰한 40예에서 폐 고혈압증 4예를 보고 하였으며 시간이 경과함에 따라 문합구경이 커짐을

발견하였다. Bernuth²⁵⁾는 66예의 potts 수술환자중 수술후 6~18년후 26에서 심장카테타검사를 시행하여 폐고혈압증과 폐동맥계 질환이 합병되어 있음을 보고하였으며 Cole²⁹⁾은 340명의 Potts 수술을 시행한 환자의 장기 관찰에서 합병증의 제일 많은것은 수술당시의 넓은 문합구와 수술후 시간경과에 따라 문합구경이 넓어지는데 원인이 있으며 그결과 심부전 혹은 폐고혈압을 초래하였다고 하였다.

Waterston 수술은 Potts나 Blalock 수술에서와 같은 문제점 즉 쇄골하동맥의 직경이나 희생문제가 없고, 대동맥의 해부학적 위치에 대한 문제가 없으며 또한 근본적인 외과적 교정술시 문합구 폐쇄가 용이한 반면에²⁷⁾ Systemic-pulmonary shunt에서 오는 폐고혈압증의 발생가능성과 이에 따르는 술기상의 필요한 주의점이 있다. (Fig. 6.7)

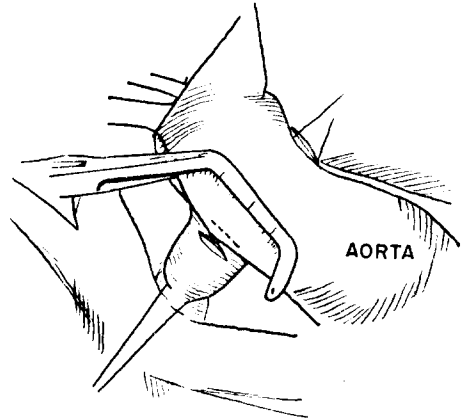


Fig. 6. Waterston operation

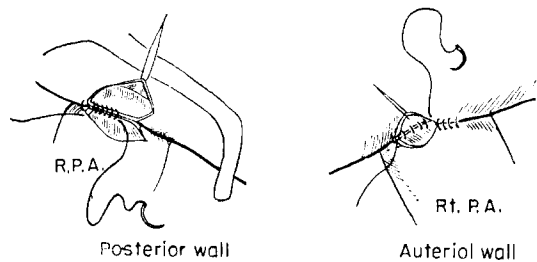


Fig. 7. Details of aorto-pulmonary Arterial Anastomosis

Waterston 수술에 있어서 Potts 수술시 이용되는 하행대동맥보다 심내대 상행대동맥이 크다 할지라도 대동맥과 폐동맥을 Clamp 할때 좌심실의 유출로가 차단되어 급성 심정지를 초래하는 것을 방지하기 위하여 대동맥이 굴곡되지 않도록 대동맥의 주행에 따라 평행하게

중으로 Clamp 함이 중요하며 또한 폐동맥도 문합하기 위한 절개부가 폐동맥의 상방으로 오도록 하여야함은 물론 우측 폐동맥의 거상에 의한 대동맥혈류의 전류장애와 좌측폐로의 혈류차단이 없도록 될 수 있는한 상행 대동맥의 후벽을 Clamp 함이 좋다.

문합구경은 커질가능성이 있으므로 주의하여야 하며 Cooley는 문합절개를 5mm를 한다 하였고 Waldhausen³⁰⁾은 2세 이하에서는 4mm를 넘기지 말고 소아에서는 5mm 이하로 하였다고 하였다.

Somerville³¹⁾는 Infant 에서는 문합구가 2~3mm, 2~9세에서는 3~4mm, 9~14세에서는 5mm 이상을 넘지 않는 것이 적당하다고 하였다.

저자의 실험에서는 문합구경이 7mm 와 10mm 였던 2에서 급성 심폐부전으로 수술당일 사망하였으며 4~6mm 의 문합구를 가진 실험견에서는 생존하였다.

상행대동맥과 우폐동맥의 문합술에 있어서 후벽을 문합할때도 먼저 대동맥의 내면으로 바늘을 넣고 다음 폐동맥을 뜨는것이 용이하며 전벽을 문합할때는 먼저 폐동맥의 외면으로부터 바늘을 넣고 다음 대동맥을 뜨는 것이 술기상 용이하다.

Somerville는 청색증심장전환 30예에서 Waterston 수술후 28명에서 결과가 아주 좋았으며 사망율은 없었다고 하였다. 합병증으로는 울혈성 심부전이 15명에서 1주내지 18주간 있었으나 Digoxin 과 이노제 투여로 회복되었으며 문합구가 6mm 이상이었던 1예에서 결과가 나빴다. 폐부종은 9명에서 있었는데 3~5주후 산소공급으로 깨끗해졌다고 보고하였다.

일반적으로 좌우전류가 있는 환자에서 폐고혈압증이 문제가 되는것은 폐동맥계의 기질적 변화가 없는 환자에서는 해부학적 교정후 회복이 순조로우나 폐동맥계의 기질적인 병변으로 폐혈관저항이 상승한 예에서는 해부학적 교정이 이루어진다 하여도 수술회복의 지장내지는 사망이 수반한다는 것이다^{34) 35)}.

폐혈류와 폐동맥계의 해부학적 소견 사이에는 밀접한 관계가 있으며 중요한 폐고혈압증의 원인으로 혈류증가와 폐혈관저항증가의 양자라는것도 알려지게 되었으며 폐혈관의 기질적인 변화에 대하여 Ferguson³⁴⁾은 그 원인을 제거하여도 정상으로 회복되지 않는다고 한 반면 Blank³⁵⁾ 등은 서서히기는 하나 정상화한다는 의견도 있다.

Levy³⁶⁾는 12마리의 실험견에서 좌측 쇄골하동맥과 좌측폐동맥간 문합술후 5예의 폐고혈압이 발생한 장기 생존예에서 조직학적으로 폐혈관에 변화가 없다고 보고하였으나 Muller³⁷⁾ 등은 실험견 21마리에서 하행흉부 대

동맥과 좌측폐동맥간 문합을 실시하여 5마리의 생존견에서 술후 8개월에 조직학적으로 폐혈관의 중막비후와 내막증식을 보고하여 폐혈류증가 및 고혈압증과 폐혈관의 해부학적 변화의 연관성을 규명하였다.

Sammann³⁸⁾ 등은 좌측 폐상엽동맥을 쇄골하동맥에 문합한후 1~11주이던 폐동맥계 및 폐실질에 해부학적 변화가 출현함을 보고하였다.

그러나 본 실험에서는 다른 저자들이 임상적으로나, 실험적으로 Systemic-pulmonary artery shunt에서 볼 수 있었던 폐혈관의 뚜렷한 기질적인 변화를 관찰하지는 못하고 다만 약간의 증식상을 보았다.

결 론

실험견 10마리에서 활로 4중후와 비슷한 조건을 만들기 위하여 우폐동맥을 견찰하고 심낭내 상행대동맥과 우폐동맥간에 측측문합을 실시한후 혈액의 Gas 검사를 실시하였으며 아울러 청진, 동맥창형과 폐장의 육안적 및 조직학적 검사를 실시하였다.

1. 수술이 완전히 끝난 실험견에서 기계성 심장음의 청진과 장기생존견의 폐동맥조영 소견으로 상행대동맥과 우폐동맥간의 문합구의 개통을 확인하였다.

2. 혈액 Gas 소견은 정상에 비하여 우측폐동맥을 견찰할때는 동·정맥혈의 PO₂와 PCO₂가 감소하며 문합술후 1개월이상 생존한 개에서는 정상 혈액 Gas 소견과 근사한 값을 보았으며 특히 PaO₂의 상승은 통계학적으로 가치가 있었고 이 수술이 효과적임을 나타내었다.

3. 폐의 육안적소견은 장기생존견에서 문합구의 크기는 6mm 이하이었고 폐는 부분적으로 약간의 grey hepatization 을 보였다.

급성심폐부전으로 수술당일 사망한 2예의 실험견에서는 문합구경이 각각 7mm 와 10mm 이었으며 울혈이 심하여 간과 비슷한 소견을 보였다.

4. 병리조직학적 소견은 심폐부전으로 수술당일 사망한 실험견에서는 심한 울혈, 폐포 및 소기관지내에 출혈을 볼 수 있었다.

일개월 생존견에서는 폐실질은 경도의 울혈과 폐포확장, 폐포파열, 경도의 폐포벽의 비후가 관찰되었으며 혈관은 폐모세혈관상의 확장이외에는 별 변화가 없었다

3개월 생존견에서의 폐실질은 울혈 폐포확장은 볼 수 없었으나 폐포벽은 1개월생존견보다 더욱 비후를 보였다. 폐혈관의 변화는 동맥벽의 경도의 비후가 보이는 곳도 있었으나 뚜렷한 변화는 없었다.

REFERENCES

1) Gibbon J.H., Sabiston D.C., Spencer F.C. :

- Surgery of the chest, second edition W. B Sanders company, 1969. 271-238.*
- 2) Blalock, A., and Taussig, H.B.: *The surgical treatment of malformation of the heart in which there is pulmonary stenosis or pulmonary atresia. J. A. M. A., 128:189, 1945.*
 - 3) Lillehei, C.W., Cohen, M., Warden, H.E., Read, R.C., Aust, J.B., Dewall, R.A., and Varco, R.L.: *Vision intracardiac surgical correction of the tetralogy of Fallot, and pulmonary atresia defect. Ann. Surg., 142:418, 1955.*
 - 4) Gerbode, F., Johnston, J.B., Sader, A.A., Kerth, W.J. and Osbron, J.J.: *Complete correction of the tetralogy of Fallot. Arch. Surg., 82:793, 1961.*
 - 5) Schumaker, H.B. Jr.: *Ascending aortic pulmonary artery shunts in cyanotic heart disease. Surg., 52:679, 1962.*
 - 6) Taussig, H.B.: *Ten to thirteen year follow up in infants after Blalock-Taussig operation. Circulation, 25:630, 1962.*
 - 7) Ross, R.S., Taussig, H.B. and Evans, M.E.: *Late hemodynamic complications of anastomotic surgery for treatment of the tetralogy of Fallot. Circulation, 18:553, 1958.*
 - 8) Potts, W., Smith, S., and Gibson, S.: *Anastomosis of the aorta to a pulmonary artery for certain type of congenital heart disease. J. A. M. A., 132:529, 1946.*
 - 9) Cole, R.B., Muster, A.J., Fixler, D.E. and Paul, M.H.: *Long term results of aortopulmonary anastomosis for tetralogy of Fallot. Circulation, 43:293, 1971.*
 - 10) McGaff, C.J., Ross, R.S., and Braunwald, E.: *The development of elevated pulmonary vascular resistance in man following increased pulmonary blood flow from systemic-pulmonary anastomosis. American J. Med., 33:201, 1962.*
 - 11) Robinson, S.J.: *Experience in surgical treatment of the tetralogy of Fallot. Chest, 44:428, 1963.*
 - 12) Glenn, W.L., and Patino, J.F.: *Circulatory bypass of the right heart. I. Preliminary obser-*
 - vation on direct delivery of venacaval blood into pulmonary arterial circulation in azygos vein-pulmonary artery shunt. Yale J. Biol. Med., 27:147, 1954.*
 - 13) Bakulev, A.N., and Kolesnikov, S.A.: *Anastomosis of the superior vena cava and pulmonary artery in the surgical treatment of certain congenital defects of the heart. J. Thoracic Surgery, 37:693, 1959.*
 - 14) Claxton, C.P., Jr. and Sablston, D.C., Jr.: *Corrections of the tetralogy of Fallot following superior vena cava to pulmonary artery shunt. J. Thoracic and Cardiovascular Surg., 57:475, 1969.*
 - 15) Bartley, T.D., Wheet, M.W., Jr. and Schiebler, G.L.: *Study of the mechanisms of shunt failure after superior vena cava right pulmonary artery anastomosis. J. Thoracic and Cardiovascular Surg. 60:513, 1971.*
 - 16) Waterston, D.J.: *Treatment of the tetralogy of Fallot in children under 1 year of age. Pozhl. Cir., 41:181, 1962. Cited from (1)*
 - 17) Chigashi Suzuki, M.D., Tesuku Nakada, M.D., et al.: *J. Thoracic & Cardiovascular Surg., Vol. 57, No. 4:562, 1969.*
 - 18) Emil S. Bucerl, M.D., Modjtabat Nasserl, M.D., and Brigitte Von Prondzynskyi: *Lung function studies after homotransplantation, autotransplantation, denervation of the left lung, and ligation of the right pulmonary artery. J. Thoracic & Cardiovas. Surg. Vol. 47, No. 4:455, 1964.*
 - 19) Hancock, E.W.; Hultgren, H.N., and Mach, H.W.: *Pulmonary hypertension after Blalock-Taussig anastomosis. American Heart J., 67:817, 1964.*
 - 20) Harris, P.D. and Nadas, A.S.: *The need for systemic pulmonary artery shunts in the surgical management of the tetralogy of Fallot. Circulation, 27:801, 1963.*
 - 21) Haller, A.J.J.: *Second shunting operation for pulmonary stenosis with cyanosis following failure of original systemic pulmonary artery anastomosis. Surg., 44:919, 1958.*
 - 22) Shumaker, H.B. Jr.: *Results of shunt procedures*

- in tetralogy of Fallot. Surg.*, 47:320, 1960.
- 23) Paul, M.H., Miller, R.A., and Potts, W.J.: *Long term results of aortic pulmonary anastomosis for tetralogy of Fallot; An analysis of the first 100 cases eleven to thirteen years after operation. Circulation*, 32:525, 1961.
- 24) Sirak, H.D., and Britt, C.I.: *Technic for taking down Potts anastomosis. Circulation*, 25:111, 1962.
- 25) Richardson, J.W., et al.: *The influence of pulmonary vascular maturity on the response to systemic to pulmonary artery anastomosis. J. Thoracic & Cardiovascular Surg.*, 48:112, 1964.
- 26) Daoud, G. M.D.: Kaplan, M., and Helmsworth, J. A. M.D.: *Tetralogy of Fallot and pulmonary hypertension. American J. Dis. Child. Vol. 111: 166, 1966.*
- 27) Cooley, D. A., and Hallman, G.L.: *Intrapericardial aortic-right pulmonary arterial anastomosis. Surg., Gynec. & Obst.*, 122:1028, 1966.
- 28) Bernuth, G., Rilfer, D.G., Frye, R.L., Weidman, W.H., Davis, G.D., and Mcgoon, D.C.: *Evaluation of patients with tetralogy of Fallot and Potts anastomosis. American J. Cardiology*, 27:259, 1971.
- 29) Cole, R.B., Muster, A.J., Fixler, D.E., and Paul, M.H.: *Long term results of aortopulmonary anastomosis for tetralogy of Fallot. Circulation*, 43:293, 1971.
- 30) Waldhausen, J.A., Friedman, S., Tyers, G.F. O., Rashkind, W.J., Petry, E., and Miller, W.W.: *Ascending aorta-right pulmonary anastomosis: Clinical experience with thirty-five patients with cyanotic congenital heart disease. Circulation*, 38:463, 1968.
- 31) Somerville, J., Yacoub, M., Ross, D.N., and Ross, D.N., and Ross, K.: *Aorta to right pulmonary artery anastomosis (Waterston's operation) for cyanotic heart disease. Circulation*, 34: 593, 1969.
- 32) Edwards, J.: *Functional pathology of the pulmonary vascular tree in congenital cardiac disease. Circulation*, 15:154, 1957.
- 33) Health, D., Helmholz, F., Burchell, H.B., Dushane, J.W., and Edward, J.E.: *Graded pulmonary vascular changes and hemodynamic findings in cases of atrial and ventricular septal defect and patent ductus arteriosus. Circulation*, 18:1155, 1958.
- 34) Ferguson, D.J., and Varco, R.L.: *Relation of blood pressure and flow to the development and regression of experimentally induced pulmonary hypertension. Circulation Res.* 3:152, 1955.
- 35) Blønk, R.H., Muller, W.H., and Dammann, J.F.: *Experimental pulmonary arterial hypertension. Ame. J. Surg.*, 101:143, 1961.
- 36) Lee, Y.K.: *Waterston operation: An Experimental study. The New Medical Journal, Vol. 14, 1217, 1971.*
- 37) Muller, W.H., Dammann, J.F., and Hend, W. H.: *Changes in the pulmonary vessels produced by experimental pulmonary hypertension. Surgery*, 34:363, 1953.