

## 氣管枝性 囊腫 4例 手術報告\*

趙重行\*\* · 李 榮\*\* · 盧浚亮\*\* · 崔國鎮\*\*\* · 李寧均\*\*

= Abstract =

### Bronchogenic Cyst, A Report on 4 Cases

Joong Haeng Choh\*\*, M. D., Young Lee\*\*, M. D., Joon Rhyang Rho\*\*, M. D.,  
Kuk Jin Choe\*\*\*, M. D., and Yung-Kyoon Lee\*\*, M. D.

Bronchogenic cysts, though known as a relatively common malformation of the mediastinum, were rarely discussed in Korean literatures.

Since the surgical removal of asymptomatic lesions was adopted as the reasonable therapeutic principle, the incidence of bronchogenic cysts has been found higher than previously supposed.

Four cases of bronchogenic cysts operated on in the department of chest surgery, SNUH, were reported and the related literatures were reviewed.

### 서 론

기관지성 낭종은 태생학적으로 primitive foregut에서 primary lung-bud가 분리될 때 비정상적으로 분포함으로써 발생하는 선천성 포낭으로 폐조직내 혹은 종격동내에서 發見된다고 한다.

1987년 Bartholinus가 처음으로 폐의 낭종 환자에 대해 기술한 이래, 희귀한 疾患으로 생각되어 왔으나 최근 중부질환의 진단방법의 發達 및 증세가 없는 환자도 수술로 치료하려는 적극적 치료원칙이 도입된 이래 그 발견율이 점차 증가하는 경향을 보이고 있다.<sup>1,2,3)</sup>

그러나 韓國에서는 서<sup>4)</sup> 유<sup>5)</sup> 등이 수례의 증례를 보고한 以外 본 질환에 對한 별다른 기술을 볼 수 없다.

글쓴 저자는 병리조직학적으로 確認된 Bronchogenic Cyst(기관지성 낭종) 4例를 治験하였기에 이들의 症 象 소견을 보고하고 문헌고찰을 하고자 하는 바이다.

\* 本論文의 要旨은 1972年 5月 6日 第4次 大韓胸部外科學會學術大會에서 發表하였음

\*\* 서울大學校 醫科大學 胸部外科學教室

\*\*\* 同 外科學教室

\*\*\*\* Department of General Surgery, College of Medicine, Seoul National University.

\*\* Department of Thoracic Surgery, College of Medicine, Seoul National University.

### 증 례 1

환자는 7개월된 남아로써 심한 호흡곤란을 주소로 서울대학병원 응급실을 통해 소아과로 입원하였다.

생후 체중 증가 속도가 늦은 외에 특별한 발육 부전은 없었으나, 다른 형제와 달리 활동 능력이 떨어져 있었다. 入院 2주일 전부터 호흡곤란이 발생하고 호흡음이 거칠어지는 것을 발견 치료를 받았으나 고열, 기침, 호흡곤란이 더 심해져서 입원하기에 이르렀다.

理學的 所見으로는 ala nasi의 flaring, subcostal retraction이 있었고 흉부 타진상 우측에서 심한 hyperresonance를 보였고, 청진상 우폐에서는 호흡음을 거의 청진할 수 없었고 좌폐에서는 심한 흡기시 wheezing 및 Dry Rale을 청진할 수 있었다.

심장 Dullness가 심하게 좌측으로 밀려 있었고 복부 소견은 2~3 橫指 정도의 간종대가 있었던 외에 특별한 소견이 없었다.

흉부 단순 방사선 촬영 소견상 우측 폐야에서 거의 전부를 차지하는 거대한 낭종성 음영을 볼 수 있었고 폐 음영은 우하부에서 약간 볼 수 있었다. 거대한 낭종의 압력으로 우측 횡경막이 下方으로 밀려 있었고 기관 및 심장 등이 심하게 좌측으로 밀려있는 것을 볼 수 있었다.

폐 scanning 上으로도 우측 폐 상부에는 전혀 作用을 하지않는 것을 볼 수 있고 좌측 폐 일부가 우측으로

herniation 된 것을 볼 수 있다.

術前 혈액검사는 정상이었고 Throat swab 등으로도 균을 검출할 수 없었다.

환자는 선천성 폐낭종이란 진단하에 흉부의과로 전과 되어 수술을 받았다. 수술은 전신마취하에 우측 anterolateral thoracotomy via 5th Intercostal space로 개흉하였는데, 개흉시 성인 주먹만한 팽팽한 한개의 Cyst가 수술시야를 가려 이를 침자하여 감압하여 수술에 임했다. cyst는 우상엽의 내측을 제외한 전 subpleural surface에 존재하여 우상엽절제를 실시했다. 우상엽절제후 절제절 collapse된 상태로 있던 중엽및 하엽이 잘 퍼지는 것을 확인한 후 수술을 끝마쳤다.

환자는 수술후 합병증 없이 회복되었고, 호흡곤란 등의 증세가 완전히 소실되었고, X-Ray 및 Lung Scanning 상으로도 만족할 만한 결과를 얻고 술후 17일이 퇴원하였다.

절제된 우상엽의 병리적 검사결과 우상엽의 半이 multilocular cyst로 차 있었고 낭종 내부는 회백색의 Smooth mucosal line으로 덮여 있었고 Bronchus와 連結는 볼 수 없었다. 조직학적으로는 columnar brochial mucosal lining으로 덮여있는 낭종으로 낭종벽에는 만성염증세포의 침윤이 있었다.

### 증 례 2

52세된 남자환자로 약 8개월간 계속 기침, 오한, 발열, 객담등의 증세가 있어 폐농양이라는 진단하에 항생제등으로 치료받았으나 효과가 없어 수술을 받기 위해 본병원 흉부의과에 入院했다.

이학적 소견상 좌측 전흉벽하부에서 호흡음이 감소된 외에 특별한 異常을 發見할 수 없었고 혈액학적 검사소견은 혈침이 25/23mm/hr.로 增加된 외에 特別한 所見을 볼 수 없었고, 가래검사로도 Aerobacter aerogenosa 외의 다른 균을 검출할 수 없었다.

흉부단순 촬영상 약 6cm 직경의 낭종이 좌하측 肺野에서 나타났고 좌측늑막이 약간 비후되어 있었다.

기관지경 및 기관조영상 아무 이상이 없었고 단층촬영 상으로는 좌하측에 다발성 폐낭종을 발견할 수 있었다.

환자는 다발성 폐낭종이란 진단하에 수술을 받았는데 수술소견은 Inferior lingular segment에 4×4cm 정도의 cyst 한개 anteromedial basal segment에도 같은 크기의 낭종이 존재하는 것을 보았다. 수술은 Left lingular segmentectomy를 실시하고 anteromedial basal segment의 낭종은 절개후 다발적으로 봉합하였다. 병리조직학으로 그 낭종은 그 내벽에 trabeculation 된 4×4×2.5cm 정도의 낭종으로 정상 폐조직을 압박,

collapse시키고 있었고 조직학적으로는 respiratory epithelium으로 덮인 cyst로 주위 폐조직에는 focal organizing and cholesterol pneumonitis의 소견을 보였다. 환자는 합병증없이 술전 증세의 완전한 소실등 만족할만한 술후 경과를 밟고 술후 17일에 퇴원했다.

### 증 례 3

33세된 남자로 약 10년전부터 경미한 정도의 기침이 있었고 흉부 X-ray 검사상 우측폐야의 중앙부에 둥근 hazy density가 나타나서 폐결핵 및 항생제 치료를 불규칙적으로 받아왔으나 특기할 만한 증세나 방사선학적 소견의 호전이나 악화가 없었다. 입원 약 20일 전부터 기침, 발열등의 증세가 再發하여 다시 흉부 X-ray 촬영결과 음영의 악화와 air-fluid level이 發見되어 본 병원 흉부의과에 入院하였다.

혈액학적 검사상 상대적 임파구 증대(relative Lymphocytosis)가 47% 정도로 發見된 이외에 혈액의 化學的 검사, 대소변검사 결과 모두 정상이었다. 기관지경 검사로는 우하엽의 superior segment가 기관지 외부의 어떤 종양에 의해 外側(lateral)으로 밀려 있는 듯한 소견을 보였고 기관지조영술로 우하엽의 기관지가 조양성 음영으로 인해 심하게 전방으로 밀려 있었고, 우하엽 superior segment에는 조영제가 잘 filling되지 않았다.

전신마취하에 개흉한 結果 약 10×10cm 정도의 球型의 cystic mass가 major fissure 사이 후방에 위치하고 있었는데 후방으로는 중앙부 식도와 連結되어 있었고 carina부위 및 중엽의 lateral segment, 상엽의 posterior segment, 하엽의 superior segment와 유착되어 있었다. 낭종은 유액상 액체를 함유하고 있었으며 내면은 평평했고 확장된 bronchus에 의해서 폐조직-낭종간의 연결(Interpulmonary-cystic communication)이 있었다. 병리조직학적으로는 내면이 두터운 stratified squamous epithelium(편평상피)으로 形成되어 있었고 外層은 fibromuscular tissue로 형성되어 있는 기관지성 낭종으로 판명되었다.

### 증 례 4

5세된 남자로 咳嗽(특히 야간에 심한)를 주소로 하여 본 병원 흉부의과에 입원했다. 출생후 6개월부터 기관지천식 및 폐결핵이란 진단으로 대증요법 및 항결핵제를 투여했으나 증세의 별다른 호전이 없었다.

이학적 소견으로는 흉부에서 좌측 폐호흡음을 청진할 수 없었고 심음에는 이상이 없었다. 임상병리검사로도 혈액학적, 생리학적으로 모두 정상이었고 방사선검사로서 chest P-A 상 좌폐 전역에 혈관음영의 감소와 좌측 폐문에 위치한 成人拇指頭大, 橢圓形상을 볼 수 있었고

과측방 촬영으로 종격동 상부 및 후부에 놓여진 음영을 볼 수 있었다. 肺 Scanning 上으로는 좌측 전 폐에서 전혀 Perfusion 을 볼 수 없었다. 술전 기관지경 검사로는 우측기관지는 정상이었으나 좌측 기관지는 기관 분지부 직하부위에서 돌출부가 있었으며 기관지 내강이 좁아져 있었고 돌출점막은 염증상을 표시했다. 후부종격동종양이란 진단으로 수술했는데 대동맥궁 직하부위에서 낭종을 발견했고 이것은 좌측기관지 좌폐동맥을 압박하고 있었다. 낭종의 根部는 기관 분지부위 상방 2.5cm 내경 3cm 떨어진 기관 측후부에 있었고 폐와의 유착은 없었고 기관과의 연관도 없었다. 수술은 낭종을 박리적출함으로써 끝마쳤다.

병리학적 소견으로 4×5×3cm 의 단층성 낭종이며 그 내부에는 유백색의 jelly 같은 액체가 50ml 가량 있었다. 조직학적 소견으로는 ciliated pseudo stratified epithelium(纖毛上皮細胞)로 되어있고 상피 하에서 평활근 및 점액선을 관찰하여 기관지낭종이란 확진을 얻었다. 환자는 술후 2주에 경쾌 퇴원했다.

### 고 안

기관지성 낭종은 Tracheal Premordium 의 비정상적 branching 으로 인해 形成된다.<sup>6,7)</sup> 즉 태생학적으로 Primary Lung bud 가 Primitive foregut 에서 分離될 때 main pulmonary branch 에서 유리된 작은 세포군 (small cell nest)에서 發生하게 된다. 이런 理由로 선천성 기관지성 낭종은 분비능력 있는 상피(secretory epithelium)으로 쌓여지게 된다. 따라서 이들 낭종은 기관지와 연결 유무 및 그 세포자체의 분비 능력에 따라 액체로 차 있는 수도 있고 공기로 차있는 수도 있게 된다.

그 발생 빈도를 보면 과거에는 비교적 드문 질환으로 알려졌으나 최근 흉부 질환의 진단 방법 및 치료법의 發達로 인해 그 빈도가 증가하는 경향을 보인다 한다.<sup>1)</sup> Eckel<sup>1)</sup> 등은 74例의 종격동 종양중 4例의 기관지성 낭종을 관찰했고, Sabiston<sup>9)</sup> 등은 101例의 종격동 종양 환자에서 5例의 기관지성 낭종을 보았다. 본 서울대학병원에서 最近 집계한 종격동 종양 환자 59例중 선천성 기관지성 낭종 환자는 4例가 있었다. 호발 부위를 보면 Rogers<sup>10)</sup> 등은 약 50%에서 종격동 후부(Posterior mediastinum)에 낭종이 있었다고, Sabiston<sup>11, 12)</sup> 등에 의하면 대부분의 낭종이 기관지 분지부 후면에서 發生한다고 했다. Maier<sup>7)</sup> 는 기관지성 낭종을 paratracheal group, carinal group, hilar group 및 esophageal group 등 4 group 으로 나누었는데 대부분의 예가 hilar

group 에 속한다 한다.<sup>11)</sup>

병리조직학적으로 기관지성 낭종은 등근 형태의 얇은 벽을 가진 낭종으로 대개 2~10cm 의 크기를 갖는다. 일반적으로 단일한 cavity 를 形成하지만 드물게는 다발성으로 loculation 을 보일 때도 있다. 대부분의 예에서 정도의 차이는 있으나 무색 무취의 점액성 액체를 함유하는 일이 많고<sup>8)</sup> 조직학적으로는 거의 모든 예에서 Pseudostratified ciliated columnar epithelium 으로 덮여 있는데<sup>9, 10)</sup> 부분적으로는 squamous metaplasia<sup>10)</sup> 를 일으키는 일도 있고 드물게는 특히 식도내에서 發見되는 기관지성 낭종은 squamous epithelium 으로 덮여 있는 일도 있다. 일반적으로 임상적 증상이 없이 경과하는 수도 있지만<sup>12)</sup> 소아에서는 심한 기관지 압박 증세를 나타낼 수 있고<sup>11, 12)</sup> Ringert<sup>13)</sup> 는 환자의 42%에서 증상이 없었다 했고 Rogers<sup>10)</sup> 는 81%에서 증세가 있었다고 했다. 一般的으로 낭종과 기관지와 의 교통이 없으면 대개의 환자는 별 증세가 없고, 있으면 환자는 항상 증세가 있다. 단 기관지와 낭종의 교통이없더라도 낭종의 크기가 크면 주 기관지를 압박해서 2차적 증세를 초래할 수 있고, 기관지와 의 교통이 있으면 기침, 발열, 가래, 혈담 등의 증세를 나타낼 수 있고 2次的으로 폐농양 및 기관지 확장등을 초래할 수 있다. 특히 신생아 및 영아기에 있어서는 기관지와 의 連結부위의 Ball valve mechanism 으로 air-trapping, cyst 의 팽대, 주위 폐 조직 압박으로 심한 호흡곤란과 청색증등을 초래하여 응급수술의 대상이 될 수도 있다고 한다.<sup>10, 14, 15)</sup>

진단은 수술전에 항상 가능한 것은 아니지만 방사선 사진상에 경계가 분명한 등근 음영이 나타날 때 여러 방법으로 기라의 종격동 종양과 감별함으로써 가능할 수도 있으나 확진을 하려면 조직학적 검사가 필요하다.

치료는 증세가 있는 경우는 물론, 증세가 없는 경우라도 최근 개흉술이 안전히 시행될 수 있고 무엇보다 감염의 위험성, 낭종의 크기가 증가함으로써 생길 수 있는 주위 종격동 조직 및 폐 조직의 압박의 가능성 및 악성화의 가능성을 고려할 때, 원칙적으로 완전 切除해야 된다.<sup>11)</sup>

### 결 론

서울대학병원 흉부외과에서 관찰된 4例의 선천성 기관지성 낭종 환자의 제 소견을 보고하고 문헌을 고찰하였다.

### REFERENCES

1) Eckel: *Treatment of Cancer and Allied Disease.*

- Volume V. Second Edition. p.78-479.
- 2) Blades, B. : *Medistinal Tumors. Ann. Surg.*, 123;749, 1946.
  - 3) Sabiston, D. C. : *Medistinal tumors. Ann. Surg.*, 136;777, 1952.
  - 4) 서경필, 하계식, 주동운, 이영균 : 기관지성 낭종(1례보고), 대한 흉부 외과 학회지 3;17, 1970.
  - 5) 유명용, 박인호 : 선천성 기관지성 낭종의 1례, 대한 외과 학회 잡지 9;537, 1967.
  - 6) Laipply, T. C. : *Cysts and cystic tumors of mediastium. Arch. Path.*, 39;340, 1945.
  - 7) Maier, H. C. : *Bronchogenic Cysts of Mediastinum. Ann. Surg.*, 127;476, 1948.
  - 8) Webb, C. : *Medistinal Cysts. Arch. Surg.*, 66; 801, 1953.
  - 9) Schlumberger's *Atlas of Tumor Pathology Cited from 11).*
  - 10) Rogers, L. F. & Osmer, J. C. ; *Bronchogenic Cysts. Amer. J. Roentgenol.*, 91;273, 1964.
  - 11) Gibbon, J. H. : *Surgery of the Chest, W. B. Saunder's Company, 1969.*
  - 12) Spain, D. M. : *Diagnosis and Treatment of Tumors of the Chest. Grumme and Stratton, New York, 1960.*
  - 13) Ringertx. N. & Lidholm. S. O. : *Mediastinal tumors and Cysts. J. Thoracic Surg.*, 31;458, 1956.
  - 14) Minnis, J. F. Jr : *Congenital Cystic Disease of the Lung in Infancy. J. Thorac. Cardiovasc. Surg.*, 43;262, 1962.
  - 15) Herrmann, J. W., Jewett. T. C. Jr. and Galletti, G. : *Bronchogenic Cysts in Infancy and Children J. Thorac. Surg.*, 37;244, 1959.

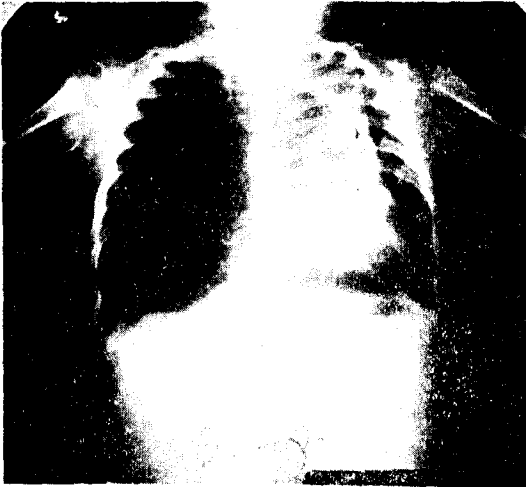

Fig. 1. Case 1. Preoperative

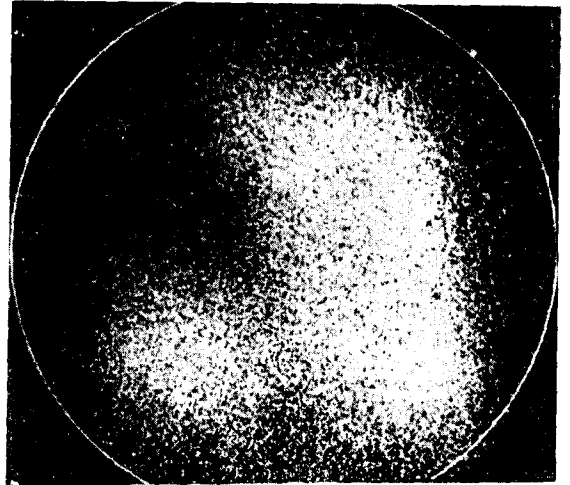


Fig. 2. Case 1. Preoperative

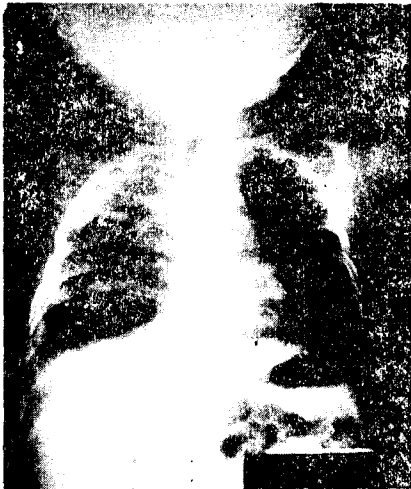

Fig. 3. Case 1. Postoperative

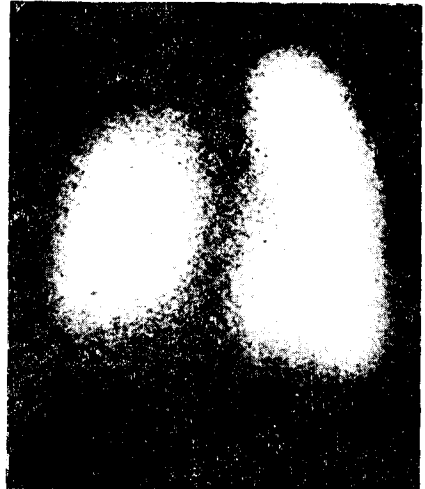


Fig. 4. Case 1. Postoperative




Fig. 5. Case 1

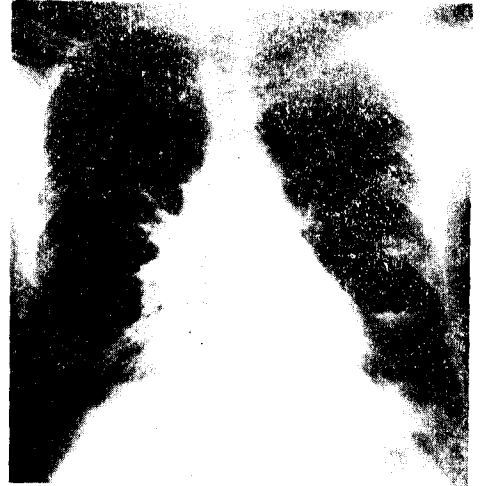

Fig. 6. Case 2. Preoperative



Fig. 7. Case 3. Preoperative

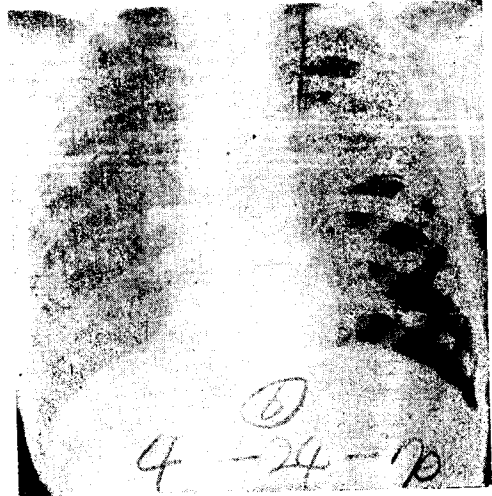


Fig. 8. Case 4. Preoperative

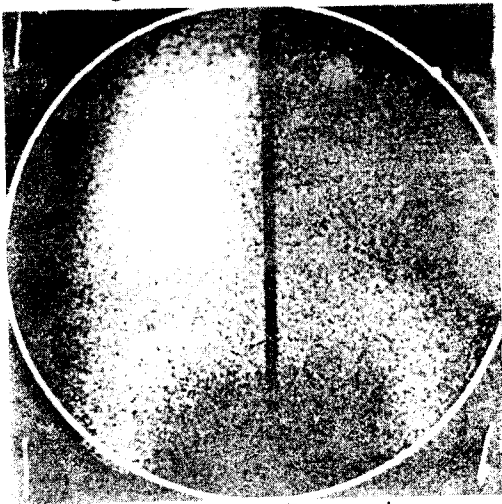


Fig. 9. Case 4. Preoperative

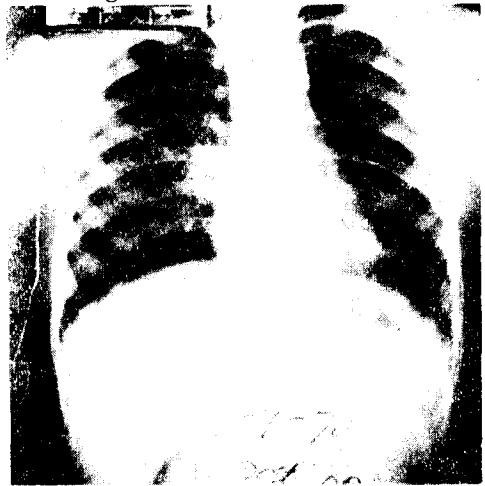


Fig. 10. Case 4. Postoperative

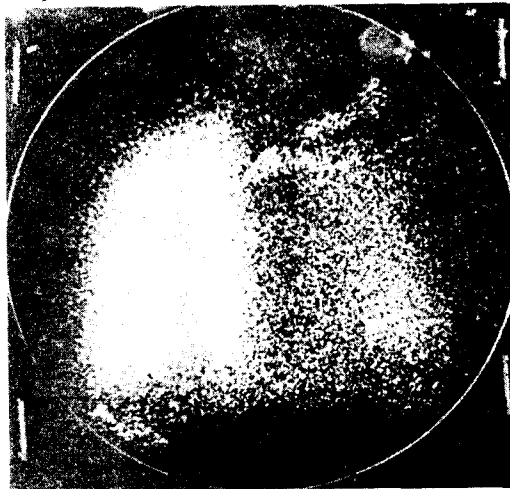


Fig. 11. Case 4. Postoperative