

心臟貫通刺傷의 應急手術 治驗 3例*

金 共 秀·池 幸 玉·金 近 鎬**

=Abstract=

Penetrating Wound of the Heart (A Report of Three Cases)

Kong Soo Kim, M. D., Heng Ok Jee, M. D., Kun Ho Kim, M. D.

Three patients who sustained penetrating stab wound of the heart have been treated successfully by emergency thoracotomy in the Department of Thoracic Surgery, Chonnam University Hospital.

There were two knife and one glass wound. The location of the injury were all on the right ventricle, but in one patient, it was penetrated to ventricular septum.

All patients were in shock with a systolic pressure under 60 mmHg when admitted to the emergency room. In one of the three patients, blood pressure was not detectable and subsequently cardiac arrest.

Two patients required immediate thoracotomy because of intrathoracic hemorrhage and increased pericardial tamponade and the other one required prompt thoracotomy because of sudden onset of cardiac arrest. There were no death postoperatively.

Two patients are living without any complication in 4½ years and 4 weeks after operation. One who had penetrating wound to ventricular septum, turned to cardiac decompensation, but he is living now in 4½ years after operation.

Exploratory thoracotomy should be performed immediately in all the patients in whom a penetrating wound of the heart or pericardial tamponade following a penetrating wound of the chest wall is suspected.

緒 論

心臟外傷은 短時間內的 大出血로 運搬途中에 死亡하는 境遇가 많기 때문에 臨床에서 心外傷을 手術할수 있는 機會는 드문일이다.

Sugg et al¹⁾은 459例의 集計에서 運搬途中에 死亡한 것이 373例(81%)여서 86例(19%)만이 病院에 到着한 生存者로서 治療를 받았다. 其外에도 Beall et al²⁾과 Cooley et al³⁾은 60% Boyed와 Strieder⁴⁾는 62%, Blacklock와 Ravitch⁵⁾, Issacs⁶⁾ 등은 約 80%가 된다고 報告하였다.

Rehn⁷⁾氏가 1897년에 처음으로 右心室의 出血傷을 縫合閉鎖시키는데에 成功한 以來로 많은 사람들이 手術에 成功하였다. 1920년에 Tuffier⁸⁾가 305例를 集計하고 手術成功率이 50.4%이며 外科의 手術이 根本治療法이 된다고 말하였다. 그러나 心外傷은 血心囊으로 因한 Pericardial tamponade를 招來하는 事例가 많기때문에 姑息的 治療方法인 心囊穿刺 輸血 輸液供給이 많이 使用되어 왔던것이다.

Sugg et al¹⁾은 大體의으로 心囊穿刺 輸血 輸液을 注入하면서 觀察하고 Pericardial tamponade가 再發하면 穿刺를 反復하는 心囊穿刺를 治療原則으로 使用하던 從來의 治療方法을 1961年 1月부터는 積極的인 早期開胸을 實施하는 外科의 手術을 治療原則으로 變更하고서 兩群을 比較檢討한 結果 心刺傷의 死亡率은 36%에서 5%로 心銃傷의 死亡率은 38%에서 24%로 減少하였으므로 이 成績을 基礎로 氏들은 心貫通傷은 早期開胸으로 手

* 本論文의 要旨는 1971年 5月 胸部外科學會 學術大會에 發表하였음.

** 全南大學校 醫科大學 胸部外科學教室(主任 金近鎬 教授)

** Department of Thoracic Surgery, Medical School, Chonnam National University. (Director Prof. Kun Ho Kim, M. D.)

術하는 治療方法이 가장 効果的인 治療法이라고 말하였다.

著者は 칼에 의한 刺傷 2例와 유리조각에 의한 刺傷 1例 合計 3例를 早期開胸으로 施術함으로써 救命할 수가 있었고 2例는 術後 4年 5個月, 1例는 術後 6週가 되는 遠隔成績을 觀察할 수가 있었으므로 文獻的考察과 더불어 發表하는 바이다.

症 例

症 例 1: 19歲 青年이며 칼에 의한 左側胸部刺傷을 받고 30분만에 應急室로 운반되어 왔다. 刺傷의 位置는 左胸前面의 第2肋間이며 肋軟骨結合部에 가까운곳이고 길이는 約2.5cm 後下行方向으로 刺入되어 있다. 顏色은 蒼白하고 疼痛과 呼吸困難으로 呻吟하며 vital signs는 血壓 70/40, 脈搏 120/分, 呼吸 30/分, 體溫 36°5'C로 shock 狀態였다. 즉시로 酸素呼吸을 시키고 下肢靜脈에 cutdown을 施術하고 輸血 輸液을 供給하면서 胸部 X-ray 촬영後 手術室로 운반하였다.

胸部 X-ray는 左側胸部全般에 陰影이 있어서 肺野는 보이지않고 縱隔洞 橫隔膜의 限界도 不分明하였고 氣胸도 確實치않았다. 縱隔洞은 若干 右側으로 移動된 位置를 나타내었다. 胸部 X-ray 所見, vital signs 으로 미루어서 심한 血胸은 確實하나 或時 血心囊과 Pericardial tamponade까지는 推測하였으나 貫通性心刺傷까지는 豫測하지 못하였으나 이것은 開胸後에 確認되었다.

手術所見: 氣管插管 全身麻酔下에 第4肋間의 前側切開로 開胸하니 胸內에는 血液이 充滿하고 肺는 乾이 虛脫狀態이다. 心囊에 約 1.5cm 길이의 刺傷口가 開放되어 있었고 心搏週期에 一致하여 血液이 噴出하고 있었다. 心囊刺傷口로 下部로 延長切開하였더니 心囊內에도 血液이 있었고 刺傷口 右心室까지 貫通하여있음을 確認하였다. 即時 指端으로 止血하면서 두마늘縫合으로 閉鎖하면서 輸血하였더니 血壓도 120/80으로 上昇固定되었고 心搏動도 規則的이며 充實하여졌다. 刺傷의 길이는 約 1.5cm 이고 位置는 右心室出口의 錐體部(infundibular portion)이며 錐體部正中線과 右冠狀動脈의 Ramus descendens anterior의 中間部였으며 肉眼的으로 脈管은 睇한곳이었다. 心囊內를 洗滌한후 心囊開窓을 남기고 切開部를 縫合하였다. 이刺傷은 左肺上葉의 anterior segment의 邊緣을 貫通하고서 右心室에 到達하였다. 肺刺傷도 縫合閉鎖하였다. 그리고 第2肋間의 刺傷口는 debridement後 縫合하였다. 胸內를 整頓하고 chest drain 挿入後 開胸을 閉鎖하였다.

本刺傷은 左第2肋間의 肋軟骨結合部로부터 斜線으로

刺入하여서 肺通하고 心囊과 右心室壁까지 貫通한 刺傷이다. 따라서 銳은 角度를 이루면서 下行斜線方向으로 心室에 刺入하였기 때문에 心囊刺傷口와 心室刺傷口가 一致하지 않아서 心囊이 心刺傷口를 덮어주는 結果가 되어서 어느程度 止血에 도움을 주었다고 생각한다.

術後經過: 術後는 正常範圍內的 vital sign을 維持하였다. 合併症없이 順調로운 經過로 治癒하였으며 退院當時 心電圖上에도 큰 變化가 없었다. 現在 4年半이 經過하였으나 後遺症없이 健康하다.

症 例 2: 34歲 男子이며 칼로 左側胸部에 刺傷을 받고 約 30분만에 應急室로 운반되어왔다. 體軀는 健壯하고 營養狀態도 良好하였으나 蒼白하고 疼痛과 呼吸困難으로 苦痛이 심하였고 精神도 희미하였고 脈搏은 股動脈에서 觸知되어서 134/分, 呼吸 33/分, 體溫 36°C, 血壓은 測定不能인 심한 shock 狀態였다. 即時로 酸素呼吸을 시키면서 cutdown을 施術하고 輸血 輸液을 供給하면서 胸部 X-ray 촬영후 手術室로 운반하고 또 하나의 cutdown을 設置하였다.

胸部 X-ray는 左側胸部全般에 陰影이 있었고 縱隔洞 橫隔膜의 限界는 不分明하고 氣胸은 없었다. 刺傷이 左胸部의 第4肋間의 肋軟骨部라는 것과 X-ray所見, vital sign 等은 綜合하여 血胸 血心囊 Pericardial tamponade 그리고 心刺傷도 可能하다는 推測으로 應急手術을 計劃하였다. 輸血과 輸液을 注入하니 血壓은 收縮期 90mm Hg로 一時測定되다가 다시 惡化되더니 心停止가 發生하였다. 모든것을 省略하고 即時 第4肋間切開로 開胸하였다. 左胸內에는 胸液이 充滿하여있었다. 約 3cm 길이로 切開된 心囊刺傷口를 延長切開하였더니 本刺傷은 右心室壁까지 貫通하였으므로 于先 止血의 目的으로 左第2,3指를 刺傷口에 挿入하고 輸血은 pumping할 것을 부탁하고 massage를 始作하면서 強心劑도 注射하였다. 約 10分間の massage로 心停止는 蘇生하고 輸血量이 增加함에 따라서 心搏動은 더욱 好轉하였다. 兩指가 挿入되어있는 刺傷口는 다섯針 縫合으로 閉鎖할 수가 있었다. 心搏動도 規則的이고 어느程度 充實하게 되자 患者도 움직이기 始作함으로써 比로서 徐徐히 麻酔를 進行시켰다. 脈搏은 100 以上으로 빠르나 血壓은 shock를 벗어났다.

右心室刺傷口는 길이 約 3cm이며 右心室 上下中間部이며 錐體部正中線에서 右冠狀動脈의 Ramus descendence anterior 側에 偏在하여있으나 肉眼的으로 動脈分枝는 睇한곳에 있었다. 心搏動이 確實하고 充實한 것을 確認한다음 胸內를 整頓하고 chest drain을 挿入하고 開胸을 閉鎖하였다. 肺損傷은 없었다.

術後經過: 術後 vital sign 이 불안한 狀態임으로 Digitalization 을 始作하였으며 第3~4肋間의 胸骨左緣에서 收縮期雜音を 聽取하고 비로서 本刺傷이 右心室壁뿐만 아니라 心室中隔까지 貫通하였다는것을 알 수가 있었다. 第2日에는 靜脈壓이 98cm/H₂O 이며 vital sign도 불안정한 狀態였으나 第5日에는 好轉하였으며 chest drain도 拔去하였다. 手術傷處는 感染되어서 排膿이 있었으나 第9日에는 拔絲하였다. 其後 全身狀態도 好轉하여서 4週만에 外傷性心室中隔缺損을 手術받기 위하여 서울로 갈것을 권유했으나 患者의 經濟事情이 不可能하였다. 術後 約5週부터 肝肥大 腹水가 常存하여졌으며 化膿한 手術傷處는 거의 治癒되어갔다.

胸部 X-ray 는 5週부터 兩側肺에 肺을血이 나타났고 心肥大도 상당하였다. 8週에는 心電圖上 Sinus tachycardia, 右心肥大像 心筋貧血像等이 나타나서 心代償機能不全이 始作하였다는것을 알 수 있었다.

患者는 術後 4個月만에 歸家하였는데 歸家後에 狀態가 더욱惡化하여 重態에 이르러서 某病院에서 酸素呼吸 Digitalis, 利尿劑 強心劑等으로 治療하였던바 步行으로 退院할 수가 있었고 其後로는 間間이 Digitalis 와 利尿劑를 使用하기는하나 그런대로 術後 4年 5個月이 되는 現在까지 生存하고 있다.

本症例은 右心室刺傷이 心室中隔까지 貫通하여서 所謂 外傷性心室中隔缺損까지 發生시킨例이나 受傷後 30分이라는 극히 짧은 時間內에 운반되어왔기때문에 超應急開胸으로 心停止에 대한 massage 와 刺傷을 縫合閉鎖함으로서 生命을 救出할 수가 없기는 하였으나 外傷性心室中隔缺損은 比較的 빠른速度로 右心을 惡化시켜서 代償機能不全으로 발전하게 되었다. 이 心臟代償機能不全은 한때는 거의 可望이 없는 狀態에까지 到達하였다가 다시 어느程度로 好轉하여서 命脈을 維持하면서 4年 5個月까지 生存하고 있는 稀貴한 經過를 취하고 있다.

그렇게 될수있었던 理由는 다음과 같이 生覺할 수가 있다고 본다.

貫通傷으로 切開된 心室中隔은 新鮮한 傷處이니 其傷處가 治癒過程에 들어가서 肉芽組織으로 덮이고 肉芽組織의 線維化 器質化가 이루어지면 癥痕組織의 攣縮이 있을 것이라는것은 自명한 일이다. 이 癥痕組織의 攣縮이 높은 壓力으로 噴出되는 短絡血流때문에 中隔缺損孔을 完全히 閉鎖할 수는 없으며 어느程度 缺損孔의 面積을 縮小시킬 수가 있을 것이라는 可能性은 豫測할 수가 있다고 生覺한다.

本症例의 經過中에 最惡의 狀態까지 進行的으로 惡化하였음에도 不拘하고 其心代償機能不全의 致命的인 狀

態를 벗어나서 生命을 保存할 수가 있었다는것은 위에서 豫測한 缺損孔의 縮小로서 短絡血량이 若干씩 減少하여진 것과 心代償機能不全의 最惡의 狀態를 벗어난 것과 時間的으로 一致되는 時點에 到達하였을 때라고 生覺한다. 即 心代償機能이 漸次로 弱화하여가는 것과 心室中隔缺損孔이 治癒하면서 短絡血량이 점차로 減少하여진 것과의 時間的關係이다. 心筋이 代償機能을 維持할 수 있는 最終點에 到達하기 直前에 短絡血량의 減少가 其狀態의 心筋에 致命的인 負擔을 주지않을程度에 이르렀다고 解釋하고싶다.

症例 3: 34歲 農夫이며 左側胸部에 負傷당하고 約 5時間만에 應急室로 운반되어왔다. 傷處는 第4肋間의 左側胸骨緣에 位置하고 유리조각에 依한 것이었음으로 不規則한 形態이며 길이는 約 3cm 이고 若干씩 出血하고 있었다.

顔面은 蒼白貧血像이고 疼痛과 呼吸困難으로 苦痛하였으며 精神도 흐려있었다. 聽診上 心音은 대단히 弱하고 血壓 60/0 脈搏 100/分 呼吸 25/分 體溫 35°5'C 로 shock 狀態였다. 即時로 酸素呼吸시키고 下肢靜脈에 cutdown을 設置하고 輸血輸液을 供給하면서 胸部 X-ray 촬영後 手術室로 운반하였다.

胸部 X-ray 는 左右肺野는 鮮明하고 縱隔洞擴大 肋膜腔液體貯溜等은 있고 心陰影의 擴大가 證明되었다. vital sign 과 physical sign을 綜合하여 血心囊으로 因한 pericardial tamponade 로 推測하고 心囊穿刺를 劍狀突起下緣에서 進시켰던바 血液吸出은 없고 다만 黑褐色의 血餅조각이 若干 吸出되었을 뿐임으로 Pericardial tamponade 를 好轉시킬 수는 없었다. 그러나 出血後 時間이 經過되어서 凝固된 血液이 心囊內에 있다는 것은 알 수 있었다. 靜脈壓은 15cmH₂O 였고 手術直前의 血液像은 白血球 2,750, 赤血球 394萬, Hb 11.5g/dl, Ht 37%였다.

手術所見: 氣管插管 全身麻醉下에 左第5肋間切開로 開胸하였다. 左肺는 全部 四方胸壁에 癒着되어 있었다. 그리고 이 陳舊性癒着의 線維化組織間隙에 出血한 血液이 스며들어가서 血凝塊 或은 血腫같은 模樣을 나타내고 있었는데 이런 現象이 縱隔洞과 肺사이와 橫膈膜과 肺사이에만 있고 肺外側面에는 없었다. 그리고 心囊을 둘러싸고 있는 縱隔洞에도 같은 形態로 出血되어 있었다.

이러한 局所所見때문에 상당한 出血이 있음에도 不拘하고 胸部 X-ray 에서 鮮明한 肺野를 나타냈고 또 이런 癒着이 있었더라도 出血은 더 많았을것이며 血胸을 形成하였을것이라고 生覺한다.

肋間切開는 胸骨緣까지 加하고 心囊은 傷口를 中心으

로 開放하였더니 心臟은 前方으로 突出하면서 右心室壁에서 유리조각이 솟아올라왔고 그것을 除去한 구멍에서 피가 噴出하였다. 即時 指端으로 壓迫止血하면서 縫合閉鎖하였다. 그러나 心臟은 더욱 前方으로 突出하면서 心停止가 發生하였다. 心 massage를 실시하면서 心後面 心囊內에 있었던 凝血 約 300c.c.를 除去하였더니 前方으로 突出하였던 心臟이 本位置로 돌아가면서 心停止도 蘇生하였다. 그러는中 또하나의 유리조각이 먼저 구멍에서 約 2cm 떨어진 옆에 박혀있는 것이 發見되었

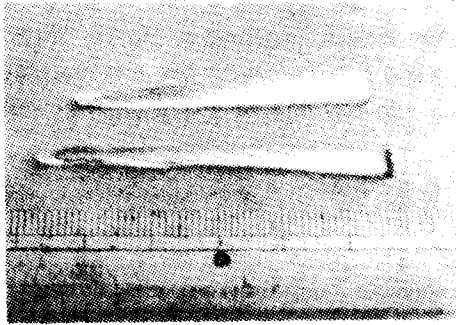


Fig. 1. 症例 3에서 右心室에 박혔던 유리조각 2個. 右心室壁 두군데에 박혀있었으며 各各 뽑아내고 縫合閉鎖하였다.

다. 이것도 같은 方法으로 除去 縫合閉鎖하였다. 其間 상당한 出血이 있었으나 pumping 輸血로 補充하였다. 刺傷은 右心室의 錐體部正中線에서 左右에 位置하였으나 各各 0.7cm 길이였고 左右冠狀動脈分枝를 避한곳에 있었으며 縫합도 脈管損傷이 없도록 注意하였다. 心搏動이 規則的이며 充實한것을 確認하고 心囊洗滌, 心囊開窓을 남기고 閉鎖하였다. 胸內를 整頓하고 chest drain 挿入後 開胸도 閉鎖하였다.

本 症例는 第4肋間의 胸骨左緣에서 正面으로 유리조각 2個가 右心室壁을 貫通하고 부러졌으며 부러진 유리조각은 心囊에 걸려서 빠질수가 없게되어서 유리조각이 박힌체로 운반되어왔다. 受傷後 5時間이 消費되어도 生命을 保存할 수가 있었던 理由는 첫째 유리조각이 박혀 있었기 때문에 그 自體가 止血作用이 있었고, 둘째 左側肺가 全般的으로 癒着되 있었기 때문에 出血血液이 流出할수있는 空腔이 없었다는 것이 出血을 抑制하는 作用이 있었다고 生覺한다.

術後經過: 術後는 正常範圍內의 安定된 vital sign으로 順調로운 經過를 經하였고 X-ray上 術前의 心陰影擴大도 正常크기로 돌아왔고 聽診 心音圖 心電圖上에도 큰 變化없이 3週만에 退院하였고 術後 6週가 되는 現在 異常없이 지내고 있다.

Table 1. Analysis of the Patients

Case	Age	Sex	Time on Arrival	Mode of Injury	X-ray	Blood Pressure	Location of Injury	Surgical Procedure	Results
1.	19	M	30M.	Stab, knife	Tension Hemoshorax	70/40	2. ICS, RV 1.5cm	Primary suture	Survived 4½ Y. no complication
2.	34	M	30M.	Stab, knife	Tension Hemothorax	0	3. ICS, RV VS 3cm,	Cardiac massage, Primary suture	Survived 4½ Y. Cardiac decompensation
3.	34	M	5H.	Stab, glass	Cardiomegaly, Lung clear	65/0	4. ICS, RV 2 place 0.5cm each	Removal glass, Massage, Suture	Survived 3 W. no complication

考 察

心臟의 外傷은 運搬途中에 死亡하는 境遇가 大部分이기 때문에 外科에서 心外傷을 手術할수있는 機會는 대단히 드문 일이다. 心外傷患者가 病院에 運搬되기까지의 死亡率은 Sugg et al¹⁾ 81%, Beall et al²⁾과 Cooley et al³⁾ 60%, Boyd and Strieder⁴⁾ 62%, Blalock and Ravitch⁵⁾와 Issacs⁶⁾ 80% 等 絶對로 높은 率을 나타내고 있다.

著者의 手術例를 綜合하면 Tab. 1과 같다. 症例 1, 2는 受傷後 30分만에 症例 3.은 受傷後 5時間만에 운반되어왔다.

X-ray上 症例 1, 2.는 左側胸部全部에 陰影이 있었고 縱隔洞이 若干 反對側으로 移動되어있는 緊張性血胸을 나타냈으나 症例 3은 肺野는 鮮明하고 心陰影擴大가 證明되었다. 血壓은 症例 2.는 測定不能이고 모두 심각한 Shock 狀態였다. 心停止는 症例 2.는 開胸前에 發生하여서 麻酔도 省略한 超應急開胸과 心 massage로 蘇生

시켰고 症例 3.은 手術途中에 心停止가 發生하였으나 心 massage 로 蘇生시켰다. 刺傷의 位置는 모두 右心室이었으나 症例 2.는 心室中隔까지 貫通하여서 外傷性 心室中隔缺損을 남겼다. 症例 1.3.은 後遺症없이 治癒되어서 自業에 從事하고 있으나 症例 2.는 外傷性 心室中隔缺損때문에 心代償機能不全이 發生하여서 活動은 못한채 4年 5個月 現在까지 生存하고 있다.

以上 3例가 過去 10年間に 病院에 운반되어온 生存者로서 早期開胸으로 手術한것이며 手術死亡者는 없다.

以上 3例에서 生命을 救出할 수가 있었다는것은 症例 1.2.에서는 受傷後 30分이라는 短時間內에 病院에 운반되었다는 것이 絶對的인 要素라고 生覺한다. 特히 開胸前에 心停止가 發生한 症例2에서는 더욱 그러하다고 믿는다. 그러나 症例3.에서는 受傷後 5時間이 경과하였는데 이경우는 右心室에 박힌 2個의 유리조각이 心室壁에 박힌 狀態로 운반되었으므로 유리조각이 止血作用을 하고있었다는것이 死亡을 免할수 있었던 要素가 되었다고 生覺한다.

著者의 3例 全部가 右心室刺傷이다. Sugg et al¹⁾의 集計에서는 死亡者 生存者를 合쳐서 右心室損傷이 212名이고 左心室損傷이 130名으로 右心室이 많은 理由는 右心室이 心臟正面의 大部分을 차지하기 때문이라고 말하였다.

現在에는 운반途中에 死亡하지만 않으면 治療成功率이 높아지고 있는것은 사실이다. 治療를 成功시키려면 가장 重要한것이 早期診斷으로 빨리 適切한處置를 加한다는 것이 絶對로 必要하다. 그런데 Pericardial tamponade 나 心貫通傷의 診斷이 항상 容易한 것은 아니다. 著者의 經驗例를 보아도 症例 1.은 緊張性血胸, 血壓 70/40, 칼에 依한 刺傷部位가 높은 左第2肋間라는 點으로 미루어서 心貫通傷은 미처 生覺치못하고 大出血을 生覺하였으나 開胸後에 右心室貫通傷임을 確認할 수가 있었다. 症例 2.에서는 緊張性血胸, 血壓는 測定不能이고 刺傷部位가 左第3肋間이어서 心貫通傷을 推測하였으나 心停止가 開胸을 促進하였으며 開胸後에 貫通傷이 確認되었다.

그러나 外傷性 心室中 缺損은 手術中에도 알수가 없었고 手術後에 發見하였던것이다. 症例3.에서는 刺傷部位가 左第4肋間的 胸骨左緣이고 心肥大 血壓 65/0인므로 血心囊까지를 診斷되었으나 유리조각이 右心室 2個處에 박혀있었다는 事實은 開胸後에 發見하였다. 이러한 實例를 通하여 確實한 診斷이 困難하다는것을 알 수 있다. 그리고 早期開胸의 必要性을 立證하여주는 것이 된다.

心外傷에는 急性 Pericardial tamponade가 同伴하는데 急性時期는 Pericardial tamponade의 症狀이 表面에 나타나고 心外傷의 症狀은 이것에 가리워서 心外傷을 確實히 알기는 困難하다. 더구나 胸部外傷에서 心外傷이 없는 Pericardial tamponade를 鑑別하기는 至難한 일이다. 큰 心外傷에서 心停止가 發生하였던가 或은 胸內大出血이 證明되었을때는 더말할나위도없이 早期開胸의 適應이 되지만 그렇지않은 境遇에는 心囊穿刺를 實施하면서 觀察할것인지 早期開胸할 것인지의 如否를 確定짓는 限界는 不明確하다.

心外傷의 診斷에는 心囊穿刺가 도움이 되는 方法이라는것은 여러 學者들이 意見을 같이하고 있다. 그러나 Sugg et al¹⁾의 集計에서 보면 心囊穿刺를 實施한 것이 39名인데 그中 9名(23%)은 術中에 心囊속에 100~650 c.c.의 血液이 貯溜하여있는것을 發見하였음에도 不拘하고 心囊穿刺時에 血液을 吸出할수가 없었다. 氏들은 이러한 成績을 基礎로 心囊에서 血液을 穿刺함으로써 診斷을 確實하게 할수는 있으나 心囊穿刺에 失敗할수도 있으므로 心囊穿刺의 診斷의 意義는 全例에 一律적으로 適用시킬수는 없다고 말하였다. 著者의 境遇도 症例3.에서 術中에 心囊속에 約 300c.c.의 凝血이 있는것을 發見하였으나 穿刺時에 血液을 吸出할 수가 없었고 다만 凝血이 있다는 證據만은 얻을수 있었다.

Sugg et al¹⁾의 分析에 依하면 心刺傷 122名中 48名(39.3%)이 生存者로서 病院에 운반되어 왔는데 처음에 血壓測定不能이 22名(45.8%), 血壓이 40mmHg 以下가 11名(22.9%) 血壓이 70/50mmHg가 15名(31.3%)으로 모두 低血壓을 나타냈으며 15名에서 靜脈壓을 測定하였는데 12~60cmH₂O로 나타나서 低血壓의 程度와 相關關係가 없다고 하였다. Tassi and Davies²⁾는 心外傷이며 Shock 狀態일때는 靜脈壓과 末梢血液循環狀態는 評價하기가 困難한때가 많으므로 診斷에는 도움이 되지못하는 경우가 많다고 하면서 오히려 傷處의 位置가 診斷을 推測하는데에 도움이 많다고 하였다.

X-ray上: 心肥大 血胸이 나타나면 診斷에 도움이 크지만 血胸도 氣胸도 없을 경우에는 혼동하기가 쉽다. 著者의 3例中 2例는 血胸이 있었고 1例는 心肥大만이 나타났으므로 心卵穿刺를 實施하게 된 것이다.

Sugg et al¹⁾이 檢査한 心電圖는 34名中 21名이 ST. T.의 變化가 있었고 3名은 急性心筋硬塞像, 4名은 Premature ventricular or atial contraction, 5名은 conduction defect 등이 나타나서 診斷에 도움이 되었다고 말하였다.

以上 여러가지 檢査 方法이 診斷에 도움이 되기는 하

나 全例에 一律的으로 適用시킬수가 없다는것은 自명한 일이다. 따라서 case by case 로 檢査方法을 선택하여서 短時間內에 診斷을 推測하고서 適切한 治療法 即 早期 開胸을 施術하는 것이 上策이라고 生覺한다.

心外傷이 不確實하고 Pericardial tamponade 가 있을 때는 먼저 心囊穿刺를 實施하고 經過를 觀察하는方法은 흔히 쓰이는 治療法이다. Hardy and Williams¹⁰⁾ Tassi and Davies⁹⁾ 등은 自驗例의 半數以上에서 心卵穿刺法으로 治療하였다. 그러나 그중에서 後日에 心囊에 貯溜液이 고여서 Pericardial tamponade 가 再發하여서 手術을 받은 사람도 있다.

Sugg et al¹¹⁾ 는 1961年 1月 以前에는 心外傷에 대하여 먼저 心囊穿刺를 實施하고 觀察하면서 Pericardial tamponade 가 再發하면 心卵穿刺를 反復하고 心卵穿刺가 無効할때는 手術을 實施하는 方法 即 心囊穿刺를 治療原則으로 治療하던것을 1961年 1月 以後부터는 心外傷과 Pericardial tamponade 에 대하여 心囊穿刺는 診斷方法으로 或은 手術準備로서 患者狀態를 一時 好轉시키는 應急處置로만 使用하고 早期手術을 治療原則으로 變更하고서 兩群을 比較檢討한結果 死亡率이 刺傷例에서는 以前群이 36%였으나 以後群은 5%로 減少하였고 銃傷例에서는 以前群이 38%였으나 以後群은 24%로 減少하여서 早期手術의 成績이 越等하게 優秀하다고 말하였다. 또 氏들의 分析에依하면 1961年 1月 以前에는 手術死亡率이 높게 나타난것은 穿刺法을 治療原則으로 治療하여왔기 때문에 穿刺하고 觀察하기 爲하여 時間을 消費하였음으로 開胸手術이 遲延된 것이 큰 原因이었다고 指摘하였다 Maynard et al¹²⁾ 는 43例의 治療를 通하여 早期手術을 主倡하고 早期手術의 死亡率은 8.6%라고 하였다.

著者の 經驗例은 3例에 不過하지만 全例에서 早期手術을 實施하여서 生命을 救出하였고 手術所見으로 미루어보면 早期手術을 하였기 때문에 生命을 救出할 수가 있었다고 믿는다.

Lyons and Perkins¹²⁾ 는 外傷後에 發生한心室 Aneurysm 를 切除한 1例을 報告하였고 Elkin and Compbell¹³⁾ 는 心囊穿刺時에 冠狀動脈을 損傷시킨 症例를 報告하였다. 이러한 것을 未然에 防止하려면 早期手術을 實施하는것이 上策이 된다.

結 論

心刺傷 及 血心囊으로 인한 Pericardial tamponade를 應急手術로서 治療를 成功시킨 3例를 報告한다.

2例는 竊에 依하고 1例는 유리에 依한 刺傷이며 全例

가 右心室貫通傷이었다. 中 1例는 心室中隔까지 貫通하여서 外傷性 心室中隔缺損으로 心代償機能不全을 惹起하였으나 4 1/2年 現在 生存하고 있다.

血壓은 1例는 測定不能이고 2例는 收縮期 70mmHg 以下の Shock 狀態였다.

診斷은 心刺傷의 推測이 可能한것이 2例였고 1例는 緊張性血胸으로 開胸하였다.

心停止는 1例는 開胸후에 1例는 術中에 發生하였으나 心 massage 로 蘇生시킬수 있었다.

心外傷 及 血心囊은 早期開胸術로서 治療하는것이 上策이라고 結論지었다.

REFERENCES

1. Sugg W. L., Rea W. J., Ecker R. R., Webb W. R., Wbb W. R., Rose E. F. and Shaw R. R.: *Penetrating wound of the heart, J. Thoracic Cardiovasc. Surg.*, 56:531, 1968.
2. Beall A. C., Ochsner J. L., Morris G. C., Cooley D. A. and De Bakey M. E.: *Penetrating of the heart, J. Trauma*, 1:195, 1961.
3. Cooley D. A., Dunn R. J., Brockman H. L. and De Bakey M. E.: *Treatment of penetrating wound of the heart; Experimental and clinical observations, Surg.*, 37:882, 1955.
4. Boyd T. S. and Strieder J. W.: *Immediate surgery for traumatic heart disease, J. Thoracic Cardiovasc. Surg.*, 52:330, 1962.
5. Blalock A. and Ravitch M. M.: *A consideration of the nonoperative treatment of cardiac tamponade resulting from wounds of the heart, Surg.*, 52:330, 1962.
6. Issacs J. P.: *Sixty penetrating wound of the heart, Surg.*, 45:696, 1959.
7. Rehn L.: *Über penetrierende Herzwanden und Herznaht, Arch. f. Klin. Chir.*, 55:315, 1897; *J. Thoracic Cardiovasc. Surg.*, 56:531, 1968.
8. Tuffier: *cited from 1.*
9. Tassi A. A. and Davies A. D.: *Pericardial tamponade due to penetrating fragment wounds of the heart, Amer. J. Surg.*, 118:535, 1969.
10. Hardy J. D. and Williams R. D.: *Penetrating heart wounds; Analysis of 12 consecutive cases individualized without mortality, Ann. Surg.*, 166:228, 1967.

11. Maynard A.D.L., Aycilla M. J. and Naclerio E. A. : *The management of wounds of the heart. A recent series of 43 cases with comment on pericardiocentesis and hemopericardium, Ann. Surg., 144:1018, 1956.*
12. Lyons C. and Perkins R. : *Resection of a left ventricular aneurysm secondary to cardiac stab wound, Ann. Surg., 147:256, 1958.*
13. Elkin D. C. and Campbell R. E. : *Cardiac tamponade: Treatment by aspiration, Ann. Surg., 133:623, 1941; J. Thoracic Cardiovasc. Surg., 56:531, 1968.*