

## 連續拔齒에 의한 治驗一例 (第一報)

가톨릭의과대학 치과학교실

金光鉉·崔牧均

### A CLASS I DISCREPANCY CASE TREATED BY SERIAL EXTRACTION.

Kwang Hyun, Kim · Mock Kyun, Choie

Department of Dentistry, Catholic Medical College, Seoul, Korea

#### »Abstract«

Serial extraction procedure, when cautiously practiced in severe discrepancy case, can be a good clinical approach, but the treatment planning must always be based on accurate analysis of all conditions, especially patient's individual growth pattern and his family development.

It is most difficult to determine the timing and selection of most effective sequence of deciduous extraction.

It is the best candidate that patient is with class I malocclusion with harmony of the skeletal and muscular system and severe discrepancy of the tooth system.

The authors have observed a female, who has complained of the malalignment of mandibular permanent incisor teeth.

Serial extraction has been performed to relieve it through adequate various informations and resulted in a fairly good prognosis.

#### 머 리 말

영구치 발치에 대한 오랜 세월을 두고 논란의 대상이 되어왔으나 치아나 그 支持組織이 정상적인 발육을 이루지 못하여 야기되는 Discrepancy 또는 先天의 缺損이 片側性으로 나타나는 경우 특정한 유치와 영구치를 계속 발치하므로써 향후 예기되는 不正咬合을 미연에 방지하고 좀더 양호한 치아배열을 이루고져 連續拔齒가 시행되어 온 것이다.

유전치와 영구치간의 치아폭경 차이는 정상적인 성장에서 여러가지 生理的 現狀으로 자연적으로 해소된다.

Interdental Space는 Moorrees<sup>1)</sup>와 Baume<sup>2)</sup>에 의하면 상악에서는 평균 4mm 하악에서는 평균 3mm 정도를 나타낸다고 보고하고 있으며 Intercanine Width의 증가량은 유치열 완성후 완전탈락시 까지 車<sup>10)</sup>에 의하면 한국인에서 상악에서는 약 4.7mm 하악에서는 약 4.3mm라고 보고하고 있다. 또 Permanent Incisor의 Anterior Positioning, 그외 Supporting Structure의 정상 발육이 있으므로 해서 Incisor Liability를 해결할 수 있는 것이다.

그러나 이상과 같은 정상적인 발육이 이루어지지 못하는 경우에 주로 나타나는 前齒部의 叢生(Crowding)을 호소하며 찾아오는 환자를 대하게 되는데 이 경우

\* 본문의 요지는 1971년 제 4 회 대한치과교정학회 학술 발표회에서 발표하였음.

많은 수가 連續拔齒症例로 나타난다.

그러므로 영구치가 완전 不正咬合 狀態로 萌出하기 전 미연에 시술하므로써 前齒部 齒牙의 生理的移動, 動的裝置治療를 경감시키고, Anchorage Units의 Load를 절감시키며, 保定期間을 단축하고 또 前齒部의 齒槽骨 흡수를 방지할 수 있는 여러가지 利點이 있어 Nance, Case, Howes, 등 여러사람이 추천하고 있다.

저자들은 Angle氏 분류 I급 Discrepancy 환자를 성공적으로 치료하고 있으므로 이를 보고하고자 한다.

## 증례

성명 : 김○희 여 학생 Case No. 147.

연령 : 9세 10개월

초진일 : 1971. 8. 6.

主訴 : 상악 양측절치의 설측전위

### 일반소견

환자의 전신 발육은 중 정도이며 안모 외관상 특이한 사항은 발견되지 못했으나 약간 Ovoid Shape이라 하겠으며 側貌은 약간 平扁한 인상이다.

### 가족력

어머니가 High-Canine을 소년시절에 발치하였고 현재는 전치부 및 구치부에 모두 Bridge를 하고 있어 정확한 판단이 어려웠다. 14세인 언니의 상악 전치부가 우측으로 偏位되어 있으며 우측 제1소구치가 협측전위, 등 제2소구치가 설측으로 전위되어 있었으며 하악 전치부가 叢生되어 있다.

### 구강 소견

구강위생은 양호하나 상악 좌측 제1유구치의 원심인 접면 증치, 하악 좌측제1유구치가 결손되어 그 자리가 3.5mm로 되어있으며 우측 제1유구치의 원심 1/3이 심한 증치로 좌우 Leeway Space는 완전 소실됐음을 알 수 있었다. 영구치는 상하악 공히 양 중절치는 완전萌出, 양 측절치는 거의 萌出이 완성 단계이었다. 상악 우 측절치는 그림(3)에서와 같이 중절치와 전후 약 3mm 간격으로 설측 전위되어 交叉咬合 상태이었다. 상악 前齒部가 우측으로 偏位되어 있었으며 구치 咬合은 Angle氏 분류 I급에 속했다.

### X-Ray 소견

그림(2)에서와 같이 계승치의 순서가 상하악 공히 정상적인 상태를 보이나 정상 萌出을 위한 충분한 Space가 缺如되어 있었다.

### 頭部 X-線 규격 사진분석

본 증례의 계측치를 金<sup>20)</sup>의 한국인 두개골 및 악골

의 계측결과중 II-B群과 비교 분석한 결과 표(1)에서와 같이 Skeletal growth pattern은 Y-axis, Occlusal plane, mandible plane의 수치가 말해 주듯이 전방성장보다 하방성장 즉 vertical growth가 더 촉진되었음을 알 수 있다. Interincisal angle이 뚜렷이 크게 나타나 상하악 전치의 수직식립을 인지할수 있으며 L-1 to mandible, U-1 to SN, SNA, SNB, U1- to FH plane 등이 정상 범주에 속하면서 전반적으로 비교적 적은 수치를 나타냄은 基底骨의 전방성장 약세인것을 의미한다.

표 1 頭部 X-선 규격 사진분석  
Cephalometric analysis

No.	ITEM	KIM	김○희
1	Facial angle	84.13	81.0
2	Convexity	9.24	9.2
3	Mandible plane	31.15	36.7
4	Y-axis	63.68	68.0
5	Occlusal plane	13.61	18.4
6	Interincisal angle	126.79	136.1
7	L-1 to mandible	91.34	85.3
8	U-1 to SN	102.98	96.3
9	SNA angle	80.92	78.3
10	SNB	76.83	73.3
11	U-1 to FH plane	110.87	107.3

### 모형 분석

두부 X-선 규격사진으로 growth pattern을 二次元的으로 감지할수 있으나 連續拔齒與否를 판단키 위한 Basal arch length와 치아와의 Discrepancy를 계측

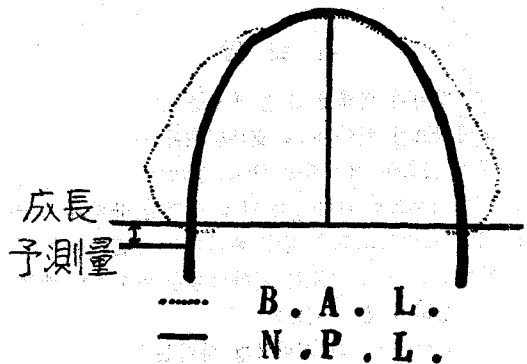


그림 1 Basal Arch Line (B.A.L.)과 Normal Planting Line (N.P.L.)

하여 정상합유 여부를 확인하는데는 모형상에서 계속 분석함이 가장 合理的이다. Arch length를 계속하는데는 Nance<sup>5)</sup> Howes<sup>6)</sup> Carey등 여러사람의 方法이 있으나 저자들은 横田<sup>28)28)</sup>의 方法을 인용 분석하였다.

그럼 (1)에서와 같이 顎態模型의 F.H. 平面上에 Tracing paper를 놓고 SQUARE를 사용하여 Formic을 옮겨 Basal Arch Line (B. A. L.)를 형성하고 이를 기준으로 통계 처리한 正常人的 기준치에 의해 이런 B. A. L.의 크기와 모양을 가진 齒列弓상에 정상적으로 치아가 식립하게되는 理想的 場所인 Normal Planting Line(N. P. L.)를 얻게되는데 이 기준치는 車<sup>19)</sup>에 의하면 치궁발육이 일본인과 근사하다는데 근거를 두어 일본인 통계 수치를 사용하여 만들고 여기에 Wheeler<sup>5)</sup>씨의 方法으로 치아의 근원심 폭경을 계속하여 齒弓과 Discrepancy를 찾을수 있었다.

표 (2)에서와 같이 제2소구치에서 반대측 제2소구치까지 근원심 폭경합이 상악에서는 79.4mm이며, Clinical arch length(N. P. L.)는 72.5mm로 그 Discrepancy는 6.9mm, 하악에서는 근원심합이 69.9mm, Clinical arch length는 64.5mm로 그 Discrepancy가 5.4mm로 나타났다.

치아 폭경합은 畚<sup>21)</sup>의 한국인 정상치와 비교하면 상악에서는 4.4mm, 하악에서는 4.1mm가 더 크게 나타나는데 상하악 공히 중절치가 정상치보다 현저하게 컸었다.

未萌出齒는 X-선 상에서 계속하였는데 X-선 상

에는 실제보다 약 10%정도 확대됨을 감안하여 계속하였다<sup>21)</sup>.

치궁폭경과 장경의 발육정도를 분석키 위해 제2유구치와 반대측 제2유구치의 中心窩間을 직선연결하여 폭경을 설정하고, 또 正中齒槽骨 頂點에서 兩第二유구齒間의 연결선에 수직으로 그어 장경을 구해 계속결과 폭경에서 상악은 39.5mm, 하악은 35.5mm, 장경에서는 상악은 18.0mm, 하악은 16.9mm, 로 車의 정상치에 비해 각각 2.4mm, 1.1mm, 1.5mm, 1.8mm가 적게 나타났다.

표 2 모형 분석 (Cast analysis)

	상 악		하 악	
	KIM	75	KIM	65.8
전 치아 근원심	김○희	79.4	김○희	69.9
폭경의 합계	72.5		64.5	
Arch length	-6.9		-5.4	
Discrepancy				

치료 목표

가쪽력을 감안해서 連續拔齒하기로 治療方針을 세웠고 또 성장의 여지는 있으나 환자의 나이로 보아 향후 발육은 주로 전방보다 하방으로 成長 될것이 예상되었다.

치아의 폭경은 정상치보다 크게 나타나며 치궁폭경과 장경도 그 발육비는 정상치와 유사하나, 발육량이

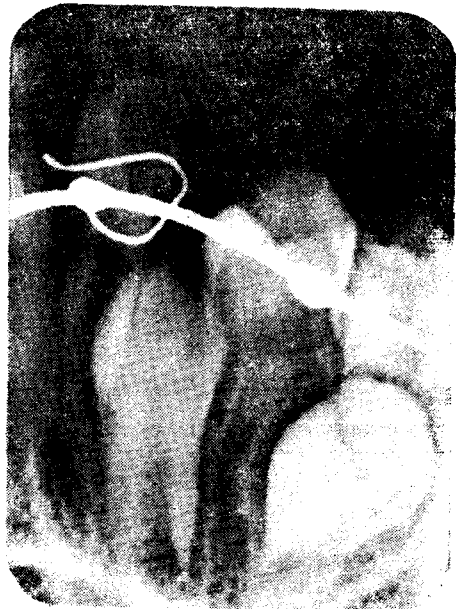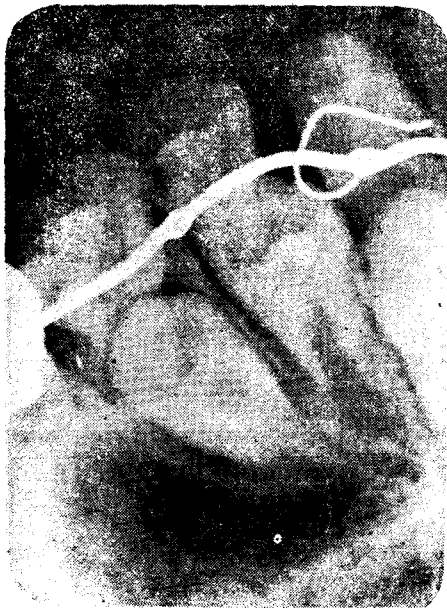


그림 2 C-발치적후의 X-선 사진 (좌우)

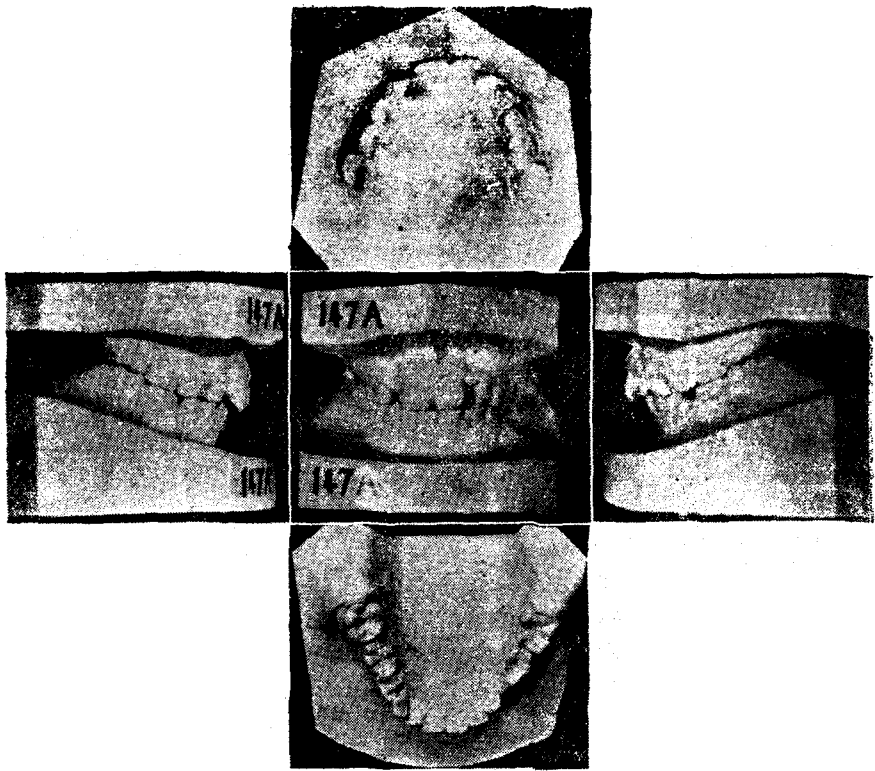


그림 3. 치료전 모형

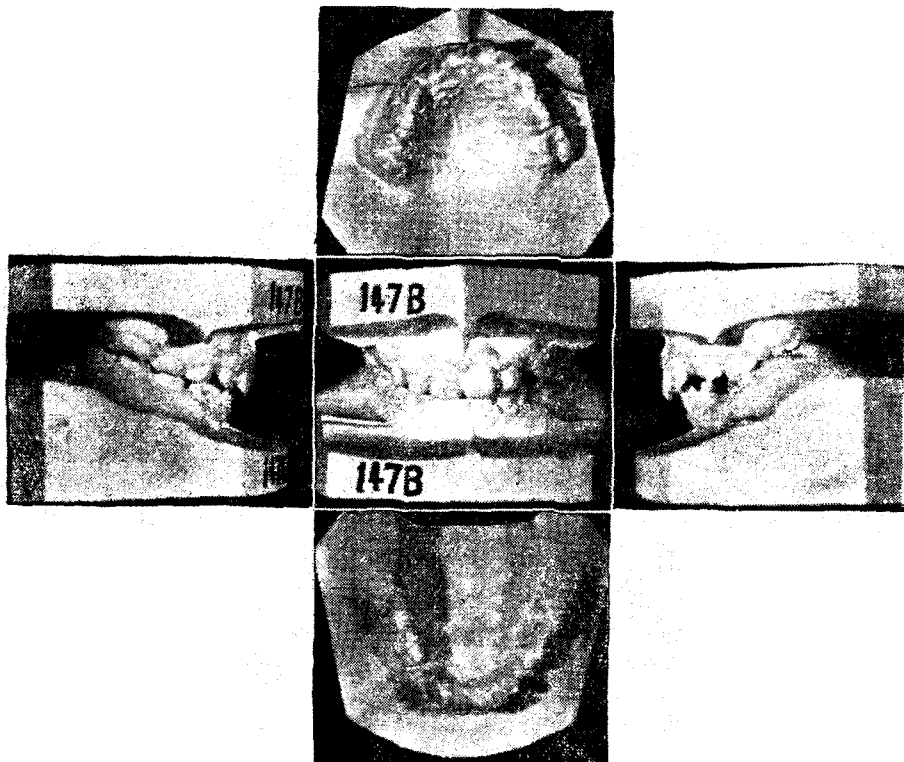


그림 4. 치료중 모형

적게 나타나고 또 Discrepancy가 상하악에서 현저히 나타남을 알았다. 그러므로 齒弓擴大보다 연속발치로 Space deficiency를 해결하여 前齒의 叢生 및 交叉咬合을 해소시키며, 종결시 여분의 Space는 Self-correction<sup>9)</sup>이 어려우면 Full band technique으로 치아의 후방 혹은 전방이동을 하기로 하였다.

### 치료 경과

세가지 중요한 點에 유의하였다. 즉 첫째 拔齒의 時期, 둘째 拔齒할 齒牙의 選擇, 셋째 拔齒의 順序이다.

발치는 유치에서 유견치와 제1유구치, 영구치는 제1소구치인데 犬齒의 정상위치로 萌出을 유도할 목적으로 제1소구치가 遠心萌出하도록 제2유구치를 발치한 다음 제일유구치를 발치하는 것이 좋다고 주장하는 사람도 있다<sup>9)</sup>. 이 경우 제1대구치의 近心傾斜를 방지해야 함은 물론이다. 치아선택은 특별한 경우를 제외하고는 Discrepancy 정도에 따라 결정하는데 Carey<sup>10)</sup>는 Discrepancy가 2.5mm 이상 일때는 제2소구치를, 5mm 이상 일때는 제1소구치 혹은 제1대구치를 발치, Robertson과 Cunningham<sup>11)</sup>에 의하면 한쪽 Discrepancy가 2mm 이상이면 발치증례로서 5mm 이상이면 제1소구치를 권했으며 Mayne도 Final clinical arch length의 deficiency가 5mm 이상인 경우에 발치를 추천 하였다.<sup>12)</sup>

발치순서는 Graber<sup>12)</sup>, Tweed<sup>13)</sup> 등이 많은 설명을 하였는데 공통점은 제1소구치가 견치보다 먼저 萌出하도록 유도함으로써 때로는 제1소구치가 매복되거나 견치의 후방이동이 지연되지 않도록 함이 좋다는 것이다.

저자들은 이런 원칙을 시술의 요령으로 해서 유견치 제1유구치 발치후 제1소구치를 발치하는 순서를 따랐다. 우선 상악 양 유견치를 발치후 양측견치의 심한 交叉咬合과 叢生을 해소키 위해서 S. T. Lock으로 Lingual arch appliance를 만들어 Finger spring을 부착하여 장착하였었다. 환자의 협조를 충분히 얻을수 있어 週 1회씩 내원하여 確認한결과 4개월후 그림 (4)에서 보는바와 같이 우측견치의 交叉咬合이 해결되었으며 叢生이 거의 해소되었으나 X-선 소견으로 계승치 萌出속도에 변화가 생겨 犬齒가 제1소구치 보다 앞서 있어 제1유구치 발치를 급히 요하게 되었었다.

### 고찰

치료의 종결이 안되어 중간보고에 불과하나 이제까지의 몇가지를 간추려 보면 :

1) Mixed dentition stage는 아직 성장期이기 때문에 많은 사람들이 치료에 제한을 두고 있는데 의견을 모으고 있고 이 시기에 시술되는 연속발치도 상당한

신중을 기해야 되며 무엇보다도 정확한 진단을 내리는 것이 제일 중요하였다.

정기적으로 내원해서 계속 관찰하여 성장변화를 다각적으로 검토해야 되겠으며 家族環境도 절대 소홀히 해서는 안되겠다.

본 症例의 綜合的 分析結果로 不正咬合의 發生原因은 Heredity로 사료되었었다.

2) Bjök<sup>14)</sup>, Salzmann<sup>15)</sup> 등이 경고했듯이 유치의 조기발치가 악플성장에 영향을 미치지 않도록 특별한 경우의에는 유치의 조기발치는 계승치의 齒根形成 정도에 따라 신중히 고려해야 되겠다. 그러므로 조기 발치와 발치순서가 연속발치술의 成功을 左右한다고 본다.

3) Carey의 권유대로 애매한 때의 발치는 未萌出 제2대구치가 제1대구치 齒冠頂에 걸려있어 Space가 전혀 없을때 가능하다는데 의견의 일치를 보았다. 그러므로 X-ray 사진은 未萌出齒牙도 전부 촬영해야 되겠다.

4) 連續拔齒를 함으로써 犬齒의 萌出 속도가 증가함을 인지할 수 있었다.

### 요약

저자들은 9세 10개월된 Class I discrepancy 증례를 다각적으로 검사한 후 그의 가족력과 Graber, Nance, Mills<sup>16)</sup>, Lloyd<sup>17)</sup>, Dewel<sup>18)</sup>, 등의 생각대로 Clinical arch length의 증가를 더 기대할수 없다고 판단하고 連續拔齒를 시술하여 前齒部의 交叉咬合과 叢生이 거의 해소되어 좋은결과를 보이고 있으나, 頭部 X-선 규격 사진분석에서 보는바와 같이 Interincisal angle이 약간 크므로 향후 예견되는 Deep Overbite와 Incisal Inclination Control에 치료의 力點을 두고자 한다.

### REFERENCE

- 1) Moorrees, C. F. A.: The Dentition of the Growing Child, Cambridge, Harvard University Press, 1959.
- 2) Baume, L. J.: Physiological tooth migration and its significance for the development of occlusion parts 1-4, J. Dent. Res., 29:123-131, 331-337, 338-348, 440-447, 1950.
- 3) Nance, H. N.: The Limitation of Orthodontic diagnosis and treatment I and II, Am. J. Orth., 33: 177-223, 1947.
- 4) Howes, A. E.: Expansion as a treatment procedure Where dose it stand today, Am. J. Ortho

- 46:515-534, 1960.
- 5) Wheeler: A Text book of Dental anatomy and physiology, 21—25, 1958.
  - 6) Wuehrmann and Manson-Hing: Dental Radiology, 2: 82-88, 1965.
  - 7) T. M. Graber: Orthodontics Principle and Practice, 2:25—127, 714—739, 1966.
  - 8) Schwarz, A.M. Gratzinger M.: Removable Orthodontic Appliance, 1: 246—258, 1966.
  - 9) Joseph, Jacobs: Cephalometric and Clinical Evaluation of class I discrepancy Cases by serial Extraction, Am. J. of Orthe., vol. 51 No. 6:401—411, 1965.
  - 10) Carey, C.W.: Diagnosis in orthodontics Angle Orthodontist, 20: 155, 1950.
  - 11) Robertson, D., and Cunningham, E.: Forecasting Malocclusion: Predetermining arch accomodations in the mixed dentition, J. Oklahoma D. A. 45:15, 1956.
  - 12) T. M. Graber: Current Orthodontic Concepts and technique, 1:179—274, 1969.
  - 13) Tweed, C.H.: Indication for Extraction of teeth in Orthodontic procedure, Am. J. Ortho., 30: 405—429, 1944.
  - 14) Björk, A: The nature of Facial procedure and its relation to normal occlusion of the teeth, A. J. Ortho., 37: 106—124, 1951.
  - 15) Salzmann, J. A.: Practice of Orthodontics, vol. 2: 684—703, 1966.
  - 16) Mills, L. F.: Change in dimension of the dental arches with age, J. Dent. Res., 45:890—894, 1966.
  - 17) Lloyd, Z.B.: Serial Extraction- A treatment procedure, Am. J. Ortho., 42:728-739, 1956.
  - 18) Dewel, B.F.: Serial Extraction in Orthodontics, Indication, Objectives and Treatment Procedures, Am. J. Ortho., 40:906—926, 1954.
  - 19) 車文豪: 韓國人 齒牙發育에 關한 研究, 綜合醫學, 8-65, 1963.
  - 20) 金光鉉: Roentgenocephalometry에 依한 韓國人 頭蓋骨 及 顎骨의 統計的 研究, 가톨릭대학 의학부 논문집, 14: 287, 1968.
  - 21) 金達澤: 韓國人 齒牙의 體質人類學的 研究, 大韓齒科醫學會誌 3卷: 1961.
  - 22) 橫田成三: 新顎態診斷法の實際(其の一), 日矯誌 23卷 1號, 110—115 1964.
  - 23) 橫田成三: 新顎態診斷法の實際(其の二), 日矯誌 24卷 2號: 116—125, 1965.