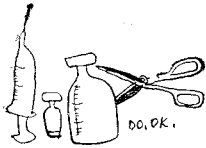


해부소견에 의한

질병분류와 그 치료대책



김 기 수

<천호부화장 업무부장·수의사>

③ 해부소견에 의한 질병분류

앞에서 논술했던 그 증상과 발생상황에 따라 질병을 분류했으면 발병한 체제를 해부하여 병의 실태를 확실하게 꼬집어 내는게 중요하다. 또한 실험실에서 현미경이나 혈청학적, 세균학적 및 이화학적 검사를 실시함에 있어서도 병리해부는 각종검사의 근본이 되므로 기초적인 해부지식을 가지는 것이 요구된다.

병든 닭을 해부하여 판단하려면 우선 정상 닭의 장기와 조직을 숙지하고 있어야 하며 반드시 비교 검토되어야 할 것이다. 어느 동물이나 그렇듯이 닭도 죽은 후는 그 생전의 모습을 잃어버리고 쉬 부패하거나 자가용해로 인하여 분별이 곤란해 질 때가 있다.

그러므로 가능하면 살아있는 닭을 잡아 속히 해부 함으로서 정확한 판단을 내리기 쉽다.

a. 해부 전의 준비사항

양계를 해 보신 분은 누구나 알겠지만 일선에서 조그마하게나마 연구실을 마련하기란 쉬운 일이 아니다. 그렇다고 제사 가까이 아무런 곳에서나 병체를 해부하고 버린다는 것은 극히 위험천만의 일이다. 특히 아포를 형성하는 세균은 토양 중에서도 몇십년 이상 살아남는게 있으니 우리는 각별한 주의를 해야하고 그 잔재처리에 신경을 써야 될줄 믿는다.

여러 동물들이 다 그러하듯이 닭도 체내장기와 조직이 아주 원만한 유기적인 관계로 결합되어 있다. 그러므로 일정한 술식이 정해 있지만 목표로 하는 장기나 조직은 되도록 능수능란하게 적출하여 면밀한 검사를 거쳐 올바른 질

병의 원인이 추정되어야 되겠다. 주로 전염병이나 식물에서 일어나는 중독 및 결핍증같은 집단적으로 발생하는 질병이 있고 개체에 우발적으로 나타나는 병은 비교적 중요시 되지 않고 있다. 우리는 사전에 역학적인 질병의 발생여부를 필히 조사해야 하고 각 계사의 구조, 환경, 입지조건 등을 고려하여 닭의 연령별 발생율과 사망율 및 예방주사 접종과의 관계 만큼은 조사하고 있어야 한다.

1. 기록사항

닭의 품종, 성별, 일령, Flock(한우리안의 수), 발생년월일, 외부증상과 그 경과, 사육관리 전모, 발병후의 치료대책 등을 조사하여 두면 진단상 많은 참고가 된다.

2. 장 소

해부실이 없을때 밝고 바람이 불지 않는 안전한 곳을 택하며 오물처리와 소독에 편리한 곳이여야 한다.

3. 기 구

최소한으로 필요한 것은 칼(메스)과 가위(외과용)이다. 실험실에서는 소독용 세면기, 소독약, 가제, 자불소독기, 주사기, 알콜램프, 소독용알콜, 샴페 등이 필요함은 말할 것도 없고 아래의 기구는 갖춰야 할 것이다.

- ① 해부대.....40~60cm 함석입힌 판자.
- ② 보정침.....한마리당 3개
- ③ 핀셋트.....有鉤, 無鉤
- ④ 메 스.....외과용의 예리한 날이 좋다.
- ⑤ 가 위.....끝이 뾰족한것
- ⑥ 骨 鋏.....17cm 길이와 27mm 날이 좋다.

3) 전염성 후 두기관염	간혹 혈담을 객출(咯出)하고 기관에 크림 또는 치즈상의 삼출물이 많다.
---------------	---

<전호에 이어 계속 — 증상에 따라 분류하는 방법>

	4. 전염성코라이자	기성을 발하는 일은 비교적 적으나 안면의 부종성 종장과 콧물의 누출이 보인다.
	5. C.R.D	기성을 발하는 일은 비교적 적으나 안면에 경결을 동반하는 종장과 콧물의 누출이 있다. 기낭염이 많다.
2 ~ 5주령에 다발	1. 계뇌척수염	견좌자세(犬座姿勢)를 취하고 머리목을 흔들며 옆으로 누워 있다. 뇌와 척수의 병리 조직 검사로 진단 필요에 따라 Virus분리시험을 한다.
	2. 뇌연화증	증상은 계뇌척수염과 같으나 소뇌에 출혈을 동반하는 연화소(軟化巢)가 있다.
30 ~ 150일령에 다발	1. 신경형백혈병	다리, 날개의 좌, 우 어느 한쪽에 마비가오며 때로 목을 비튼다. 말초신경이 증대한다.
	2. 뉴깃슬병 아세아형	어떤 일령의 닭이나 걸러며 특히 이시기에는 신경증상을 나타내는 것에 주의를 요한다. 호흡기 증상을 나타내는 닭이 많다. Virus분리 또는 HI Test에 의하여 진단.
	3. 소장록시듬병	탄력때문에 날개를 수직으로 내려 뜨리고 움크리고 앉아 있기도 한다. 소장에 점상의 백색 또는 적색병소를 형성한다. 현미경 검사로 진단.

자세의 이상(다리, 날개, 목의 마비와 혼동하기 쉬운 증상)

	4. 비타민 B ₂ 결핍증	발가락 끝이 꼬부라진다. 치료진단을 하지 않음.
	5. Vitamine B ₁ (지 아 민) 결핍증	정신없이 서 있고 몸을 아래로 팽킨 모양의 자세를 취하고 목을 뒤로 젖힌다.
	6. 망간결핍증	뼈가 굵어지고 약간 꼬부라져 탄력감을 가진다. 관절부에 건(腱)이 밖으로 튀어 나온다.
다리를 저는 닭	1. 관절막염	무릎, 발가락관절등이 증대하고 파동감을 가진 농즙(濃汁)이 들어있다. 균의 분리, 동정으로 진단.
	2. 포도상구균증	발가락 선단부터 서서히 흑변, 건조되고 때로 떨어져 나간다.
	3. 지류병	발이 붓고, 오래되면 갈라지고 구멍이 생긴다. 치즈상 물질이 들어있고 단발한다.
	4. 쥐	발가락 앞 부분에 출혈이 있다. 죽은 닭은 주로 뇌를 파먹는다.
벼슬·육수 그외 피부무모 부랑발등에 5mm 이하의 발두	1. 계두 피부형	모기가 발생하는 시기에 다발하며 육안 소견으로 판정할수 있으나 의심날때는 Virus분리, 한천겔내 침강반응 또는 병리조직검사에 의하여 확인한다.
	피부가 진물러죽음	빠다리 병 (또는 포도상구균증)
모근에서 출혈	혈관종	방치해 두면 피를 흘려 죽으나 환부를 조각하면 치료 될때도 있다.
자립의 표면이나 우모에 기생하는 소충	닭이 닭진드기	밤낮으로 닭의 몸에 기생하며 괴롭힌다.