

Frenectomy 에 對하여

연세대학교 치과대학 구강의과학교실

尹 仲 鎬

Frenectomy 라함은 上顎에서는 兩中切齒 사이의 Labial Frenum 이나 Tongue 에서 볼 수 있는 Lingual Frenum 이 非正常的으로 올 때 이를 外科的으로 切除하여주는 術式을 말한다.

Labial Frenum 은 纖維組織으로 되어 있으며 兩中切齒 사이에서 palate 의 anterior border 까지 延長되어 있다. 그리고 口唇은 恒常 움직이고 있기 때문에 이 Labial Frenum 은 兩中切齒를 Separate 시키려고 하는 경향을 가지고 있다.

Lingual Frenum 의 경우 이것이 너무 짧으면 Tongue 의 運動이 制限되기 때문에 言語 장애를 초래한다. 이와같이 비정상적인 Frenum 을 外科的으로 교정해주는 것을 Frenectomy 라 한다.

1. Labial Frenectomy

A) Frenum 의 異常; Labial Frenum 은 上唇과 ち조들기를 연결하고 있으며 幼兒時節에는 alveolar process 를 넘어 palatal papillae 까지 연장되고 있다. alveolar process 의 成長과 더불어 치아가 萌出하게 되면 대개는 이 부착부위가 변하나 어떤 경우는 上顎 兩中切齒 사이에 Frenum 의 비대와 더불어 幼兒時節의 부착부위 그대로 있어 兩側切齒가 萌出한 후에도 兩中切齒 사이에 殘存하여 이들을 分離하여 Diastema 를 形成하는 수가 있다.

B) Indication for operation; Orthodontist 간에는 이 異常 Labial Frenum 의 結核에 대하여 意見이 구구하다.

Schwartz 와 Abbott(1936)는 수술로서 結核하면 Scar tissue 가 생겨 수술전보다 더 교정장치로 兩中切齒間의 Space 를 메우기 어렵게 된다고 했다.

i) Short frenum 일 때 : 매우 짧은 frenum 은 一見 Hare Lip 과 비슷하게 上唇에 notch 를 形成한다. 이를 ankylochilia 라 부르며 言語障碍를 招來한다.

ii) Hypertrophied frenum and diastema 를 形成했을 때 : 이 때는 側切齒와 犬齒가 萌出된 후에 Exci-

sion 함이 좋다.

- iii) 成人에 있어서 비대한 frenum 이 있을 때,
- iv) 成人에 있어서 비대한 frenum 이 edentulous maxillae 에 있어서 Denture 를 해넣기 前에,
- v) Labial frenum 과 Fibroma 가 같이 있을 때,
- vi) 소아치과에서 Diastema 가 올 可能性이 있을 때, 교정치료의 한 부분으로 할 수 있다(9歲~12歲).
- vii) 교정에서 Diastema 를 치료할 경우,
- viii) 補綴에서 Denture 의 retention 에 지장이 있을 경우,

C) Procedures;

i) Instruments

- Dental Syringe · #11 Scalpel · Hemostat
- Tissue scissors · Suture silk and needle

ii) Procedures

- Ⓐ Anesthesia : 2% Lidocaine 0.5cc 로 극소 침윤 마취를 한다.
- Ⓑ 結核할 부위의 frenum 을 hemostat 로 쥐고 고정시킨다.
- Ⓒ hemostat 의 上部 및 下部를 #11 knife 로 incision 하면 hemostat 에 고정된 粘膜炎이 結核되어 나오므로 Diamond Shape 의 excision wound 가 생긴다.
- Ⓓ 結核된 부위에서부터 內部를 향해 Tissue scissors 로 점막을 Bone 에서부터 박리시킨다. (undermining)
- Ⓔ 兩中切齒 사이 및 alveolar process 를 지나 palatal papillae 부위의 dense fibrous tissue 를 #11 knife 로 V-shape 으로 結核해준다. 이때 fibrous tissue 를 제거해주지 않으면 frenectomy 가 아무런 의의가 없게 된다.
- Ⓕ 연조직 부위를 3~4회 Suture 해준다.

2. Lingual Frenectomy

A) Indication; i) Tongue movement 의 limitation 으로 speech 에 지장이 있을 경우,

ii) 下顎 兩 中切齒의 diastema 가 lingual frenum 때문에 온다고 생각될 경우(Tongue thrusting 이 있는 환자),

iii) 下顎 Denture 의 retention 에 지장을 줄 경우,

B) Procedures;

i) anesthesia : 2% lidocaine 1.0cc 로 수술부위에 국소 침윤마취를 한다. 만약 조직이 swelling 하여 정확한 line 을 볼 수 없을 때는 bilateral block 을 한다

ii) Gauze 로 Tongue 을 싸서 위로 들어올려 lingual frenum 이 잘 보이도록 한다.

iii) Frenum 의 中間部位를 hemostat 로 잡고 고정시킨다.

iv) Hemostat 의 아래 위를 #11 knife 나 Tissue scissors 로 절단하면 hemostat 로 잡은 部位가 떨어져 나고 diamond shape 의 wound 가 남는다.

v) Tissue scissors 로 점막을 그 下部조직으로부터 박리시킨다.

vi) 3~4회 Suture 해준다.

3. Post operative care :

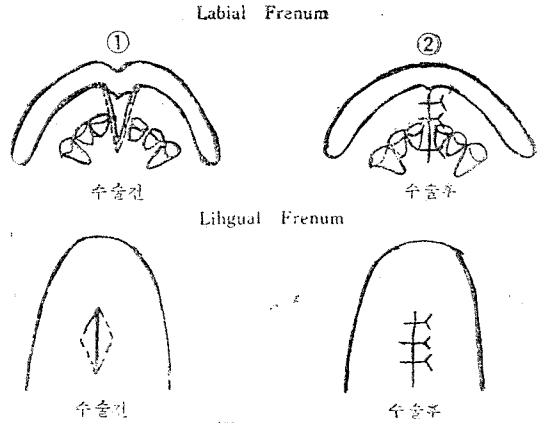
i) 일반적으로 특별한 수술 후 처치가 필요없다.

ii) 만약 광범위한 edematous swelling 이 있을 경우.

③ 예방적으로 항생제를 쓰고,

④ kimotab 을 사용.

iii) 一週日後拔糸한다.



各種齒科機械 및 材料 賣買 修理

◎ 品質保證

◎ 迅速配達

◎ 地方注文拜受

三光齒科材料商會

代表 崔 光 鎬

서울特別市 中區 乙支路 7街 136

電話 52-6773