

石心血流遮斷法에 의한 心房中隔切開術*

金昶洙** · 鄭眞榮*** · 車濬甲** · 洪承祿**

= Abstract =

Atrial Septotomy with Inflow Occlusion*

Chang Suh Kim, ** M. D., Chin Yong Chung, *** M. D.,
Joon Kap Cha, ** M. D., Sung Nok Hong, ** M. D.

Atrial septotomy with inflow occlusion technique is well accepted palliative treatment for infants with congenital anomaly of transposition of the great vessels. We have recently experienced a complete transposition of the great vessels in an one month old infant. Balloon atrial septotomy was initially done with gradual recurrence of cyanosis, which necessitated surgical form of atrial septotomy in 2 weeks. Atrial septotomy was performed with success with inflow occlusion method and discussed problems concerning its surgical technique.

緒 論

1939年 Helen Taussig 에 의하여 大動脈轉位心臟畸形에 대한 病理解剖, 診斷 및 血力學的인 諸問題가 거의 완벽히 記述된¹⁾ 以來 이에 대한 外科的治療方法에 대한 研究가 始作되었으며 1950년에 이르러 Blalock 와 Hanlon 兩氏에 의한 閉鎖方法에 의한 心房中隔切開의 姑息의手術法이 紹介되었고²⁾ 1956년에 이르러서는 心房內의 部分的血流矯正術이 Baffe 에 의하여 紹介되었다.³⁾ 1959년에는 Senning 에 의하여 右心房外壁 및 心房中隔薄片을 利用한 心房內血流的 完全矯正術이 紹介되었으나⁴⁾ 手術의 複雜性 및 手術死亡率이 大端히 높아 完全矯正手術로 普便化를 갖아오지 못했다. 1964년에 이르러 Mustard 에 의하여 心房內完全血流矯正을 心囊을 利用하여 Baffle 을 만들어 줌으로서⁵⁾ 比較的 용이하게

心房內에서 血流的 矯正할수 있게되어 現今 大動脈轉位心臟畸形의 完全矯正術으로 널리 施行되고 있다.

이 Mustard 手術은 大動脈轉位를 갖은 患兒가 3~4歲될 때 即 體重이 15 kg 內外가 되어야 心肺器를 適用하여 開心手術할수 있는 것으로서 大動脈轉位를 갖은 先天性心臟疾患에 있어 靑色症 및 心不全이 嬰兒群에서 特別히 頻發하기 때문에 이 時期에 姑息의 方法으로 全身循環과 肺循環間의 血液의 混合을 도모하는 措處가 절대적으로 必要한것이다.

姑息의 手術方法으로 Blalock-Hanlon 手術法 및 Sautter⁶⁾ 와 Trusler⁷⁾ 에 의하여 開發된 右心血流遮斷을 利用한 心房中隔缺損形成手術法이 있다. 兩者가 다 상당수의 手術死亡率을 招來하게 되기 때문에 開胸을 施行치 않고 Balloon Catheter 를 靜脈을 通하여 心房에 삽입하여 卵圓孔을 擴大시켜주는 風船心房中隔切開術이 1966年 Rashkind 에 의하여 考案紹介된⁸⁾ 以來 現今 大動脈轉位心臟畸形을 갖은 嬰兒에 對한 一次的治療方法으로 널리 施行되고 있다. 그러나 風船心房中隔切開術의 效果가 全적으로 좋은것은 아니며 風船切開術로 卵圓孔緣이 stretch 만 될 境遇에는 風船切開後 外科的方法으로 終局에는 心房中隔切開을 患兒에게 지체없이 施行하여 患兒의 大循環과 肺循環을 心房位置에서 混合시켜 動脈

* 1970年 6月 20日 大韓胸外科學會 第2次學術大會에서 發表하였음.

** 延世大學校 醫科大學 外科學敎室

*** 延世大學校 醫科大學 小兒科學敎室

** Department of Surgerx, Yonsei University College of Medicine

*** Department of Pediatrics Yonsei University College of Medicine

血의 酸素分壓을 上昇시키 主어야한다.

今般 延世大學校 醫科大學 세브라스病院 外科教室에 서는 生後 1個月된 嬰兒에서 大動脈完全轉位를 心導子法 및 cinecardioangiogram 으로 確診하고 Rashkind 氏 Balloon Catheter 를 使用하여 風船心房中隔切開後 一時的으로 好轉됐던 患兒에서⁹⁾ 右心血流遮斷法에 依한 心房中隔切開를 施行하여 좋은 結果를 얻었기에 이에 報告한다.

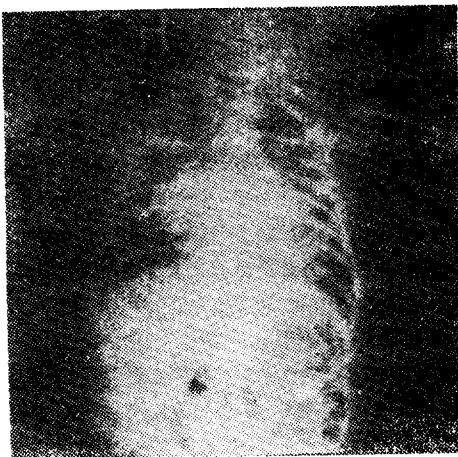
症 例

患兒는 生後 1個月된 男子嬰兒로 青色症과 心不全으로 1970年 4月 9日 應急入院했는데 患兒는 健康한 産母의 初生兒로서 入院前 約 4~5日前부터 呼吸困難 및 青色症이 漸次的으로 甚하여져 市内 某病院에 入院하였다가 延世大學校 醫科大學 세브라스病院에 應急移送되었던 것이다.

入院當時의 主要한 理學的所見으로는 體重 3.7kg, 呼吸數는 分當 42回, 脈搏數는 分當 160였으며 皮膚色은 青色症으로 因하여 輕度の 薄黑色調였으며 兒孩가 울때는 口唇에 甚한 青色調를 띠었다. 兩側肺에서 呼吸性喘鳴音이 들렸고 心臟의 청진소견으로 第2心音이 增強되었고 Grade II~III의 收縮期雜音이 左側胸骨緣에서 들렸다. 肝臟은 右側肋骨下緣 4cm 까지 觸知되었으며 頸部靜脈의 팽만은 볼수없었다.

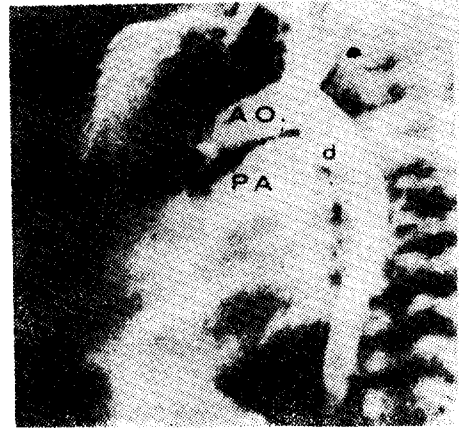
入院當時의 檢査所見은 血色素 16.8 gm%, 血球量 51%, 白血球數 8200/mm³, Seg. Neutrophil 40%, Lymphocyte 58%였었다. 尿檢査所見은 正常이었었다. 心電圖는 右心室肥大의 樣相을 보였다.

入院當時의 單純胸部 X-線所見은 第1圖와 如하었다.



第 1 圖

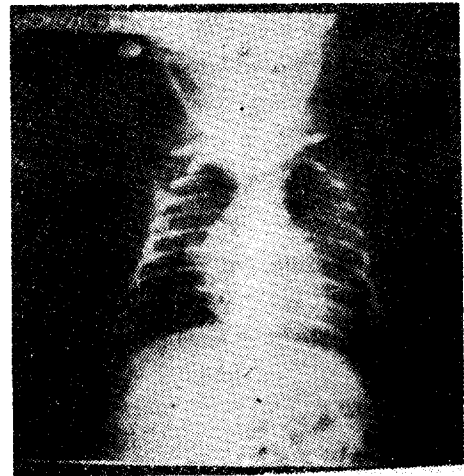
入院當時攝影한것 兩側肺에 充血 및 침윤이 있다.



第 2 圖

Lateral Cardioangiogram, 大動脈(Ao)이 肺動脈(PA)以前側에 位置하고 있다.

閉鎖되지 않은 開放性動脈管(d)을 볼수 있다.



第 3 圖

Balloon Septotomy 後 24時間만에 撮影한것 肺狀態가 好轉되어 있다.

겨팔모양의 心臟을 볼수있다.

上記 所見을 종합하여 患兒는 青色症을 同伴한 先天性 心臟疾患으로 因한 心不全으로 診斷하고 入院當夜 應急 心導子(第1表)와 Cinecardioangiogram(第2圖)을 施行하여 大動脈完全轉位의 時型 및 開放性動脈管이 確診되었 다. 따라서 即時로 Rashkind 氏의 Balloon Catheter 를 使用하여 風船心房中隔切開術을 施行하였으므⁹⁾ 이로부터 患者의 狀態는 急速히 好轉되었으므 風船心房中隔切開後의 右心房內의 산소포화도의 上昇 및 左心房壓의 低下를 찾아왔음으로(第1表) 風船心房中隔切開術이 良

第1表 Data of Cardiac Catheterization

	Just Before Balloon Septotomy		Just After Balloon Septotomy		2 hours post-Op
	O ₂ Sat (%)	Pressure (mmHg.)	O ₂ Sat (%)	Pressure (mmHg.)	
R. P. V.	98	18 (mean)			77.5
L. A.	100	11 (mean)		7 (mean)	
L. V.	100	88/0-5			
S. V. C.	10		10		
R. A.	17	6 (mean)	40	6 (mean)	
R. V.	38	80/0-6			
F. A.					

好히 施行되었음을 알수 있었고 風船心房中隔切開後 24時間만에 撮影한 單純 X-線 結果도 兩側肺의 血滯 및 침윤이 상당히 好轉되었다(第3圖).

患兒의 狀態는 約 10日間 良好하였으나 次次 青色症이 다시 惡化되어 風船心房中隔切開 2週後인 1970年 4月 23日 插管全身麻醉下에 右心血流遮斷法을 利用하여 外科의으로 心房中隔切開를 施行하였다.

手術方法 및 手術所見: 低溫法을 使用치 않은 狀態에서 插管全身麻醉下에 第5肋間을 經하여 右側胸部를 開胸하고 右側心囊을 phrenic nerve 前方 1.0 cm 에서 縱으로 切開하여 心臟을 露出시킨 後 上空 및 下空靜脈에 「테이프」를 감아서 右心으로 流入되는 血流을 一時遮斷하고 右心房外壁을 橫으로 約 3.0 cm 切開하여 右心房內腔을 露出하여 Coronary sinus 에서 排出되는 靜脈血을 「적손」으로 吸引하여 風船으로 多少 擴大된 直徑이 約 0.8 cm 의 卵圓孔을 確認하고 卵圓孔上緣에서 心房中隔을 直線으로 切開하고 Wedge 의 組織片을 除去하여 心房中隔缺損을 擴大形成시켰다(第5圖). Curved De Bakey 鉗子를 使用하여 切開한 右心房外壁을 上·下空靜脈의 「테이프」를 卷면서 閉鎖시킨後 68초만에 心臟의 血流을 回復시켜주었다.

特記할것은 風船心房中隔切開術에 依하여 卵圓孔의 心房中隔缺損部가 正常에 比해 多少 擴大되어 있다는 印象을 줄뿐 原來日의하였던 心房中隔의 破裂을 招來하지 못하였다는 所見으로 卵圓孔緣의 心房中隔이 상당히 肥厚되어 있음을 發見하였다.

右心血流遮斷에 依한 心房中隔切開를 施行함에 있어 空氣栓塞의 防止를 爲하여 右心房의 立體의位置가 心臟

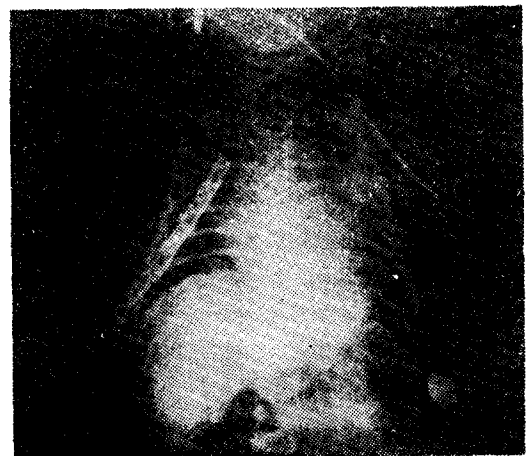
의 他 3個의 房室에 比하여 最上側에 位置하도록 手術臺를 고정하였으며 心臟中隔切開直後 De Bakey 鉗子를 右心房壁에 適用할때 上空靜脈의 「테이프」를 于先의으로 捲어서 心房內에 血液의 flooding 이 되어 充滿하도록 시도하였다. 患兒는 手術直後 Nodal Rhythm 을 呈하였으나 數時間後 RSR 을 回復하였고 手術後 48時間동안 Isolette 內에서 保温 및 Intensive Respiratory care 가 必要하였으며 手術後의 單純 X-線所見은 第4圖와 如하다.

患兒는 手術後 第13日에 青色症이 현저히 好轉된 狀態로 退院하였으며 手術 7個月後 現在 아무런 合併症없이 全身狀態가 良好하며 體重이 7.8 kg 로 增加되었다.

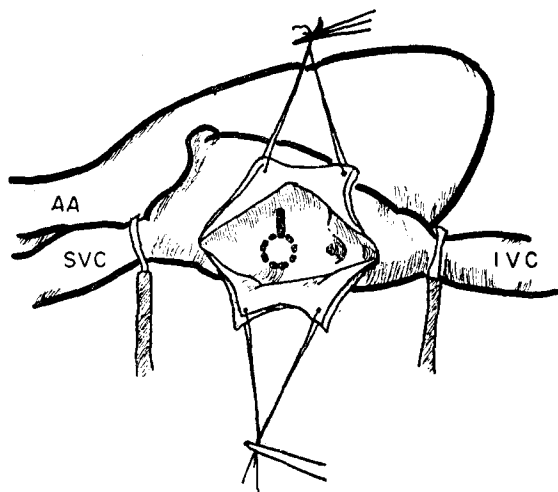
考 按

先天性心臟疾患의 外科의治療法의 開拓은 過去 約 20年間 刮目할만한 發展을 갖어왔다. 特別히 大動脈轉位心臟畸形에 對한 治療法의 開發은 무엇보다도 劇的인것이어서 오늘날 Blalock-Hanlon 手術法, 右心血流遮斷을 利用한 心房中隔切開術, Rashkind 의 風船心房中隔切開術 및 Mustard 의 完全血流矯正術은 青色症을 同伴하는 先天性 心臟疾患의 5~9.2%를 차지하는^{10, 11, 12)} 거이 絶望的이었던 이들 大動脈轉位心臟畸形兒에 無限한 生命의 希望을 갖어왔다.

大動脈轉位畸形을 가지고 出生한 嬰兒에서 姑息의 方法에 依한 적절한 처치를 施行하지 않으면 患兒들의 52%는 生後 1個月內에 86%는 生後 6個月內에 死亡하게된다.¹³⁾ 今般 筆者들이 治驗한 本症例는 嬰兒年齡群의 心臟外科의重要性을 示唆하고 있다고 思料된다. 嬰兒群患兒에서 心不全이 있으면서 青色症이 出現하면 지체없이



第4圖 手術後 撮影한것.



第 5 圖

右心血流遮斷에 의한 心房中隔切開術의 模型圖：
SVC 上空靜脈, IVC 下空靜脈 AA 上行大動脈

心導子 및 cinecardiogram을 施行하여 心臟畸形의 本態를 確診하여 이에對한 적절한 措施를 取해야 할 것이다. Cooley에 依하면 先天性心臟畸形을 갖고 出生되는 嬰兒中 約 60%는 적극적 方法으로 治療하지 않으면 生後一年內에 死亡하는데 其中 60%는 外科的 治療를 施行하므로 구제될수 있다고 한다.¹⁴⁾ 本症例에서 一次的으로 Rashkind Balloon Catheter를 使用하여 一時的으로 나마 效果를 보았고 이에따라 危險한 時期에 非手術的方法으로 卵圓孔의 心房中隔缺損部를 擴大시켜 患兒의 狀態가 好轉되어 결국 成功的인 外科的 手術의 機會를 갖게 되었다고 思料된다. 風船心房中隔切開術에 對해서는 他紙面에 記述하였기에⁹⁾ 本欄에서는 右心血流遮斷法을 利用한 心房中隔切開術에 對한 外科的 問題點만을 考察한다.

右心血流遮斷을 利用한 心房中隔切開手術法은 1963年 Sautter에 依하여 처음으로 紹介되었던 것이지만⁶⁾ 그後 Trusler와 Mustard等에 依하여⁷⁾ 많이 利用하여 普便化시켰다. Blalock-Hanlon手術에 比하여 右心血流遮斷에 依한 心房中隔缺損術은 重症患兒에서 右側肺動脈 및 右側肺靜脈部位의 Dissection이 必要치않고 迅速히 比較的 手術上의 外傷을 加하지 않고 施行할수 있으며 手術手技도 心臟外科醫에게는 比較的 용이한것이라는 點을 들수있으며⁶⁾ 低溫法과 高壓酸素를 適用할수있는 境遇에 있어서는 右心血流遮斷時間을 約 3分 內外더 연장하면서 心房中隔缺損을 될수 있는限 크게 形成시켜줄수 있는 利點이 있다.^{6,7)} 本症例에 있어서 手術前의 계획은 Blalock-Hanlon手術을 施行할 생각이었으나 開胸後

心囊을 열자 徐脈이 發生하여 도저히 Blalock-Hanlon手術을 施行할 時間的 여유가 없어 即時로 右心血流遮斷法을 適用하여 心房中隔切開를 施行했던 것이다.

中等度の 低溫法適用은 右心血流遮斷의 時間的 여유를 갖을수 있는 것으로서 Sautter⁶⁾ Trusler⁷⁾等은 이를 利用하였으나 本症例에 있어 手術前에 低溫法을 使用치 않았다. 그러나 手術途中 體溫이 下降하여 實은 低溫法이 利用된것이라고 본다. 筆者(金)의 修練時의 經驗으로 Stansel¹⁵⁾에 依하면 嬰兒에 있어서 開胸後 血流遮斷과 同時에 一般的으로 患兒의 體溫은 34°C 內外로 下降하기 때문에 自動的으로 低溫을 招來하여 초기의 目的을 達成할수 있다. 問題點은 手術直後 嬰兒의 保溫 및 正常體溫의 유지에 있다고 思料된다.

大動脈轉位畸形에 있어 大動脈이 右心室에서 起始되기 때문에 右心血流遮斷後 右心房을 열고 心房中隔을 切開할때 空氣栓塞이 發生될수 있을 것이다. Trusler는 手術時 患兒의 手術臺上의 位置고정을 右心房이 最上側에 位置하도록 하였으며 開心時 手術視野에 CO₂ gas flooding을 施行하였으나⁷⁾ 本症例에서는 單純히 右心房의 位置가 他心房室에 比하여 上側에 位置하도록 患兒를 手術臺上에 고정하였었다. Stansel에 依하면 上行大動脈의 Clamping이나 手術視野에 CO₂ 없이 右心血流遮斷에 依한 心房中隔切開時에 空氣栓塞을 招來한 境遇가 거의 없다고 한다.¹⁵⁾

心房中隔缺損形成의 程度에 있어서 될수 있는한 large defect를 形成하여 주는것이 좋다.^{6,7,13)} 高壓酸素를 利用할수 없는 境遇에는 可能한限 右心血流遮斷의 時間을 最少限으로 하는것이 手術後 患兒의 回復에 有利하므로 心房中隔에 單純히 slit를 만들어주는 것으로도 좋겠으나 本症例의 境遇처럼 心房中隔의 wedge片을 切除하면 充分하며 초기의 目的을 달성할수 있다고 思料된다. 그러나 筆者들은 右心血流遮斷法에 依한 心房中隔切開術에 있어 可能하다면 3~4 ATA 壓下의 高壓酸素室內에서 32°C 內外의 中等度低溫下에 手術하는 것이 가장 理想의이라 生覺되며 Septal Defect도 될수 있는限 크게 形成하여 주는것이 좋다고 思料한다. 끝으로 嬰兒의 手術後管理로서는 保溫 및 air-way care이며 一般的으로 Digitalization이 계속 必要하다.

結 論

風船心房中隔切開後 好轉됐던 大動脈完全轉位心臟畸形을 갖은 1個月된 嬰兒에서 右心血流遮斷法을 利用하여 心房缺損을 形成하여준 治療例을 報告하였다. 手術方法과 이에 수반되는 諸問題點을 記述하였으며 嬰兒年

齡群의 先天性心臟疾患의 外科的治療의 重要性을 強調 하있다.

REFERENCES

- 1) Taussig, H.B. : *Complete transposition of the great vessels. Amer. Heart J.*, 16:728, 1938.
- 2) Blalock, A. and Hanlon, C.R. : *The surgical treatment of complete transposition of the aorta and the pulmonary artery. SGO*, 90:1, 1950.
- 3) Baffes, T.G. : *A new method for surgical correction of transposition of the aorta and pulmonary artery. SGO*, 102:227, 1956.
- 4) Senning, A. : *Surgical correction of transposition of the great vessels. Surgery*, 45: 966, 1959
- 5) Mustard, W.T. et al. : *The surgical management of transposition of the great vessels. J. Thor. & Cardiov Surg.*, 48:953, 1964
- 6) Sautter, R.D. : *Enlargement of atrial septal defect, surgical technique J. Thor. & Cardiov. Surg.*, 46:386, 1963
- 7) Trusler, G.A. et al. : *The role of surgery in the treatment of transposition of the great vessels Canad. M. A. J.*, 91:1096, 1964
- 8) Rashkind, W.J. and Miller, W.W. : *Creation of an atrial septal defect without thoracotomy. JAMA*, 196:991, 1966
- 9) 李夏聖, 白泰宇, 鄭眞榮, 金昶洙, 車潁甲 : 風船心房中隔切開術로 好轉된 大血管轉位 1例. 大韓小兒科學會誌 *In Press*.
- 10) Nadas, A. S. : *Pediatric Cardiology, W. S. Saunders Co., Philadelphia*, p 699, 1963
- 11) Campbell, M. : *Selection of patients for surgery in congenital heart disease. Brit. M. Bull.*, 11:178, 1955
- 12) Keith, J.D. et al. : *Heart disease in infancy and children, The Macmillan Co., New York*, 1958
- 13) Norman, J. : *Cardiac Surgery, Appleton Century Crofts, New York*, p. 207-208, 1967
- 14) Cooley, D. A. and Hallman, G.L. : *Cardiovascular surgery during first year of life: experience with 450 consecutive operations. Am. J. Surg.*, 107: 474, 1964
- 15) Stansel, H. : *Personal communication*