

鷄胎肥滿細胞에 미치는 Hyaluronidase 의 影響

河 在 清

(釜山大·文壇大)

Effect of Hyaluronidase on Mast Cells of the Developing Chick

Jae Chung Hah

(Department of Biology, Pusan National University)

(1968年 12月 9日 接受)

SUMMARY

The author has studied the quantitative distribution of mast cells in the skin and proventriculus of the developing chicks and changes of their cytoplasmic granules after administration of a single dose of hyaluronidase 400 μ /kg into the yolk sac of 10 day-old chick embryos and obtained the following conclusions.

1. The administration of hyaluronidase considerably retarded the appearance of mast cells in the skin and proventriculus of the developing chicks.

2. In 6 to 7 days after treatment of hyaluronidase the number of mast cells showed only one half of those in the control and then began to show gradual resumption and returned to an almost normal status in 7 day chicks.

3. By treatment of hyaluronidase any degranulation of the mast cells could scarcely be observed but marked decrease of their stainability by resolution of the metachromatic granules.

According to this experiment it is fairly clear that hyaluronic acid may play a role in the formation of cytoplasmic granules of mast cells.

序 論

肥滿細胞는 Ehrlich(1878)에 의하여 각종 脊椎動物의 結合組織內에서 처음으로 관찰 보고된 이래로 많은 학자들에 의하여 本細胞의 構造, 起源 및 生物學的 意義에 관한 연구가 수많은 이루어졌으나 아직도 분명하지 못한 점을 허다히 내포하고 있다.

肥滿細胞는 heparin(Jorpes, Holmgren and Wilander, Oliver et al., Ringertz), histamine(Riley and West, Fawcett, Parratt and West), 5-hydroxytryptamine 또는 serotonin(Benditt et al., Parratt and West) 및 hyaluronic acid(Asboe-Hansen) 등을 함유하고 있는 것으로 믿어지고 있으며 그외에 5-hydroxytryptophan decarboxylase(Lagunoff and Benditt), histamine decarboxylase(Schayer) 등의 酵素도 본세포내에 내포되어 있다는 사실이 밝혀졌다.

한편 각종 刺戟에 대한 肥滿細胞의 반응에 관하여 많

은 보고가 있다. 즉 Asboe-Hansen(1952)은 cortisone을 투여한 實驗動物(hamster, mouse, rabbit, guinea pig)에 있어서 結合組織內의 肥滿細胞 顆粒의 脫出 및 破壞現象을 수반한 細胞數의 감소를 관찰하였으며 Fawcett(1955)는 histamine 遊出劑인 compound 48/80의 투여로 肥滿細胞의 形態의 變化와 histamine 遊出을 보고하였다. Sano et al.(1958)은 serotonin에 대하여 遊出作用이 있는 reserpine을 家兔에 주사하여 肥滿細胞 顆粒이 감소됨을 관찰하였으며 Bloom(1954)은 X-선 全身照射에서 肥滿細胞의 濃縮한 붕괴를 보였다.

한편 Larson and Sylven(1947)은 생쥐의 皮膚에 ether를 塗布하였으나 皮膚 肥滿細胞에는 아무런 영향을 주지 못하였으며 Baker et al.(1951)은 ACTH를 투여한 실험에서 胸腺 肥滿細胞에 하등의 形態의 變化 및 數의 變動을 관찰하지 못하였다. 그러나 이와는 달리 Crabb and Kelsall(1957)은 hamster의 X-선 照射에서 肥滿細胞 出現數의 증가를 관찰하였으며 Devitt et al.(1953)은 飢餓

實驗에서 본세포의 증가를 보았고 Le Blanc et al.(1957)은 寒冷露出時 肥滿細胞의 有意性 증가를 보고하였다.

저자는 본실험에서 아직도 보고된 바 없는 hyaluronic acid의 分解酵素인 hyaluronidase를 鷄胎에 투여하여 肥滿細胞의 形成過程에 미치는 영향을 관찰하였다.

實驗材料 및 方法

본 연구에 사용된 動物은 55~60 gm 되는 백색 레그혼 종의 種卵을 부화시켜 얻은 殼內雛와 孵化直後의 幼雛이며 對照群과 hyaluronidase群을 각각 11日胚에서 1日雛까지는 24時間 간격, 孵化直後의 幼雛는 7日 간격으로 12群으로 나누어 各群에 5首씩을 배당하였다. 實驗群에는 注射用 hyaluronidase(Shiono 제)를 10日胚의 卵殼 銳端을 無菌의으로 천공한 후 卵黃囊內에 400 μ /kg 적 單位 注射하였으며 穿孔部位는 注射後 paraffin으로 밀봉하였다. 對照群에서는 實驗群과 동양의 0.9% 殺菌수를 卵黃囊에 無菌의으로 單位 注射하였다. 위와 같이 처리한 動物의 腹部 皮膚小片과 前胃體部를 經時的으로 切取하여 methanol:formol(10:1)에 固定한 후 5 μ 파라핀切片을 製作하여 0.5% toluidine blue로 染色하였다. 肥滿細胞數를 계수함에 있어서는 各 動物의 連續切片中 任意로 3枚씩의 切片을 택하여 450倍 확대시야로써 各 切片標本당 20視野內에 出現하는 肥滿細胞 總數를 계산하여 그 平均値를 구하였다. 한편 본세포에 함유된 顆粒量의 다과에 따라 A,B,C의 3형으로 구분하여 분석계수하였다.

A형 : 顆粒이 全 細胞質內에 堆積된 多顆粒型

B형 : 顆粒이 全 細胞質內에 中等度로 堆積된 中等度分散型

C형 : 顆粒을 거의 볼 수 없는 稀顆粒型

實驗 結果

1. 皮膚肥滿細胞

a. 對照群 : 對照群에 있어서는 11日胚의 皮膚에 처음으로 肥滿細胞가 出現하였다. 11日胚의 眞皮 細網層에 異染性的의 정도가 약하고 비교적 소수의 細胞質顆粒을 지닌 有突起形의 未分化細胞가 觀察되었으며 13日胚 이후의 眞皮 및 皮下組織에는 細胞質內에 赤紫色 또는 靑紫色의 異染性 顆粒이 堆積된 橢圓形, 長橢圓形 또는 圓形의 肥滿細胞를 觀察할 수 있었다. 그후 肥滿細胞의 出現數는 점차 증가되어 表 1 및 圖 1에서 보는 바와같이 19日胚에 있어서는 鷄胎期를 통해 최고치인 53.4 \pm 2.1의 出現수를 보였으며 A,B,C 各型細胞의 出現율은 각각 41.6(77.6%), 7.3(13.7%), 4.5(8.4%)를 나타냈으나 孵化直前에는 본세포의 出現수는 다소 감소되었다가 孵化後 皮膚肥滿細胞의 出現度는 급속히 증가되어 7日雛에서는 89.3 \pm 3.4의 비교출현수를 보였다. 皮膚에 出現하는 본세포의 분포상태는 眞皮 細網層에 가장 많은 분포를 보였으며 眞皮 乳頭層內에는 비교적 소수가 관찰되었다.

b. 實驗群 : hyaluronidase群의 皮膚에서는 肥滿細胞의 出現기가 對照群에 비해 상당히 지연되어 14日胚에서

Table 1. Average relative number of the mast cells in chick skin

Age	Number of mast cells/20 fields							
	Total	Control			Hyaluronidase			
		A	B	C	Total	A	B	C
11 day chick embryos	0.3 \pm 0.5	0.0	0.0	0.3				
12 day chick embryos	1.3 \pm 0.2	0.7	0.3	0.3				
13 day chick embryos	2.3 \pm 0.2	1.5	0.5	0.3				
14 day chick embryos	6.6 \pm 0.2	4.8	1.3	0.5	2.1 \pm 0.3	1.0	0.8	0.3
15 day chick embryos	11.9 \pm 8.3	8.3	2.6	1.0	4.3 \pm 0.5	2.0	1.5	0.8
16 day chick embryos	18.5 \pm 1.3	13.5	3.2	1.8	11.3 \pm 0.5	4.5	4.3	2.5
17 day chick embryos	28.2 \pm 1.7	20.6	4.3	3.3	14.6 \pm 1.4	5.3	6.0	3.3
18 day chick embryos	39.3 \pm 2.1	31.3	5.2	3.8	28.3 \pm 0.7	11.0	12.5	4.8
19 day chick embryos	53.4 \pm 2.1	41.6	7.3	4.5	47.8 \pm 3.0	23.5	18.0	6.3
20 day chick embryos	47.6 \pm 0.8	38.3	5.3	4.0	46.6 \pm 2.8	25.3	15.5	5.8
21 day chick embryos	49.8 \pm 4.9	40.0	6.3	3.5	48.4 \pm 3.7	28.3	14.8	5.3
1 week old chicks	89.3 \pm 3.4	68.3	15.5	5.5	85.8 \pm 2.2	53.5	23.0	9.3

처음으로 관찰되었다. 그후 肥滿細胞의 출현수는 완만히 증가되어 17日胚에 있어서의 본세포의 비교출현수는 表 1 및 圖 2에서 보는 바와같이 14.6±1.4로 對照群의 약 반수에 지나지 않는 현저한 차이를 나타냈으나 그후 급속한 증가로 20日胚 이후에는 점차 정상군치로 회복되었다. A,B,C 각 세포형의 출현상태는 對照群과는 달리 18日胚까지는 A형세포에 비해 B형세포가 보다 다수 출현하였으며 C형세포도 對照群에 비해 비교출현

율이 높았다. 19日胚 이후에서는 점차 A형세포의 증가율이 커지는 반면 B형의 비교출현율은 감소되어 孵化後 7日雛에 이르러서는 對照群에 거의 접근함을 볼 수 있었다. 細胞의 모습은 심하지는 않으나 다소 불규칙하게 變形된 것을 선견할 수 있었으며 細胞膜顆粒은 용해소실되어 染色性は 減退되었고 때로는 液胞形成을 관찰할 수 있었다.

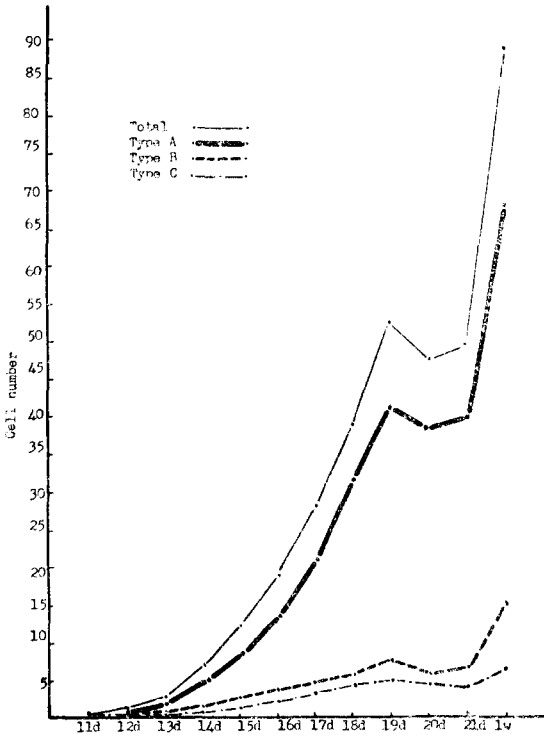


Fig. 1. Skin mast cell counts of normal chicks.

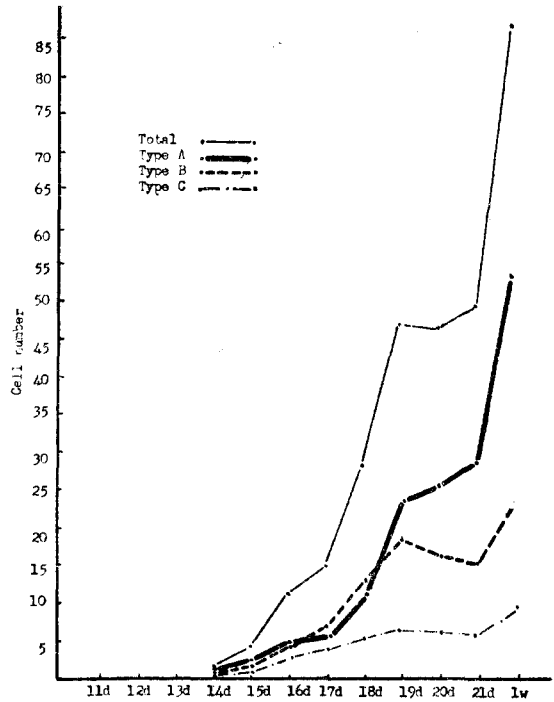


Fig. 2. Skin mast cell counts of chicks treated with hyaluronidase.

2. 前胃肥滿細胞

a. 對照群: 對照群의 前胃에서는 12日胚에 처음으로 肥滿細胞가 출현하였다. 肥滿細胞는 처음에 前胃 粘膜炎下層의 腺底部 주위의 小葉間 結合組織 특히 血管주위의 纖維母細胞內에 소수의 異染色性 顆粒을 지닌 幼若形으로써 관찰되었으며 그후 점차 粘膜炎下層의 結合組織內에 赤紫色의 肥滿細胞顆粒으로 증대한 成熟形이 다수 관찰되었다. 粘膜炎下層의 細胞出現에 이어 粘膜炎固層에도 상당수 출현하였으며 胎齡의 증가에 따라 肥滿細胞의 출현수는 점차 늘어나나 表 2 및 圖 3에서 보는 바와같이 19日胚에서는 75.6±1.5로, A형세포는 55.3(75.2%), B형세포는 14.5(19.2%), C형세포는 5.8(7.7%)

의 비교출현율을 각각 보였다. 그후 肥滿細胞의 출현수는 다소 저하되었으나 孵化後에는 급격히 증가되어 7日雛에서 132.0±5.4로 鷄胎期 최고치의 거의 배수를 보였다. 前胃에 출현하는 肥滿細胞의 모습은 皮膚肥滿細胞와 대동소이였으나 橢圓形이나 長橢圓形에 비해 圓形의 것이 많았다.

b. 實驗群: 前胃의 hyaluronidase 注射群에서는 肥滿細胞의 초기출현은 對照群에 비해 상당히 지연되어 14日胚에서 비로소 관찰되었다. 實驗群에 있어서의 肥滿細胞의 비교출현도는 表 2 및 圖 4에서 보는 바와같이 17日胚까지는 對照群에 비해 완만하였으며 對照群과 實驗群과의 비교출현수는 17日胚에서 53.6±2.4 : 26.2±0.7

로서 현저한 차이를 보였으나 그후 肥滿細胞의 증가율은 점차 증가되어 孵化後에는 實驗群의 肥滿細胞 出現數는 거의 對照群值로 회복되었다. 顆粒別 A,B,C 형세포의 출현상태는 對照群과는 심한 차이를 보였으며 14日胚에서 18日胚까지는 A형세포에 비해 B형세포의 출

현수가 높았다. 19日胚 이후에는 A형세포의 비교출현수가 B형세포의 것에 비해 점차 증가되어 7日雛에서는 거의 정상상태로 회복됨을 볼 수 있었다. 細胞의 모습은 對照群에 비해 부정형이 다수 출현되었으며 細胞質顆粒은 용해되어 異染色性은 감퇴되었고 顆粒간에 液胞가 산

Table 2. Average relative number of the mast cells in chick proventriculus

Age	Number of mast cells/20 fields								
	Control				Hyaluronidase				
	Total	A	B	C	Total	A	B	C	
11 day chick embryos									
12 day "	1.6±0.2	1.0	0.3	0.3					
13 day "	6.7±0.3	3.5	1.7	1.5					
14 day "	15.0±0.9	9.3	3.7	2.0	1.3±0.6	0.3	0.5	0.5	
15 day "	21.3±1.7	13.6	5.3	2.4	7.5±0.7	2.6	3.4	1.5	
16 day "	40.5±0.3	28.7	8.5	3.3	14.6±0.9	5.3	6.0	3.3	
17 day "	53.6±2.4	40.3	8.8	4.5	26.2±0.7	9.6	12.6	4.0	
18 day "	62.5±1.0	46.7	11.3	4.5	47.6±2.3	19.4	20.6	7.6	
19 day "	75.6±1.5	55.3	14.5	5.8	64.2±3.4	30.3	25.6	8.3	
20 day "	68.4±2.4	50.7	12.6	5.1	54.3±2.7	25.3	21.7	7.3	
21 day "	73.2±2.4	55.3	13.6	4.3	65.3±2.9	33.1	23.6	8.6	
1 week old chicks	132.0±5.4	99.5	23.6	9.4	115.0±3.3	75.0	25.4	13.6	

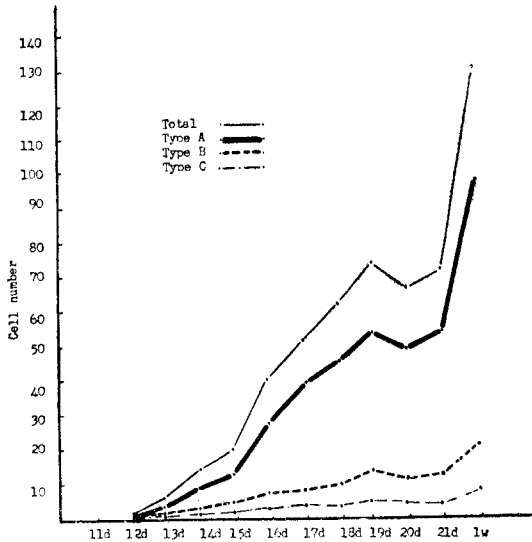


Fig. 3. Proventriculus mast cell counts of normal chicks.

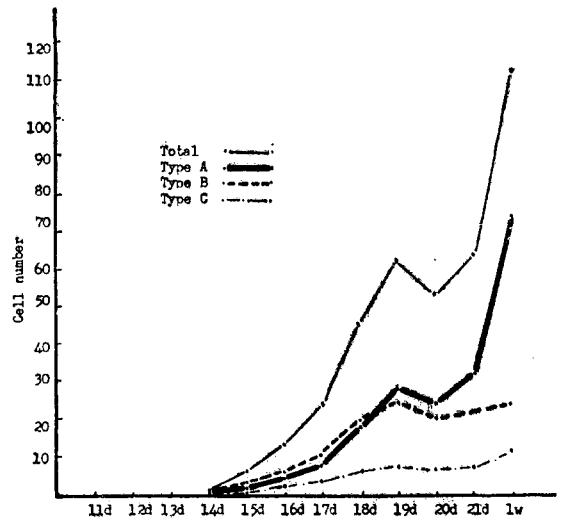


Fig. 4. Proventriculus mast cell counts of chicks treated with hyaluronidase.

견되었다.

考 察

각종 物理化學的인 자극을 주어 肥滿細胞의 형태학적 변화를 관찰한 보고는 많으나 hyaluronidase 를 투여하여 肥滿細胞에 미치는 영향을 형태학적으로 관찰 보고한 예는 아직 없는 것으로 안다.

저자는 비교적 다량의 hyaluronidase 를 鷄胎 卵黃囊에 주사하여 皮膚 및 前胃肥滿細胞의 形成과 出現數를 對照群과 비교관찰하였던 바 表 1 및 2에서 보는 바와같이 肥滿細胞의 形成 出現은 實驗群에 있어서 對照群에 비해 상당히 지연되었으나 藥物 투여후 6~7 일까지는 본세포의 증가율은 완만하였을 뿐 아니라 對照群과는 달리 B형세포의 비교출현수는 A형세포에 비해 높았으며 肥滿細胞의 總出現數는 對照群值의 약 반수에 지나지 않았다. 藥物 투여후 일주일을 경과하면서 肥滿細胞數는 점차 급속히 증가되었으며 B형세포에 비해 顆粒이 全細胞質內에 충전된 正常形인 A형세포의 비교출현율이 높아져 變化後에는 거의 對照群值로 회복됨을 관찰할 수 있었다. Asboe-Hansen(1950)에 의하면 肥滿細胞는 結合組織 基質의 중요성분을 이루는 hyaluronic acid 또는 그 전단계물질을 생산하며 따라서 hyaluronic acid의 량과 肥滿細胞의 출현수와는 상보관계가 있을것이라고 시사하였는데 이와같은 추론은 저자가 행한 본 실험결과를 뒷받침하는 것으로 흥미있는 일이라 생각된다.

Hyaluronidase의 투여로 인한 肥滿細胞의 出現數의 증감 또는 파괴현상에 관한 보고가 전무하므로 다른 物理化學的 자극을 주어 관찰한 인구성적과 저자의 실험성적과를 비교 검토해 보고자 한다.

Choi et al.(1964)은 cortisone 과 X-선을 照射한 흰쥐에서 腸間膜 肥滿細胞數가 급격히 감소되어 12~24 時間에 각각 최저치에 달하였으나 그후 점차 肥滿細胞數는 증가하여 5 日群에서는 90% 内外, 15 日後에는 거의 正常狀態로 회복되었다고 보고하였다. Asboe-Hansen(1952), Smith and Lewis(1953), Petterson(1954), Hjelmann and Wegelius(1954) 등도 動物에 cortisone, X-선 또는 冷溫處理를 하여 다같이 肥滿細胞의 數의 감소를 보았다. 이들의 보고는 비록 부여한 물질 또는 자극원은 다르나 저자가 肥滿細胞顆粒의 변화와 數의 變動을 經時的으로 관찰한 본 실험결과와 잘 부합된다. 그러나 Crabb and Kelsall(1957), Bloom(1947) 등은 X-선 照射로, Le Blanc et al.(1957)은 寒露露出로 다같이 肥滿細胞數가 증가되었다는 정반대의 성적을 보고하였으며 河(1966)는 serotonin의 前驅物質인 5-hydroxytryptophan을 투여한 鷄胎에서 皮膚 및 前胃肥滿細胞의 有意性 증가를

보았다. 한편 Fawcett(1954, 1955), Smith and Lewis(1958)는 compound 48/80 및 蒸溜水를 動物의 腹腔內에 주사하여 肥滿細胞의 파괴 및 顆粒逸出을 관찰 보고하였으며 Choi et al.(1964)은 흰쥐의 腸間膜에 reserpine을 주사한 후 注射部位에 가까운 腸間膜 肥滿細胞의 극심한 파괴와 顆粒의 脫出을 관찰하였다. Sylven(1940)은 X-선 및 γ -선 照射後 肥滿細胞顆粒의 消滅됨을 보았으며 李 및 鄭(1958)은 흰쥐에 X-선 照射를 한 실험에서 肥滿細胞顆粒의 逸出 淡染 내지 不染 및 空胞出現등을 보고하였다. 그러나 著者が 鷄胎 卵黃囊內에 hyaluronidase를 주사한 실험에서의 皮膚 및 前胃肥滿細胞에서는 나소의 形態的인 변화와 染色性的 감퇴 및 液胞出現은 관찰할 수 있었으나 顆粒逸出은 거의 볼 수 없었다. 肥滿細胞顆粒의 異染性에 관해서 Jorpes(1935)는 顆粒을 구성하고 있는 heparin 또는 그 前驅物質에 기인한다고 하였으며 Klaus and Winkelmann(1959)은 組織化學的 연구를 통하여 쥐, 생쥐등의 肥滿細胞顆粒과 night blue와의 親和性은 顆粒에 함유되어 있는 amine에 의한것이 아니라 黃酸粘液多糖類와 관계한다고 보고하였다. 한편 肥滿細胞에 함유 또는 생성되는 여러가지 효소, hyaluronic acid, heparin, histamine, serotonin 등의 存在樣式에 대하여도 아직 충분한 지견을 얻지 못하고 있다.

Gaddum(1956), Paton(1956)에 의하면 강한 有機酸인 heparin 과 알카리인 histamine이 중화되어 鹽結合을 이루어 肥滿細胞內에 존재한다고 하였으며 Green and Day(1960)는 heparin은 carboxyl 및 hydroxyl group을 가지고 있어 serotonin에 高度의 親和性을 나타내는 것이라 하였고 Sjoerdma et al.(1955)은 heparin은 histamine과 serotonin 외에 lipoprotein과 結合하여 존재한다고 하였다. 肥滿細胞顆粒內에 함유된 有效物質의 分泌樣式에 대하여서도 Sjoerdma et al.은 heparin은 蛋白質과 結合되어 있으므로 遊出에 즈음하여 heparin은 結合形으로 histamine은 단독으로 遊離되어 顆粒에서 細胞質內로 유출된다고 생각하였으나 Sano et al.(1958)은 serotonin은 細胞內의 어떤 高分子物質과 結合하여 존재하는 것이 아니라 細胞膜 또는 顆粒膜에 serotonin을 받아들이는 機能 즉 active transport mechanism이 있으므로 serotonin이 顆粒內에서 monoamine oxidase에 의한 酵素分解를 받지 않으며 또한 약리학적으로도 不活性인 상태로 있다고 해석하였다. 한편 Buxton and Sinclair(1956)는 肥滿細胞의 組織培養을 통하여 다른 細胞에 비하여 본세포의 細胞膜이 훨씬 脆弱하다는 사실을 밝혔으며 Smith and Lewis(1958)는 증류수를 쥐의 腹腔內에 주사하였던 바 腸間膜에 있는 他細胞는 아무런 변화를 보이지 않았으나 대부분의 肥滿細胞가 극심한 파괴와 顆粒脫出 현

상을 일으켰음을 보았으며 한편 toluidine blue 용액 및 protamine sulfate 는 肥滿細胞에서 histamine 을 遊出시키지만 肥滿細胞의 形態의 變化를 수반하지 않았음을 관찰하고 肥滿細胞의 파괴와 顆粒의 脫出없이 含有物質을 배출하는 것이 正常 肥滿細胞의 分泌樣式이라고 推定하였다.

著者가 hyaluronidase 를 투여한 本 실험에 있어서 肥滿細胞 出現數의 뚜렷한 감소와 細胞質顆粒의 용해 소실에서 오는 染色性의 감소 및 液胞出現은 관찰할 수 있었으나 細胞質顆粒의 脫出 및 細胞의 파괴현상은 볼 수 없었다. 이와같은 실험결과와 上記한 諸家의 論說에서 미루어 보아 hyaluronidase 는 肥滿細胞의 파괴와 顆粒의 脫出없이 肥滿細胞顆粒의 構成要素인 hyaluronic acid 를 遊離 分解시키므로써 細胞質顆粒의 他 構成要素의 分解를 間接적으로 유도 分泌시키며 이로 인하여 肥滿細胞의 染色性은 減退되고 液胞形成을 誘發하는 것이라고 생각된다.

摘 要

저자는 백색 레그혼의 種卵을 孵化시켜 얻은 10日胚의 卵黃囊에 hyaluronidase 400 μ /kg 를 單回 注射하여 皮膚 및 前胃肥滿細胞의 出現狀態와 細胞質顆粒의 變化를 經時的으로 관찰하여 다음과 같은 結果를 얻었다.

1. Hyaluronidase 투여로 鷄胎 肥滿細胞의 出現은 對照群에 비하여 상당히 지연되었다.

2. Hyaluronidase 투여후 6~7 일에 肥滿細胞의 比較出現數는 對照群值의 약 반수를 보였으며 그후 회복되기 시작하여 7日雛에서 거의 對照群值를 나타냈다.

3. Hyaluronidase 투여로 肥滿細胞顆粒의 脫出은 거의 관찰되지 않았으며 顆粒의 分解로 染色性 減退가 현저하였다.

이상의 관찰결과로 보아 hyaluronic acid 는 肥滿細胞顆粒의 形成에 관련하는 것으로 사료된다.

參 考 文 獻

Asboe-Hansen, G., 1950. The origin of synovial mucin. *Ann. Rheum. Dis.* 9 : 194.
 —, 1952. The mast cell: Cortisone action on connective tissue. *Proc. Soc. Exp. Biol. Med.* 80 : 677.
 Baker, B.L., D.J. Ingle and C.H. Li, 1951. *Am. J. Anat.* 88, 313. Cited from "Choi et al., 1964. Effect of cortisone and X-ray irradiation on mast cells of the adrenalectomized albino rats. *Yonsei Med. J.* 5 : 6".
 Benditt, E.P., R.L. Wong, M. Arase and E. Roepert, 1955. 5-hydroxytryptamine in mast cells. *Proc. Soc.*

Exp. Biol. Med. 90 : 303.
 Bloom, W., 1947. Histological changes following radiation exposure. *Radiology* 47 : 344.
 —, 1954. Radiation biology, edited by A. Hollaender, Vol. 1 part 2, p. 1091. McGraw-Hill Book Comp., New York.
 Buxton, J. and H.M. Sinclair, 1956. *Biochem. J.* 62: 27. Cited from "Page, I.H., 1958. Serotonin. The last four years. *Physiol. Rev.* 38."
 Choi, K.D., T.S. Kwon, S.Y. Pak and Y.K. Oh, 1964. Effect of cortisone and X-ray irradiation on mast cells of the adrenalectomized albino rats. *Yonsei Med. J.* 5 : 6.
 Choi, K.D., S.Y. Pak and Y.K. Oh, 1964. Mast cell degranulation with special reference to the effect of reserpine on the mesenteric mast cells of albino rats. *The New Med. J.* 7 : 177.
 Crabb, E.D. and M. Kelsall, 1957. Mast cells in endocrine glands of X-irradiated hamsters. *Anat. Rec.* 128 : 534.
 Devitt, J.E., W.J. Pirozynski and P.B. Samuels, 1953. Mast cell resistance to hormonal influence. *Proc. Soc. Exp. Biol. Med.* 83 : 335.
 Fawcett, D.W., 1954. Correlated cytological and pharmacological observations on the release of histamine by mast cells. *Anat. Rec.* 118 : 297.
 —, 1955. An experimental study of mast cell degranulation and regeneration. *Anat. Rec.* 121 : 29.
 Gaddum, J.H., 1956. In: Histamine, Ciba Symposium, Little Brown, Boston, Mass. p. 285.
 Green, J.P. and M. Day, 1960. Heparin, 5-hydroxytryptamine and histamine in neoplastic mast cells. *Biochem. Pharmacol.* 3 : 190.
 河在清, 1966. 닭태아의 mast cells 발생에 미치는 5-hydroxytryptophan 의 영향. 釜大論文集 20 : 275.
 Hjelmman, H. and O. Wegelius, 1954. Ueber die Einwirkung niedriger Temperatur auf die Mastzellen der Herzmuskulatur und der Leber bei der Kroete und dem Frosch. *Comment. Biol. Soc. Sci. Fenn.* 15 : 9.
 Holmgren, H. and O. Wilander, 1937. Beitrag zur Kenntnis der Chemie und Funktion der Ehrlichschen Mast Zellen. *Z. Mikr. Anat. Forsch.* 42 : 242.
 Jorpes, J.E., 1935. The chemistry of heparin. *Biochem. J.* 29 : 1817.
 Klaus, S.N. and R.K. Winkelmann, 1959. The nature

- of night-blue staining of rat mast cells. *J. Invest. Derma.* **33** : 225.
- Lagunoff, D. and E.P. Bonditt, 1959. 5-hydroxytryptophan decarboxylase activity in rat mast cells. *Am. J. Physiol.* **196** : 993.
- Larson, L.G. and B. Sylven, 1947. The mast cell reaction of mouse skin to some organic chemicals. *Cancer Res.* **7** : 676.
- Le Blanc, J., F. Rosenberg and P. Yevich, 1957. Mast cell change in animals exposed to cold. *Proc. Soc. Exp. Biol. Med.* **96** : 234.
- 李相漢, 鄭元植, 1968. X-線低量照射가 흰쥐 皮膚肥満細胞에 미치는 영향. 現代醫學 **8** : 505.
- Oliver, J., F. Bloom and C. Mangieri, 1947. On the origin of heparin. *J. Exp. Med.* **86** : 107.
- Parrat, J.R. and G.B. West, 1956. Tissue histamine and 5-hydroxytryptamine. *J. Physiol. Lond.* **132** : 40.
- Paton, W.D.M., 1956. In: Histamine, Ciba Symposium, Little Boston, Mass. p. 59.
- Petterson, T., 1954. The effect of X-ray total body irradiation of the mast cell count in the skin. *Acta Path. Microbiol. Scand.* Vol. Suppl. 102.
- Riley, J.F. and G.B. West, 1953. Presence of histamine in tissue mast cells. *J. Physiol.* **120** : 528.
- Ringertz, N.R., 1963. Polysaccharides of neoplastic mast cells. *Ann. N.Y. Acad. Sci.* **103** : 209.
- Sano, I., Y. Kakimoto and K. Taniguchi, 1958. Binding and transport of serotonin in rabbit blood platelets and action of reserpine. *Am. J. Physiol.* **195** : 495.
- Schayer, R.W., 1956. Formation and binding of histamine by free mast cells of rat peritoneal fluid. *Am. J. Physiol.* **186** : 199.
- Sjoerdma, A., T.E. Smith, T.D. Stevenson and S. Udenfriend, 1955. *Proc. Soc. Exp. Biol. Med.* **89** : 36. Cited from "Page, I.H., 1958. Serotonin. The last four years. *Physiol. Rev.* **38**.
- Smith, D.E. and Y.S. Lewis, 1953. Effects of total body X-irradiation on the tissue mast cell. *Proc. Soc. Exp. Biol. Med.* **82** : 208.
- , 1958. Phagocytosis of granules from disrupted mast cells. *Anat. Rec.* **132** : 93.
- Sylven, B., 1940. Studies on the liberation of sulphuric acids from the granules of the mast cells in the subcutaneous connective tissue after exposure to roentgen and gamma rays. *Acta Radiol.* **21** : 206.

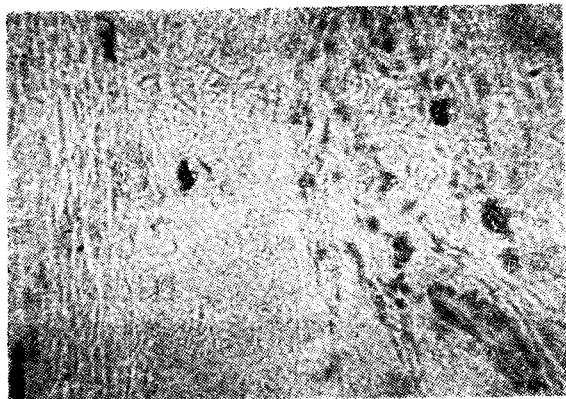


Plate 1. Skin mast cells of control group of the 17-day chick embryo. Most of mast cells are normal types. Toluidine blue stain, x 450.

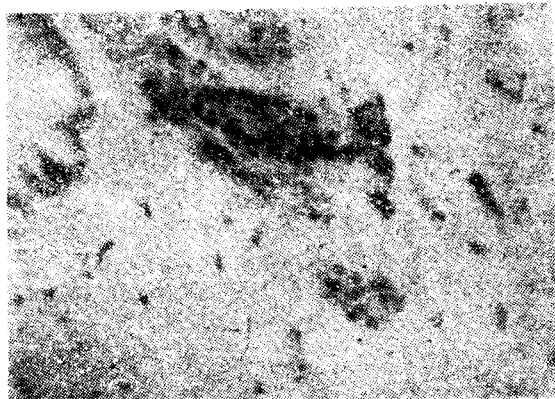


Plate 2. Skin mast cells of hyaluronidase group of the 17-day chick embryo. Most of mast cells lost their granules and some vacuoles are visible in their cytoplasm. Toluidine blue stain, x 450.

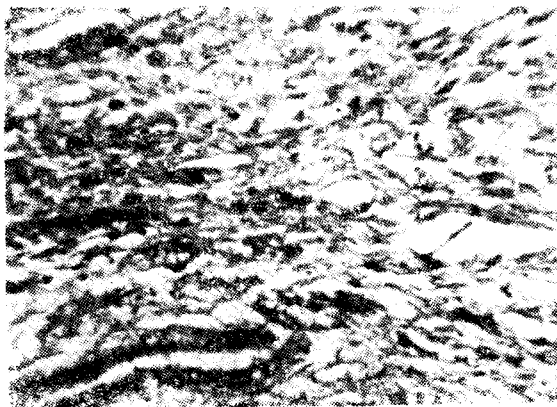


Plate 3. Proventriculus mast cells of control group of the 19-day chick embryo. Most of mast cells are normal types. Toluidine blue stain, x 450.

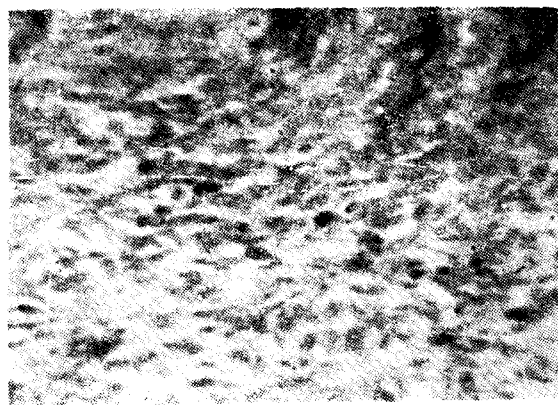


Plate 4. Proventriculus mast cells of hyaluronidase group of the 19-day chick embryo. Many of mast cells lost their granules and were reduced their stainability. Toluidine blue stain, x 450.