

韓牛脾臟에 있어서 脾動脈脾枝의 分岐에 關해서

晉州農科大學

金鍾涉·金武剛·元鳳來

I 緒 論

脾動脈의 起始, 走行, 分岐에 關해서는 SSoson-Jaroschewitsch⁽¹⁴⁾, Adachi⁽¹⁾, Heuschen⁽⁴⁾, Springorum⁽¹⁴⁾, Schabadasch⁽¹¹⁾, Michels⁽¹⁰⁾, Shimoyama⁽¹²⁾等 여러學者들의 業績이 있고, 脾門部에 있어서 脾動脈脾枝의 分岐에 關해서는 Kikkaw-Mat-sui⁽⁶⁾와 Kikkawa⁽⁸⁾의 詳細한 報告가 있는데 이들은 人脾臟에 關한 것이다.

家畜脾臟에 關해서는 Schabadasch⁽¹¹⁾가 牛馬, 豚, 犬, 以外的 數種의 家畜脾臟을, Steger⁽¹⁶⁾는 牛脾動脈을 田中⁽³⁾는 水牛脾動脈을, 肉眼解剖學的 혹은 X線學의 研究가 있으나 稀少하고 詳細히 論及치 않았다.

著者들은 韓牛脾臟의 新鮮材料를 肉眼的 觀察과 비닐(Vinylite)腐蝕法에 의한 鑄型標本으로 脾動脈脾枝의 分岐狀을 觀察한 結果 몇가지 新的 點을 報告하는 바이다.

II 材料 및 方法

1. 材 料

韓牛脾臟(成牛) 50例를 다음과 같이 剔出하여 本研究의 目的에 供試하였다.

脾臟의 剔出은 屠殺直後 腹腔切開하여 脾臟의 第1胃 附着部로부터 脾臟을 다치지 않도록 조심스럽게 分離하고 腹腔動脈幹(Truncus coeliacus)에 起始한 脾動脈(A. lienalis)을 起始部 가까이에서 切斷하고 臟器(spleen)外에서 分岐된 脾枝(Rami lienales)를 다치지 않게 格別히 주의하여 脾門部주위 結合組織을 여유 있게 附着시켜 脾臟을 드러 내었다.

2. 方 法

韓牛脾臟50例中 25例는 新鮮材料로서 肉眼的으로, 25例는 鑄型標本을 만드려 立體的으로 觀察하였다.

1) 新鮮材料

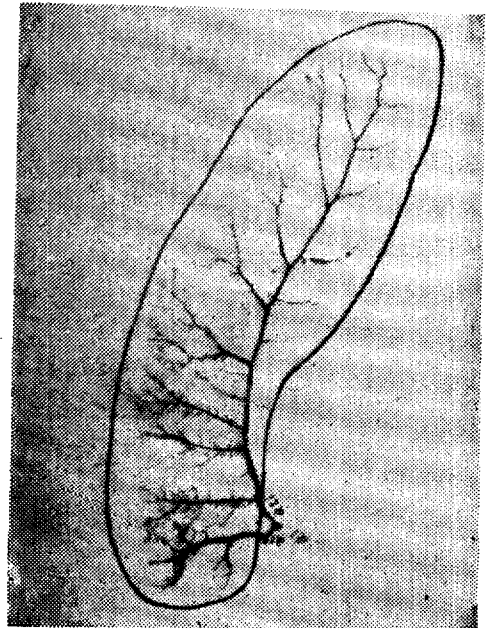
剔出臟器를 切斷部에서 脾門쪽으로 血管을 다치지 않도록 조심스럽게 血管주위 結合組織을 除去하여 血管을

露出시켜 臟器外에서 分岐된 血管을 觀察하고 脾門部에서 脾臟內部로 進入하는 脾枝들의 臟器內 走行에 對해서는 이들의 主大終枝가 區分認識됨에까지 追跡하였다.

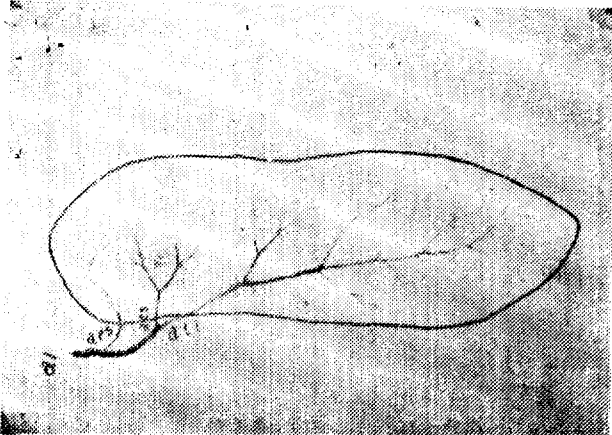
2) 鑄型標本

採取한 脾臟의 血管內容物을 吸引하고 流水로서 洗滌한 後 Acetone으로 血管內를 洗滌脫水하고 注入劑를 注射器(100ml)로서 脈脾動幹에서 徐徐히 指壓을 加하면서 20~40ml씩 注入하고 流水에 12~24時間 浸水硬化시킨 後 濃黃酸과 水를 1:15의 容量比率로 稀釋한 溶液에 5~7日間 30~35°C의 室溫에서 浸漬하여 組織을 腐蝕시키고 流水로 洗條하여 鑄型標本을 完成하였다. 注入劑는 主劑인 Vinyl-Chloride 20gm (20%)을 Acetone 100ml에 溶解시키고 여기에 附縮劑 Kaolin을 8 gm을 첨가하여 충분히 攪拌하여 使用하였다.

脾動脈 脾枝들에 對한 名稱은 Kikkawa⁽⁸⁾(9)가 사용



al: 脾動脈 at s: 上終動脈 ati: 下終動脈
그림 1. 上下終動脈으로 分岐된 韓牛脾動脈의 鑄型 標本



aps 上極動脈
그림 2. 上下終動脈 및 上極動脈으로 분岐된 韓牛脾動脈의 鑄型標本

한 사람의 것에 準하였다.

II 實驗成績

韓牛脾臟의 脾門部에 있어서 脾動脈幹은 두개의 脾枝 즉 上下終動脈 A. terminalis superior, A. terminalis inferior으로 分岐하는 것(그림. 1. 3)이 50例中 32例·64%(table I)이고, 上·下終動脈과 上極動脈 A. Polares superior으로 分岐하는 것(그림. 2. 4)이 50例中 18例 36%(table I)이었다.

上下終動脈의 分岐는 50例中 49例(98%)가 臟器外에서, 1例(2%)가 臟器內에서 分岐하고 있었다.

終動脈의 크기는 上·下終動脈으로 分岐直後 上終動脈은 口徑 5.5mm(最小 2.8-最高 8.8), 下終動脈은 8.6mm(最小 6.3-最高 12.6)로 下終動脈의 上終動脈보다 크다 極動脈은 上極動脈만 出現하고 出現頻度는 50例中 18



그림 3. 上下終動脈으로 分岐된 韓牛脾動脈




그림 4. 上下終動脈 및 上極動脈으로 分岐된 韓牛脾動脈

例(36%)이고 脾動脈幹에서 獨立의으로 나타나는 것이 18例中 17例이었고 上終動脈에서 破生한 것이 1例 있었다.

脾動脈脾枝들의 臟器外 吻合은 볼수 없었다.

脾門은 背端(上方)쪽으로 極偏在하고 있었다.

Table 1. The divarication of the Aa. lienales

Sample	Artery	Aa. terminales superior et inferior	Aa. terminales superior et inferior & A. polares superior
Cast specimen		15(60%)	10(40%)
Fresh sample		17(68%)	8(32%)
Total		32(64%)	18(36%)

IV 考 察

Lipschutz⁽⁸⁾, Michels⁽¹⁰⁾, Shimoyama⁽¹²⁾, Kikkawa⁽⁹⁾ 등은 人脾動脈이 2大終枝(Aa. terminales superior et inferior) 및 3大終枝(Aa. terminales superior, media et inferior)로 分岐한다고 報告하였고 또 Kikkaw⁽⁹⁾는 5大終枝(Aa. terminales superior, media et inferior, Aa. Polares superior et inferior)로 分岐한다고 報告하였다.

田中⁽³⁾는 水牛脾動이 2條의 Rami lienales로 간혹 3條의 Rami lienales로 分岐한다고 報告하였다.

Schabadash⁽¹¹⁾는 動物脾動脈의 X線學的 研究에서 Kraniale Ramus lienalis, Caudale Rami lienalis, terminalen Zweig, Kraniale Ramus polaris lienis,

Kraniale Zweig der Arteria lienalis等 局所解剖學의 用語를 사용하였고, 牛脾動脈은 Komplizierte A. lienalis에 속하고 이中에서도 magistralen Typus에 속한다고 報告하였다.

韓牛脾動脈幹은 2大 및 3大終枝로 分岐하고 있는데 이들 枝終은 Aa. terminales superior et inferior 및 A. polaris superior이고 2大終枝인 경우에는 A. polaris superior이 없다.

極動脈의 出現은 人脾臟에 있어서 Kikkawa는 50例中 12%(⁸), 60例中 41.7%(⁹)로 報告하고 있는데 이들 極動脈은 Aa. Polares superior et inferior인데 上下極動脈이 同時에 혹은 上 및 下極動脈이 單獨으로 出現하는 것으로 報告하고 있는데 韓牛에 있어서 極動脈은 上方(上極動脈)에만 局限하고 있고 出現은 50例中 18例(36%)였다.

韓牛에 있어서 極動脈이 上方에만 局限하는 것은 Schabadasch(¹¹)가 牛脾動脈이 magistralen Typus에 속한다고 지적한 것과 같이 脾動脈은 脾門 가까이에서 脾枝들을 分岐하고, 이들이 脾臟內로 進入하는 脾門이 크지 않고, 脾門이 背(上)端으로 極偏在하여 下終動脈이 腹(下)方으로 거의 主軸으로 分岐, 走行함으로 下極動脈의 出現이 없는 것으로 思料된다.

上下終動脈의 分岐는 50例中 49例(98%)는 臟器外에서, 1例(2%)가 臟器內에서 行하고 있었다.

終動脈의 口徑에 對해서 Kikkawa(⁸)는 人脾動脈의 終動脈들은 等大한 徑을 가진다고 報告하였는데 牛에 있어서는 上終動脈은 口徑 5.5mm(最小 2.8—最高 8.8) 下終動脈은 8.6mm(最小 6.3—最高 12.6)로 下終動脈이 上終動脈보다 크다.

脾動脈脾枝들의 臟器外 吻合에 關해서는 下山(¹²), Michels(¹⁰), Clausen(²), Kikkawa-Matsui(⁶), Kikkawa-Matsui(⁶), Kikkawa(⁷) 등은 人脾에서 出現을 報告하였는데 牛에서는 볼 수 없었다.

V 結 論

韓牛脾臟(成牛) 50例中 25例는 新鮮材料로서 肉眼的으로, 25例는 鑄型標本을 만드러 觀察한 結果 다음과 같은 成績을 얻었다.

1. 脾動脈幹은 50例中 32例(64%)가 2大終枝로, 18例(36%)는 3大終枝로 分岐하고 있었으며 이들 主大終枝를 Aa. terminales superior et inferior 및 A. Polares라는 名稱을 사용하였다.

2. 上下終動脈의 分岐는 50例中 49例는 臟器外에서 1例가 臟器內에서 行하고 있었다.

3. 脾動脈幹에서 上·下終動脈으로 分岐直後 이들 終

動脈의 口徑은 下終動脈이 8.6mm(最小 6.3—最高 12.6), 上終動脈이 5.5mm(最小 2.8—最高 8.8)로 下終動脈이 上終動脈보다 크다.

4. 脾動脈脾枝의 臟器外 吻合은 없었다.

VI 參考文獻

1. Adachi, B. (1928) Das Arteriensystem der Japaner. Tokyo, Bd. 2.
2. Clausen, E. (1958) Anatomie der Milzarterie und ihrer Segmentalen Atse beim Menschen, Anat. Anz. 105: 315-324.
3. 田中稔(1942). 臺灣産 水牛脾臟解剖學的研究 北越醫學會雜誌 57卷 5號 500-512.
4. Henschen, C. (1928). Die Chirurgische Anatomie der Milzgefäße. Schweiz med. Wschr. 9: 164-185.
5. 加藤嘉太郎(1961): 家畜比較解剖圖說, 下卷. 430-431. 養賢堂
6. Kikkawa, F. Uimatsui, M. (1960) über die Verästlung der A. lienalis bei Japanern. Nichi-Idai-Zasshi 27: 1060-1067.
7. Kikkawa, F. (1965). über die arteriell-extraliene Anastomose beim Menschen. Acta Anatomica Nipponica 40: 151-155.
8. _____ (1965) über die extraliene Verästlung der A. lienalis am Hilus eley Deutschen Acta Anat Nipponica 40: 246-256.
9. _____ (1966) über das segmentalen Verlauf der Balkenarterien beim Menschen. Acta Anatomica Nipponica 41: 105-112.
10. Michels, N. A. (1942) The variational anatomy of the spleen and splenic artery. Amer. J. Anat. 70: 21-75.
11. Schabadasch, A. (1935) Beiträge zur vergleichenden Anatomie der Milzarterien. Versuch einer Analyse der Evolution Sbahnen Gefäßsystems. Zschr. Anat. U Entw. gesch. 104: 502-546.
12. Shimoyama, H. (1950) Untersuchungen der A. lienalis im Hinblick auf Operation. Igaku-Kenkyu 20: 127-145.
13. Sisson-Grossman. (1966) The Anatomy of the domestic animals. 4th ed. 477. 726-727. W.B. Saunders Company.
14. Springorum, W. (1933) Arterien Schlängel-

- ung und Arterio sklerose. untersuchungen an der Arteria lienalis. Virch. Ws Arch Path. Anat. 29. : 346-358.
15. Ssosan-Jaroschemitsch, A.J.(1927). Zur chirurgischen Anatomie des Milzhilus. Znschr. Anat. U. Entw, gesch. 84 : 218-260.
16. Steger, G.(1939) Die Artmerkmale der Milz der Haussägetiere(Gegenbanurs) morphologisches Jahrbuch. Bd. 83)
17. Tanaka, M.(1943) über die A. Polaris Superior beim Menschen. Hokuetsu-Igakai-Zasshi 58 : 35-43.

Studies on the Divergence of the Rami lienales at the Hilus of the Spleen in Korean Cattle

Chong Sup Kim, D. V. M. , Moo Kang Kim, D. V. M. , and Bong Rae Wound. V. M.

Chinju Agricultural College

ABSTRACT

This study was conducted to ramify of the Rami lienales at the hilus of the spleen in Korean cattle. The materials used were fifty spleens, 25 fresh samples, and 25 Cast specimens.

The results obtained are summarized as follows.

1. The splenic arteries were divided into 2 Rami lienales (32 cases, 64%) and 3 Rami lienales(18 cases, 36%), and their branches were nominated as Aa, terminales superior et inferior and A. polares superior.

2. To ramify the A. terminalis superior and A. terminalis inferior, only one case diverged in the splenic parenchyma and 49 cases diverged in the outside of the spleen.

3. Immediately after dividing from the splenic artery to the Aa. terminales superior and inferior, the calibres of the A. terminalis inferior were larger than the A. terminalis superior (sup. 5.5 mm., inf. 8.5mm.)

4. It was also observed, in all samples used, that Rami lienalis of the splenic artery were not anastomosis in the out side of the spleen.