

# 單純性甲狀腺腫에 관한 臨床的研究\*

韓一病院 內科

金錫根 · 崔在得 · 安基宙 · 李鍾錫 · 崔一泳 · 李珉載

—Abstract—

## Clinical Studies of Simple Goiter

Suk Keun Kim, M.D., Jae Duk Choi, M.D., Ki Joo Ahn, M.D.,  
Chong Suk Lee, M.D., Il Young Choi, M.D. and Min Jae Lee, M.D.

Department of Internal Medicine, Han-II Hospital

Presented here are the results for clinical study on 65 cases of simple goiter the author treated during the period of 4 years and 10 months from Jan. 1963 through Oct. 1967 at the Seoul National University Hospital and Han-II Hospital.

It had been customary to classify simple goiter, according to the gross morphological characteristics of the thyroid gland, as diffuse and nodular type.

This paper attempts to investigate the histopathological changes and treatment of simple goiter respectively.

Sixty five cases of simple goiter were classified into 4 types; namely degenerative type was 20 cases (30.8%), proliferative type was 7 cases (10.8%), colloidal type was 24 cases (36.9%) and cyst formation with degeneration was 14 cases (21.5%), on the basis of histopathological findings.

Thus, it is essential that simple goiter should be differentiated from thyroid tumors as soon as practicable.

The effectiveness of medical treatment with desiccated thyroid and autohemotherapy for certain simple goiter are also discussed.

### I. 緒 言

單純性甲狀腺腫이라함은 機能的으로는 亢進이나 低下가 없고 正常機能狀態에 있으면서 形態學的으로는 甲狀腺肥大를 招來하는 甲狀腺腫을 말하지만 決코 單一한 疾病의 名稱은 아니다. 이를 大別해서 I. 瀰漫性單純性甲狀腺腫과 II. 結節性單純性甲狀腺腫으로 나눌 수 있고 특히 結節性인 것은 單純히 結節性인 것으로 機能에는 異常이 없는 것이 普通이다. 著者들은 이러한 甲狀腺腫患者에 對하여 各種 甲狀腺機能檢査(<sup>131</sup>I Thyroid uptake 및 Scintigram, PB<sup>131</sup>I Conversion Ratio, BMR과 血漿 cholesterol 值 等의 測定)와 針生檢에 依한 病理組織學的檢査를 實施하여 所謂 單純性甲狀腺腫의 症例에 對한 臨床的 考察을 한 바 있으므로 그 結果를 報

告하는 同時에 治療經過를 觀察한 바 있어 이에 報告하는 바이다.

### II. 觀察對象 및 檢査方法

觀察對象은 1963年 1月부터 1967年 10월까지 4年 10個月間에 걸쳐 서울大學校醫科大學 放射性同位元素室 및 韓一病院 內科外來를 찾은 患者中 各種 理學的 및 檢査室所見과 手術 및 針生檢組織檢査에 依해서 單純性甲狀腺腫으로 診斷된 患者를 對象으로 觀察하였다.

針生檢法에 依한 病理組織學的 檢査는 著者<sup>12) 13)</sup>가 이미 發表한 方法에 따라 實施하였다. 觸診으로 단져지는 甲狀腺腫에 있어서의 放射性沃素의 攝取狀態를 scintigram으로 觀察하여 穿刺部位를 選定하고 Vim Silverman Needle로서 穿刺針生檢(needle biopsy)을 實施하였으며 採取된 組織은 10% formalin液에 固定시킨 後 paraffin切片을 만들어서 hematoxylineosin染色에 依하

\* 本 論文의 要旨는 1967年 11月12日 第19次 大韓內科學會學術大會席上에서 發表하였음.

여 處理하여 檢鏡判讀하였다.

III. 檢査 成績

(1) 單純性甲狀腺腫의 男女別·年齡別 發生頻度

單純性甲狀腺腫患者 65名을 男女別로 보면 男子가 13名(20%), 女子가 52名(80%)으로 그 比率은 約 1:4로 女子가 男子에 比較해서 顯著히 많고 年齡別로 보면 21~30歲가 29名(44.6%)으로 가장 많았고 다음이 31~40歲가 22名(33.9%)으로 即 21~40歲까지에 51名(78.5%)인 大部分을 차지하고 있으며 41~50歲가 9名(13.8%), 15~20歲가 3名(4.6%), 51歲以上이 2名(3.1%)의 順序로 되어 있다(Table 1).

Table 1. Sex & age distribution in simple goiter

Age	Sex		Total	%
	Male	Female		
15~20	—	3	3	4.6
21~30	5	24	29	44.6
31~40	6	16	22	33.9
41~50	2	7	9	13.8
>51	—	2	2	3.1
Total	13	52	65	—
%	20	80		

(2) 臨床 및 形態學的 分類와 病理組織學的 發生頻度

單純性甲狀腺腫 65名을 臨床 및 形態學的 分類로 瀰慢性(diffuse)과 結節性(nodular)으로 區分하여 보면 瀰慢性이 14名(21.5%), 結節性이 51名(78.5%)으로 結節性이 約 3.5倍 많으며 病理組織學的으로 分類하여 보면 瀰慢性甲狀腺腫에서는 「코로이드」型(colloidal type)이 가장 많아 10名이었고 退行型(degenerative type)과 增殖型(proliferative type)이 各各 2名이었다. 그리고 結節性甲狀腺腫에서는 退行型(degenerative type)이 18名으로 가장 많았으며 「코로이드」型(colloidal type)과 囊胞性變質腫(cyst formation with degeneration)이 各各

14名으로 그다음이었고 增殖型(proliferative type)이 5名으로 가장 적었다. 全體의으로 보면 「코로이드」型(colloidal type)이 24名(36.9%), 退行型(degenerative type)이 20名(30.8%), 囊胞性變質腫(cyst formation with degeneration)이 14名(21.5%), 增殖型(proliferative type)이 7名(10.8%)의 順序로 되어 있다(Table 2).

Table 2. Classification on the basis of histopathological & morphological findings

Class.	Morpho.	Diffuse	Nodular	Total	%
Degenerative		2	18	20	30.8
Proliferative		2	5	7	10.8
Colloidal		10	14	24	36.9
Cystic deg.		—	14	14	21.5
Total		14	51	65	—
%		21.5	78.5	—	—

(3) 病理組織學的 分類와 年齡別 發生頻度

單純性甲狀腺腫 65名을 上記한 네가지型의 病理組織學的인 分類를 하여 年齡別로 보면 退行型(degenerative type)에 있어서는 21~30歲에서 8名, 31~40歲에서 7名, 41~50歲 4名, 51歲以上에서 1名으로 各 年齡層에 發生되고 있으며 他型에 比較해서 年齡이 많은 層에서 많이 볼 수 있는 傾向이 있고 增殖型(proliferative type)에 있어서는 21~30歲에서 4名, 31~40歲에서 2名, 41~50歲에서 1名이었고 「코로이드」型(colloidal type)에 있어서는 15~20歲에서 2名, 21~30歲에서 11名, 31~40歲에서 9名, 41~50歲에서 2名으로 他型에 比較해서 年齡이 적은 젊은層에 많은 傾向을 볼 수 있으며, 囊胞性變質腫(cyst formation with degeneration)에 있어서는 15~20歲에서 1名, 21~30歲에서 6名, 31~40歲에서 4名, 41~50歲에서 2名, 51歲以上에서 1名으로 各 年齡에서 볼 수 있으나 21~40歲層에서 많은 듯하다(Table 3).

IV. 考 按

瀰慢性單純性甲狀腺腫이 單一한 疾患이 아닐 것이라

Table 3. Classification of simple goiter on the basis of histopathological findings

Class.	Age	15~20	21~30	31~40	41~50	<51	Total	%
Degenerative		—	8	5(2)	3(1)	1	20	30.8
Proliferative		—	3(1)	2	1		7	10.8
Colloidal		2	8(3)	6(3)	1(1)		24	36.9
Cystic deg.		1	5(1)	3(1)	2	1	14	21.5
Total (合)		3	24(5)	16(6)	7(2)	2	65	—

는 것은 오래前부터 論議되고 있으며 그 症理組織像에서도 各樣各색으로 多樣性이고 또 近年에 各種機能檢査 特別히  $^{131}\text{I}$ 에 依한 여러 檢査法들이 發達되어짐에 따라 瀰慢性單純性甲狀腺腫內의 病態生理도 漸次 밝혀졌다.

著者들도 數年來 이 方面의 研究觀察을 企圖하여 적지 않은 瀰慢性單純性甲狀腺腫의 組織像 및 病態生理學的 檢索을 하여 興味있는 關聯性이 있음을 觀察할 수 있었다.

甲狀腺腫患者는 처음에 觸診과 視診에 依해서 瀰慢性乃至 結節性을 定하고 甲狀腺機能에 異常與否를 定하였다. 即 脈搏·心音·脈壓·眼球突出 등의 有無·神經症狀乃至 震顫等を 檢査하고  $\text{BMR} \cdot ^{131}\text{I}$ 攝取率· $\text{PB}^{131}\text{I}$ 轉化率 및 血漿 cholesterol 值等を 測定하여 機能異常이 없음을 確認하고 다음과 같은 비가치型(退行·增殖·「코로이드」·囊胞性變質腫)으로 區分하였다.

① 退行型 (Degenerative type)

中年期에서 更年期에 이르는 年齡層에 많은듯 하며 病理組織像의 特徵으로서 著明한 濾胞의 退行像을 볼 수 있으며 退行部의 上皮細胞의 染色이 不鮮明하고 「코로이드」도 色調가 연하게 되고 또 아주 消失되기도 하며 淋巴球의 浸潤과 多少의 結合組織增生을 볼 수도 있다. 外貌로는 硬度는 比較的 단단한 때가 많으며 慢性甲狀腺炎과의 鑑別이 困難한 때도 있으나 針生檢으로 容易하게 確診되는 때가 많다.

治療에 있어서는 大部分의 境遇 乾燥甲狀腺末의 連續投與가 有効하고 1日量 0.1 gm을 約1個月間 繼續하던 卓効를 보는 때가 많으며 腺腫의 完全消失 또는 縮少를 볼 수 있다. 그러나 投藥을 中止하면 再次增大되는 傾向도 있으나 반드시 外科의 摘出의 必要性은 느끼지 않는다.

② 增殖型 (Proliferative type)

本型의 頻度는 他型에 比해서 적은 便이며 思春期의 女性에 많은듯 하고 病理組織像으로는 一見 Basedow甲狀腺腫과 區別하기 어려운 濾胞上皮細胞의 增殖像을 볼 수 있다. 即 濾胞의 크기가 不規則하고 「코로이드」도 大體로 豊富하나 濾胞內面周圍에 空胞性變化를 볼 수 있는 때가 많고 間質에 血管이 많은 것도 特徵의 하나라고 말할 수 있다. Bürkle de la Camp의 分類에 依한 Struma diffusa macrofollikularis proliferans에 該當된다. 甲狀腺腫은 相當히 커지는 것이 特徵이고 硬度는 比較的 軟한 때가 많다.

本型의 甲狀腺腫에도 針生檢이 有効하게 實施되던 가장 有力한 診斷法의 하나라고 할 수 있으며 組織片採取는 強靱한 組織인 때는 困難한 때가 많고 間質에 血管이 豊富하므로 採取後에 出血이 될 念慮도 있으나 큰 問題는 되지 않는다. 本型에 있어서는 hormone 合成過程

에 障礙가 일어나는 것도 事實인듯 하며 Stanbury<sup>19)</sup>의 Goitrous cretin 研究에서도 確認된 바와 같은 有機化障礙가 있는 것으로 생각되며 本型의 組織像에 強度의 增殖을 볼 수 있는 것은 代價의 增大로 解釋될 수 있다. 即 上皮細胞의 沃素攝取能力은 強하나 沃素의 有機化障礙가 있으므로 無機沃素의 放出이 잘 되지 않으며 患者는 機能亢進이나 低下의 症狀이 없고 血中の  $\text{PB}^{131}\text{I}$ 轉化率도 正常值로 나타나는 때가 많다.

瀰慢性單純性甲狀腺腫中에서 本型만이 外科의 摘出이 좋은 때가 많은 것으로 생각되며 多數例에서 乾燥甲狀腺末連續投與로 最初 1~2個月間은 腺腫의 縮少를 볼 수 있는 때가 많으나 完全消失은 期待할 수 없으며 放置하던 繼續 腺腫의 肥大(巨大腺腫)을 招來하는 때도 있으므로 早期에 甲狀腺의 亞全摘出手術을 함이 좋을 것으로 생각된다.

③ 코로이드型 (Colloidal type)

本型은 單純性甲狀腺腫中에서 가장 많고 特別히 思春期前後의 女性에 많이 發生하며 크기는 普通 正常의 約2倍程度로 커진다. 硬度는 比較的 軟한 때가 많고 때로는 中等度로 딱딱한 때도 있다. 組織像으로는 扁平한 濾胞上皮細胞로 둘러싸인 濾胞로 되어 있으며 一見正常甲狀腺의 組織像과 비슷하기도 하나 濾胞의 크기가 不規則하고 膨大된 濾胞內에도 「코로이드」로 充滿되는 때가 많고 濾胞內에 「코로이드」가 增加되기 때문에 甲狀腺全體가 肥大되는 것으로 생각된다. 診斷은 比較的 容易한 때가 많으나 輕度의 機能亢進症의 症狀을 呈示하여 그 鑑別이 困難한 때도 있다. 그와 같은 境遇에는 suppression test가 必要하다. 또 神經質인 患者에 있어서는 一時的인 頻脈·心悸亢進·震顫 등이 있을 수 있으므로 機能亢進症의 有無의 混同되기 쉬우며 甲狀腺機能檢査結果와 細密한 觀察을 必要로 하는 때도 있다.

治療는 大部分의 境遇 必要하지 않으며 局所의 으로나 全體의 으로서 何等 障礙가 없는 때가 많다. 外貌上 問題가 될 수 있으나 放置해도 繼續 커지지 않기 때문에 手術할 必要는 없다.

著者들은 本型에게 乾燥甲狀腺末의 連續投與로 腺腫의 縮少를 볼 수 있었으며 更年期以後에는 退行型으로 移行되는 듯하였다.

④ 囊胞性變質腫 (Cyst formation with degeneration)

本型은 單純性結節性甲狀腺腫中에서 針生檢穿刺時 偶然히 變質液의 檢出로 確診되는 때가 많으며 各年齡層에서 볼 수 있고 變性內容液(變質液)의 性状으로 chocolate 빛 또는 黃色빛인 때가 많으나 때로는 銀빛의 光澤을 볼 수 있는 때도 있다.

粘液狀態로 끈끈하여 조청과 같은 變質液은 그 粘度도 여러가지 狀態로 다르며 變性內容의 狀態, 囊胞壁

의 「두께」差等으로 意外로 딱딱한 腫瘤로 觸診되는 때 도 적지 않다. scintigram에서는 “Cool” 또는 “Cold”의 缺損像으로 나타나며 境遇에 따라서는 囊腫의 緣邊部에 上記한 退行性·增殖性等 「아데노마」性(adenomatous) 甲狀腺腫이 同伴되는 例도 있어 囊腫自體의 境界가 不明確한 때도 있다.

治療에 있어서는 囊腫內容變質液을 反復 穿刺排出 시켜 주고 乾燥甲狀腺末의 投與와 自家血液法(autohemotherapy)으로 大部分의 境遇 囊腫內容變質液의 漸次的인 減少後에는 腺胞壁만 남게 될 程度로 縮少된다. 文獻上으로 본 自家血液法은 bronchial asthma, urticaria, essential hypertension 其他 allergy 性 疾患에 有效하다고 되어 있고 1963年 橋本氏도 subacute thyroiditis 는 allergy 性 疾患으로 생각함이 좋다고 하여 cortisone 治療를 推薦하였고 美國의 Dameshek 도 1964 年에 甲狀腺腫을 allergy 性 疾患이라고 發表한바 있으며 Kameda 도 1963 年에 甲狀腺腫은 allergy 가 根源이라고 하였다. 우리나라에서도 1966 年에 朴<sup>40)</sup>이 甲狀腺腫은 特異體質에 잘 發生되는 體質의 疾患 即 allergy 性 疾患이라 하여 非特異性刺激療法(non-specific stimulating therapy) 으로서의 自家血液法을 많은 甲狀腺腫患者에 試圖하여 좋은 成績을 發表한 바 있다. 著者들도 本療法이 어떠한 甲狀腺腫患者에 있어서는 確實히 有效함을 確認할 수 있었다.

#### ⑤ 結節性甲狀腺腫의 惡性과의 鑑別問題

前述한 바와 같이 單純性結節性甲狀腺腫의 診斷에 있어서 結節의 有無는 比較的 容易하다고 할 수 있으나 가장 重要하고도 困難한 問題는 惡性甲狀腺腫과의 鑑別이라 할 수 있다. 結節性腺腫의 形態·硬度·癒着·轉移·壓迫症狀與否·scintigram·病歷·年齡關係等을 參酌하면 鑑別에 많은 도움이 될 때도 있으나 惡性과 良性結節과의 確固한 鑑別診斷點이 없어서 困難한 때가 많은 것은 事實이다. 良性結節이라 생각하고 手術한 例에서 病理組織學의 惡性 癌組織을 發見하는 例도 때때로 있는 것이고 甲狀腺結節의 惡性誤診率에 관한 여러學者들의 文獻上報告를 보아도 8.7%~35%로 比較的 高率로 나타나고 있으며 惡性과 良性의 臨床診斷이 얼마나 困難한 것인가를 말해주고 있다(著者の 이에 관한 成績報告는 別紙發表豫定). 그러나 結節性甲狀腺腫中 惡性 癌의 發生頻度는 그리 높지 않은 것이며 前述된 바와 같은 各型의 良性腺腫이 越等히 많은 事實과 甲狀腺癌의 惡性度는 他臟器의 癌보다는 낮은 點 그리고 手術後 遺症問題等을 생각하여 結節性이라고 해서 바로 外科의 切除만을 할 것은 아니고 各種檢査와 生檢法等으로 鑑別診斷에 慎重을 期하는 한편 前述된 바와 같은 乾燥甲狀腺末投與·自家血液法·試驗的內科治療 등으로 좋은 効

果를 볼 수 있는 때가 많으므로 그 經過를 充分히 觀察할 必要가 있다고 본다.

## V. 結 論

單純性甲狀腺腫患者 65 例에 대하여 <sup>131</sup>I을 使用한 各種甲狀腺機能檢査法과 臨床所見 및 生檢法을 利用하여 退行型(degenerative type), 增殖型(proliferative type), 「コロ이드」型(colloidal type) 그리고 囊胞性變質腫(cyst formation with degeneration)의 4 型으로 分類하고 이에 對한 治療에 關해서 考察하였다.

(論文校閱의 勞苦를 아끼지 않으신 李文鎬教授에게 深甚한 感謝를 드립니다.)

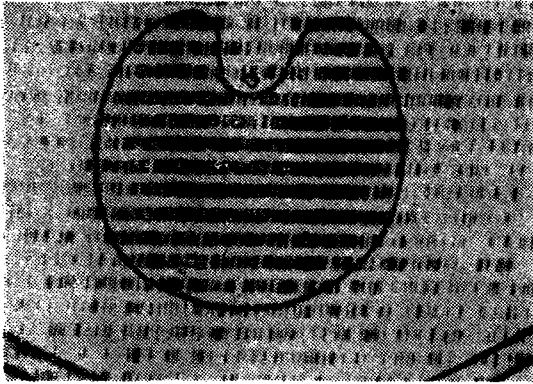
## REFERENCES

- 1) Stoffer, R P.: *Nodular Goiter. Arch. Int. Med.* 106:62, 1960.
- 2) Sokal, J.E.: *Incidence of Malignancy in Toxic and Non-toxic Nodular Goiter. J.A.M.A.* 154: 321, 1954.
- 3) Eller, M., Silver, S., Yohalem, S.B. and Segal, R.L.: *The Treatment of Toxic Nodular Goiter with Radioactive Iodine 10 years Experience with 436 Cases. Ann. Int. Med.* 52:976, 1960.
- 4) Cecil & Loeb: *Textbook of Medicine 10th Edition, 1964.*
- 5) Cattel R.B., et al.: *Clin Endocrinal & Metab.* 13: 1408(1953).
- 6) Cole W.H., et al.: *J. Americ. Goiter Assoc.* 331 1953.
- 7) Stanbury J.B.: *J. Clin. Endocrinal & Metab.* 12: 191, 1952.
- 8) Werner S.C.: *Thyroid* 331, 1955.
- 9) Green M.A.: *New Engl. J.M.* 244: 385, 1951.
- 10) 李文鎬, 姜洙祥, 高昌舜, 李章圭, 南基鏞, 秦柄鎬, 韓沁錫, 李濟九, 李聖浩, 李震淳: 放射性同位元素를 利用한 甲狀腺腫의 研究(第一報). 大韓內科學會雜誌 4:3, 1961.
- 11) 李文鎬, 姜洙祥, 金錫根, 高昌舜: 放射性同位元素 沃素에 依한 甲狀腺疾患의 臨床的 研究(第二報), 大韓內科學會雜誌 5:3, 1962.
- 12) 金錫根: 放射性沃素에 依한 甲狀腺機能檢査와 針生檢組織像에 關한 研究. 大韓醫學協會誌 5:11, 11, 1962.
- 13) 金錫根: 甲狀腺의 生檢. 大韓內科學會雜誌 5:7, 1962.

- 14) Meadows, P.M.: *Scintillation scanning in the management of the clinically single thyroid nodule. J.A.M.A. 4: 177, 1961.*
- 15) 土屋武彦, 益山榮良, 渡邊哲敏, 長塚晃: *Scintigram* ニヨル甲狀腺疾患ノ診斷ニツイテノ知見. 臨床放射線, 5卷 3號, 昭和35年.
- 16) Hamlin, E., Jr. and Vickery, A.L.: *Needle biopsy of thyroid gland. New Eng. J. Med. 254:742, 1956.*
- 17) Horst, W.: *Klinische radiojoddiagnostik der schilddrüsen erkrankungen 1956.*
- 18) Crile, G.W., Jr., Vickery, A.L.: *Special uses of silver man biopsy needle in office practice and at operation. Am. J. Surg. 83:83, 1952.*
- 19) Stanbury, J.B.: *J. Clin. Endocrinal & Metab. 12. 191, 1952.*
- 20) 朴吉秀: *Goiter and its autohemotherapy. 대한의 학협회지, 9:7, 1966.*
- 21) Meadows, P.M.: *Scintillation scanning in the management of the clinically single thyroid nodule. J.A.M.A. 4: 177, 1961.*
- 22) Sokal, J.E.: *Incidence of malignancy in toxic and non-toxic nodular goiter. J.A.M.A. 154: 1321, 1954.*


—◇金錫根·崔在澤·安基宙·李鍾錫·崔一泳·李珉載 論文 附圖◇①—

Scintigram



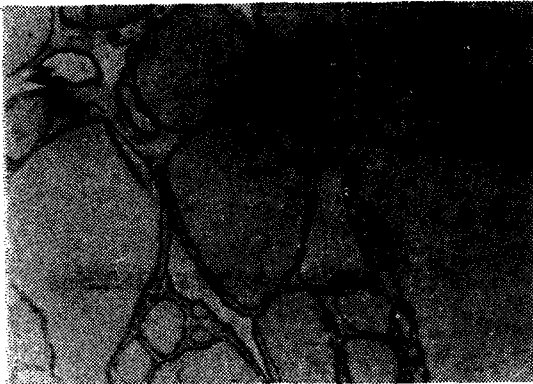Diffuse non-toxic goiter  
(colloidal type)

Scintigram



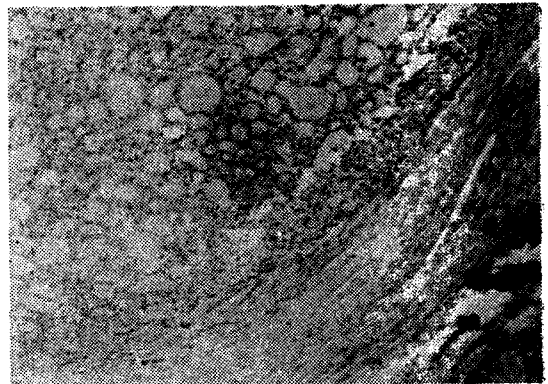
Nodular non-toxic goiter

Histopathological findings




(Colloidal type)

Histopathological Findings



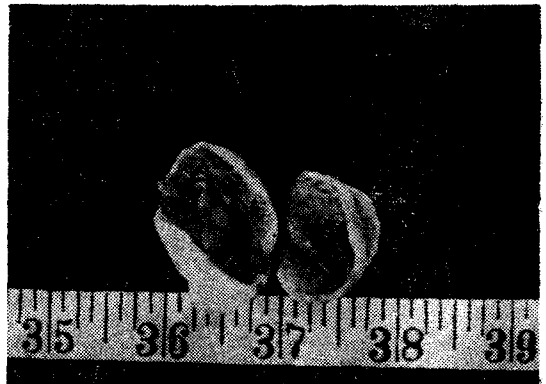Cystic degeneration of the thyroid gland  
partial adenomatous changes.

Surgical gross specimens



(colloidal goiter)


Surgical gross specimens



(cyst formation with degeneration)


—◇金錫根·崔在得·安基宙·李鍾錫·崔一泳·李珉載 論文 附圖◇②—

scintigram



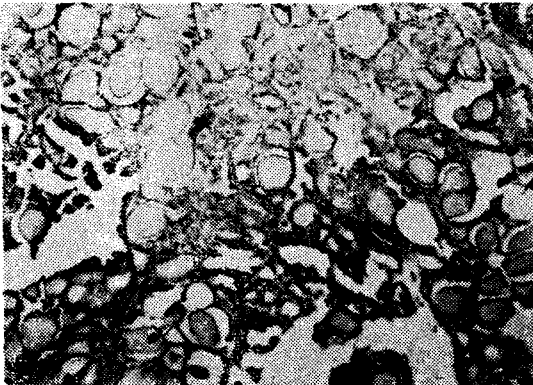
Nodular non-toxic goiter  
(degenerative type)

scintigram



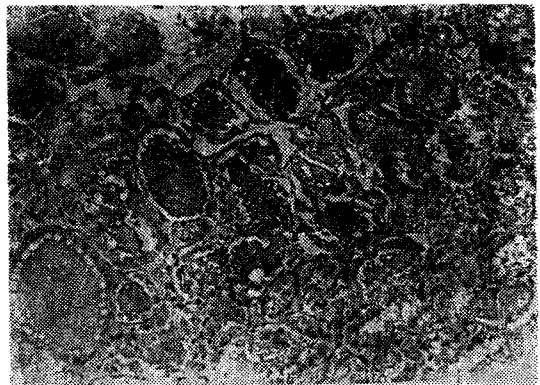Nodular non-toxic goiter  
(proliferative type)

Histopathological findings



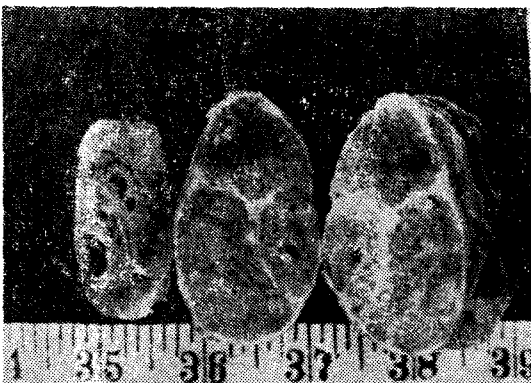(degenerative type)

Histopathological findings



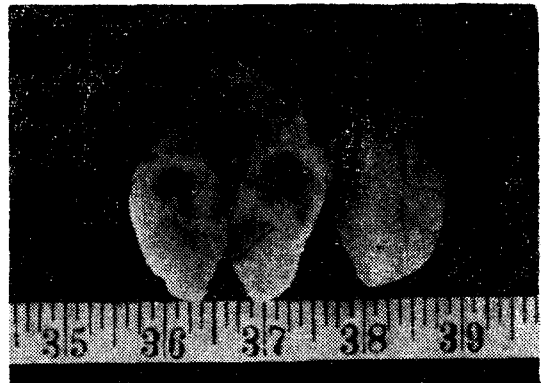(proliferative type)

Surgical gross specimens



Adenomatous goiter

Surgical gross specimens



Adenomatous goiter