大韓齒科醫師協會誌
Vol.5, No.1, 1964

Eosinophilic Granuloma —例報告

서울大學校齒科大學口腔病理學敎室
金東順·外三名

Ⅰ. 緖 言

1940年 Otani와 Ehrlich[1] 및 Lichtenstein과 Jaffe[2] (1940)가 Eosinophilic granuloma에 關하여 報告한 以來로 많은 學者가 이에 關하여 報告하였다.

Green과 Farber[3](1942)는 Hand-Schüller-Christian disease의 一種이라 하였고 Lichtenstein[4](1953)은 Hand-Schüller-Christian disease, Letterer-siwe disease 및 Eosinophilic granuloma는 相互 密接한 關係를 갖고 있으며 이들은 모두 組織球의 增殖과 肉芽組織을 形成하며 炎症性反應을 招來하므로 이들을 一括하여 Histiocytosis X라 稱하였다. 其後 많은 學者들은 이 名稱을 使用하고 있다.

現今에도 原因이 究明되지 않고 있으나 Mallory[5] (1942)는 脂肪代射障碍로 因하여, Auld[6](1957)는 알레르기 및 過敏症으로 因하여, Lichtenstein[61](1961)은 細菌 特히 virus의 感染으로 因하여 發生된다고 報告한 바 있다.

Eosinophilic granuloma는 身體 어느 部位에서나 發生할 수 있다. Green과 Farher[31]는 肋骨, 頭蓋骨, 및 顎骨에서 頻發한다 하였고 Jaffe와 Lichtenstein[2]은 全身骨格에서 發生하며 一乃至 數個의 骨을 侵犯한다 하였고 Kruger[7](1949), Nesbitt[8](1955), Ross[9](1959). Blevins[10](1956)는 顎骨에서 發生한 例를 報告하였다. Reeder[11](1952), Auld[5], Mengis[12](1959), William[13] (1957)은 肺에서 Kierland[14](1957), McCreary[15](1958)는 皮膚 및 粘膜에서 Mallory[5], McCreary[15], Love[16]는 淋巴結節에서 McKay[17](1953)는 膣部 및 口蓋에 發生한 例들을 報告 하였다.

McNeil[18](1955)은 X-線學的으로 Henderson, Dahlin, Bickel[19], Ross[9]는 病理學的으로 觀察하였다.

Bierman[20](1952), Fisher[21](1953)는 抗生物質을 利用하여 Bass, Sapin[22](1953)는 Cortison을 使用하여 Mesmann과 Dargeon[23](1955)는 放射線療法에 依하여 治驗한 例를 各己 報告한바 있다.

著者들은 下顎骨이 發生한 稀有한 Eosinophilic granuloma 一例를 治驗 하였기에 이를 報告하는 바이다.

Ⅱ. 症 例

患者：李○英 女子 10 歲 學生

初診日：1964年 7月25日

主訴：下顎右側隅角部 腫脹

既往症：患者는 1962年 12月頃 齒列矯正을 爲하여 下顎齒弓 兩側 第一大臼齒에 舌側主弧線을 裝置하여 初診當時까지 矯正帶環을 裝着하고 있었다.

1963年 7月頃 頸部皮膚에 膿瘍과 類似한 連珠創이 2個가 있었으나 治癒되었다. 其後 1964年 6月20日頃 下顎右側隅角部를 若干만 만져도 疼痛을 느꼈다 하며 自發痛이나 熱은 없었으나 食慾減退가 있었다. 7月20日頃에는 下顎右側隅角部에 母指頭大의 腫物이 繼續 增大하여 延世大附屬病院 整形外科와 韓一病院 小兒科의 診察을 거쳐 來院하였다.

現症：全身健康狀態는 良好한 便이나 若干 貧血像이며 別 特異症狀은 없었다.

口腔內所見：口腔內는 淸潔한 便이며 開口 및 齒齦色調는 正常이고 齒牙의 動搖는 없었다. 腫脹된 部分은 若干 硬하나 羊皮紙音 및 波動은 없었고 疼痛狀도 없었다.

X-線所見：下顎右側 第一大臼齒遠心部에서 第一大臼齒近心部에 이르는 部位에 炎症像을 보이며, 第一大臼齒齒根端은 吸收像을 나타내고 下顎骨 下緣에는 豌豆大程度의 陰圓型의 骨吸收像이 있다. 이 暗影部 周圍는 緻密骨로 둘러쌓여 境界가 明確하며 下顎骨 下緣에 規則的인 骨吸收像을 볼수 있다. Ascending Ramus 및 Mandible Corpus에는 別異常이 없다. 其外 胸廓이나 頭蓋骨의 X-線所見은 別異常이 없다.

檢査成績··

血壓 120/60, 脈搏 116, 體溫 36.9°C.

血液所見：

白血球：9,400/Cumm. 赤血球 498萬/Cumm.

Hb. 15.7 gm%

白血球像：

Stab. 2% Seg. 35%
Lymphocyte. 45%. Monocyte. 4%. Eosinophil 5%
Basophil. 0%

臨床診斷 : 1. Osteomyelitis
2. Monocystic Ameloblastoma.

病理學的所見 :

肉眼的所見 : 彈力性이 別로 없는 赤色의 肉芽組織樣의 軟組織이었다.

顯微鏡的所見 : 組織은 全體的으로 肉芽組織像으로 이에 Eosinophil 이甚히 出現하며 其外組織球와 foam Cell 및 形質細胞와 淋巴球의 浸潤을 본다. 또한 여러곳에 出血巢를 볼 수 있다. (附圖 1, 2, 3 參照)

病理學的診斷 : Eosinophilic granuloma mandible.

手術 및 經過 : 1964年 7月30日 入院 手術前處置로 1時間前에 Pyribenzamin 5.0 gm을 服用시키고 30分前에는 Sepamin 6.2 mg과 Seconal 0.5 grain을 Vitamin K 50 mg을 服用시키고 Chloromycin 1,000 mg을 筋肉注射하였다.

手術은 下顎孔 傳達痲醉 및 下顎犬齒부터 第二大臼齒部位에까지 浸潤痲醉를 施行한 後 下顎右側第二大臼齒遠心部近處 부터 第二小臼齒 遠心에 이르는 頰頬移行部를 骨膜까지 切開하고 骨膜을 剝離하여 骨壁을 露出시키고 X-線像에 나타난 部位를 銳利한 器具로 容易하게 들어가는 部位를 中心으로 骨壁을 除去한즉 其 部位가 第一大臼齒 遠心齒根下에 該當 되었다. 이部位부터 下顎骨下緣에 達하는 길이 若 2 cm, 幅 1 cm에 達하는 部位를 穿孔 한즉 그 內部는 이미 圓型의 腔洞을 形成하고 內容은 黃色을 呈示하는 肉芽組織樣의 軟組織이 存在하고 있었으나 其 內部를 充滿하고 있지는 않았으며 內容液은 別로 없었다. 이와 같은 內容物을 Sharp Curette으로 完全히 除去하는 同時에 健全하다고 生覺되는 骨面까지 除去하고 Penimy. Sol. 으로 腔洞內를 洗滌하여 殘渣를 없이하고 骨組織의 新生을 助長하고 血腫을 防止하는 意味에서 Gel foam을 充滿시키고 外部軟組織을 順序대로 No. 4-0 Cotton으로 皮下縫合하고 No. 4-0. Silk로 表面粘膜을 縫合하였다. 手術當時 齒根의 露出等은 認定할수 없었고 手術中 出血은 60 cc 程度였다.

手術後處置는 Sepamin 6.5 mg을 服用 시키고 Penimy 1 Vial을 筋肉注射하고 Boric acid 水溶液으로 Mouth wash 하였다. 또 seconal 0.5 grain을 服用시키고 Camphor 2 cc.를 筋肉注射하고 VitaminB-Complex 1 cc를 皮下注射하여 無痛的으로 手術을 完了하였다.

手術後의 經過 : B.P. 126/56. 脈搏 120. 體溫. 37.8 C 이며 翌日부터 口腔清掃와 抗生物質 投與 및 充分한 榮養攝取, 疼痛및 强心에 留意하여 處置 하였다. 現在 腫脹은 完全히 消失되지는 않았으나 많이 消退되었다.



第1圖 ×10

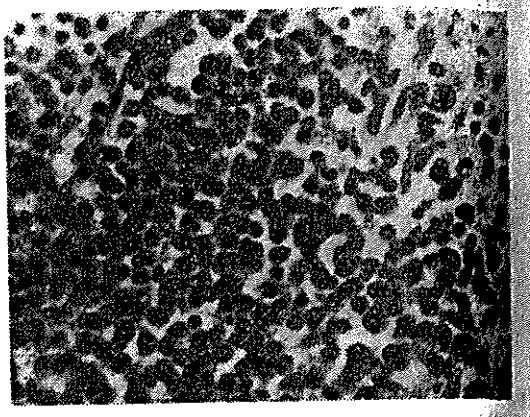

第2圖 ×40

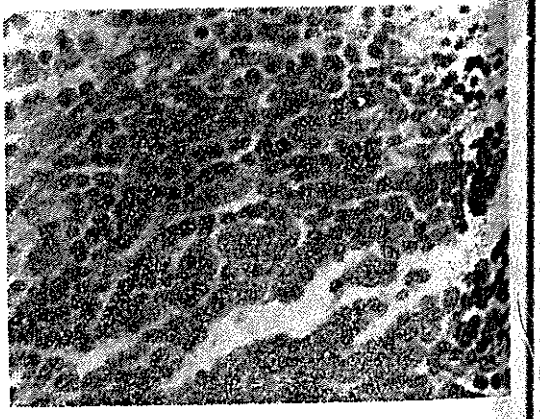

第3圖 ×40

Ⅲ. 總括 및 考察

Lichtenstein[1] 은 Histiocytosis X 라 하여 이를 Eosinophilic granuloma, Letterer-Siwe-disease (Acute disseminated histiocytosis X),Hand-Schüller-Christian disease (Chronic disseminated histiocytosis X)로 3分하여 相互 連關性이 있는 疾患으로 取扱 하였고 Thoma 와 Goldman[2] (1950)은 Eosino-phile granuloma

Hanad-Schüller-Christion disease의 初期症狀이 ...하였고 Green-Farber[3]도 Hand-Schüller-Christian disease의 一種이라 하였다.

Eosinophilic granuloma는 頭蓋骨 및 全身骨格에서 發生되며 皮膚및 腸管에서도 發生한다. Dundon, William, Lipply[25](1946)는 主로 靑少年期에서 頻發한다고 하였고 Shafer-Hine-Levy[30](1963)는 女子보다도 男子에서 1:4의 比率로 男子에서 더욱 頻發한다고 하였다. 本例는 10歲의 女兒였다.

Weiss, William, Johnston[13]은 眩暈, 偏頭痛, 微熱, 黃疸 및 貧血等의 症狀을 惹起시킨다고 하였으며 Lichtenstein은 結核의 初期症狀과 類似하다 하였다. 本例에서도 結核과의 關聯性의 有無를 밝히기 爲하여 胸部 X-線 撮影한 結果 正常이었으며 다만 貧血을 볼 뿐이었다.

Schroff[26](1948), Kruger[7]는 顎骨에 發生한 例를 報告한바 있으며 顎骨의 破壞와 齒牙의 動搖및 腫脹을 가져온다고 하였고, Kaufman[27](1951)은 齒痛과 齒牙의 動搖로 因하여 他 疾患과 誤診되기 쉽다고 하였다. 本例는 下顎右側大臼齒部의 腫脹으로 因하여 顔貌의 變型을 招來하고 病巢部가 下顎骨의 下緣에 位置하고 있어 齒牙와는 無關한듯 하였고 齒牙의 動搖나 齒痛은 없었다. Sladders[28](1950)는 口腔粘膜에서 發生한 例를 報告하고 齒周膿瘍과 類似한 像을 갖고 있었다고 하였다.

McNeil[19]은 X-線的으로 觀察한바 있으며 囊腫과 같은 像이며 肺臟에서는 Honey-Comb appearance를 提示한다고 하였고 Schoff[26]는 骨髓炎과 類似한 像을 나타낼때도 있다고 하였고 가끔 炎症像을 隨伴하며 單房性 또는 多房性의 骨吸收像을 나타내며 Hodgkin's disease, Multiple Myeloma 및 癌腫과도 類似하여 鑑別키 困難할때가 있다고하였다. Lichteustein[6]은 組織球의 增殖과 好酸性白血球의 浸潤이 顯著하며 口腔粘膜에 潰瘍 또는 二次的인 感炎을 隨伴하였을 時에는 炎症細胞의 浸潤을 볼 수 있다고 하였고 Thoma-Goldman[24]은 初發病巢에서는 好酸性白血球의 浸潤이 甚하나 오래된 病巢에서는 好酸性白血球의 數는 減少하고 組織球의 增殖과 結締織의 增殖이 顯著하다고 하였다. 本例는 X-線的으로 單房性 骨吸收像과 顯微鏡的으로는 好酸性白血球와 炎症細胞의 浸潤이 甚하였으나, 組織球와 結締織의 增殖은 甚하지 않았다. 이와 같은 所見으로 보아 本例는 어느 程度 初發病巢가 아닌가 思料된다.

Aronson[29](1951)은 抗生物質이 治療에 效果的이라 하였고 Fisher[21]는 Chloromycin과 Terramycin을 投與하여 治癒된 例를 報告 하였으며 Bass, Sapin[22]은 Cortison 療法으로, Mermann과 Dargeon[23]은 放射線療法으로 治癒된 例를 報告하였다. 本例는 腫物을 完全摘出함과 同時에 上述한바와 如히 加療하여 良好한 經過를 보여 주고 있다.

Ⅳ. 結 論

本症例는 10歲된 女兒의 下顎骨에 發生한 Eosinophilic granuloma 이다.

1. 下顎右側隔角部에 發生하여 腫脹과 顔貌의 變型을 招來 하였으나 齒痛 및 齒牙의 動搖는 없었다.
2. X-線像으로 下顎骨下緣에 位置한 豌豆大의 單房性 骨吸收像을 보았다.
3. 顯微鏡的으로 數個의 出血巢와 甚한 好酸性白血球의 浸潤을 보며 其外 炎症細胞의 浸潤이 있었다.

參考 文獻

1. Otani, S., and Ehrlich, J.C.: *Solitary Granuloma of Bone Simulation Primary neoplasm, Am. J. Path. 16:595, 1940.*
2. Lichtenstein, L., and Jaffe, H. L.: *Eosinophilic Granuloma of Bone, Am. J. Path. 16:595, 1940.*
3. Lichtenstein, L.: *Histiocytosis, Arch. Path. 56:84, 1953.*
4. Mallory, T. B.: *Medical Progress: Pathology: Disease of Bone, New England J. Med. 227:995, 1942.*
5. Auld, David: *Pathology of Eosinophilic Granuloma of the Lung. Arch. Pathol., 63:113-131, 1957.*
6. Lichtenstein ,L: *Histiocytosis X, J. of Bone and Joint Surg. 46:76, 1961.*
7. Kruger, G.O., Jr. Prickman,L.E. and Pugh, D.G.: *So called Eosinophilic Granuloma of the Ribs and Jaws accociated with visceral (Pulmonary) Involvement Characteristic of anthomatosis. Oral Surg., Oral Med. and Oral Path. 2:770, 1949.*
8. Neslilt ,A.: *Eosinophilic Granuloma of Maxilla and mandible. Proc. Roy. Soc. Med.. 48:990-991, 1955.*
9. Ross, I.E.: *Brown, G.N.: and Conrad,S.C.: Chronic Disseminated Histiocytosis X (Hand-Schuller-Christian disease) with Oral Mucosal Lesions. Oral Surg.. 2:520-539, 1956.*
10. Blevins, Carson: Dahlin, D.C.: Lovestedt, S.A. and Kennedy, R.L.J.: *Oral and Dental Manifcstations of Histiocytosis X. Oral Surg., 12:463-483, 1953.*
11. Reeder, W. H. and Goodrich, B. E.: *Pulmonary Infiltration with Eosinophilic (PIE Syndrome). Ann. Int. Med,. 36:1216-1230, 1952.*
12. Mengis ,C. L.: *Eosinophilic Granuloma Confined to the Lung. Report of case. A. M. A. Arch. Int. Med., 104:580-584, 1959.*

13. William, Weis and Johnston, D. G.: *Pulmonary Histiocytosis X. Am. Rev. Tuberc., 75:319-325, 1957.*
14. Kierland, R.R.: Epstein, J.G.: and Weber, W.E.: *Eosinophilic Granuloma of Skin and mucous membrane association with Diabetes Inspidus. A. M.A. Arch. Deratol, 79:45-45, 1951.*
15. Mc Creary, J. H.: *Eosihophilic Granuloma with Simultaneous Involvenent of Skin and Bones, Arch. Dermatol, and Syphilol., 58:3L2-380, 1948.*
16. Love, F. M., and Fashena, G. J.: *Eosinophilic Granuloma of Bone and Hand-Schuller-Christian Disease, J. Pediat., 32:40-54, 1948.*
17. Mc Kay, D. G.: Street, R. B., J. R.: Benirschke, Kurt.: and Duncan, Co J: *Eosinophilic Granuloma of the vulva. Surg. Gynec., and obster., 96:437-447, 1953.*
18. Mc Neill, B.S., and Cameron, H.M.: *Hand-Schuller-Christerian disease. Report ef cases with unusual Lung Changes. Thorax, 10:314-320, 1955.*
19. Henderson, E.D., Dahlin, D.C., and Bickelw. H.: *Eosioophilic Granuloma of Bone, Proc. Staff. Meet., Mayo Clin. 25:584, 1950.*
20. Bierman, H.R.: *Danman, J.T.: Dod, K.S.: Kelly, K.H.: Miller, E. R.: And Shimkin, M. B.: The Ameliorative Effect of Antibiotics on Nonlipoid Reticuloendothelisis (Letterer-Siwe's Disease in Identical Twins. J. Pediat., 40:269-284, 1952.*
21. Fisher, R.H.: *Multiple Lesions of Bone in Letterer-Siwe's disease. Report of a case with culture of Paracolon Arizona Bacilli from Bone lesions and Blood, Followed by response to therapy. J. Bone and Joint Surg., 35-A: 445-464, apr. 1953.*
22. Bass, M. H.: Sapin, S. O.: and Hodes, H.E.: *Use of Cortisone and Corticotropin (ACTH) in Treatment of Reticuloentotheliosis in Children. Am. J Dis. Child, 85:393-403, 1953.*
23. Mermann, A.C., and Dargeon, H.W.: *The management of Certain Nonlipid Reticuloendotheliosis Cancer, 8:112-122, 1955.*
25. Thoma, K.H. and Goldman, H.M.: *Oral Pathology Mosby, 5:649-660, 1960.*
25. Dundon, C.C., Williams, H.A., and Laipply, T.C. *Eosinophilic Granuloma of Bone, Radiology c 433-444, 1940.*
26. Schroff, J.: *Schullar-christian's Disease, J. A. D A. 23:2066, 1948.*
27. Kaufman, M.: *Eosinophilic Granuloma of Bone. J Oral Surg., 9:273, 1951.*
28. Hadders, H. N.: *Eosinophilic granuloma van het Skelet, These midicine groningen, 1948.: etc Rev. de Stomat. 51:746, 1950.*
29. Aronson, R. P.: *Streptomycin in Letterer-Siwe disease. Lancet, 1:889-890, 1951.*

=Abstract=

A Case of Esionophilic Granuloma.

Department of oral Pathology, College of Dentistry, SeoulNational University.

Dong Soon Kim, D.D.S., M.S.D., Ph.D.
Han Kook Cho, D.D.S., M.S.D.,
Chang Yun Lim, D.D.S., M.S.D.
Soon Kyoung Chung D.D.S.

The authors have observed a case of eosinophilic granuloma which occurred in 10 years old girl.

1. The lesion which occurred swelling and facial disfigurement, was located in the right side of ramus mandible, but toothache and loosening of tooth was absent.
2. Roentgenograph showed bean-sized monocystic radiolucent shadow in mandible border.
3. Microscopically, few hemorrhagic areas were existed, and numerous eosinophilic leukocytes, eosinophilic myelocyteswith inflammatory cells were infiltrated.