齒醫師協會誌
No. 1, 1964

膿瘍을 惹起한 齒內齒의 一例

Dens in dente as the etiology of Dentoalveolar abscess

서울大學校齒科大學 口腔外科敎室

(主任敎授 李 春 根)

張 智 相

目 次

Ⅰ. 緖 論
Ⅱ. 症 例
Ⅲ. 總括 및 考按
Ⅳ. 結 論

Ⅰ. 緖 論

齒內齒 Dens in dente란 一般的으로 齒牙形成期에 齒胚의 發育異常으로 齒髓腔內에 齒牙樣物質을 며 그 內齒에도 또한 特有한 髓腔을 가진다.

齒牙發育期에 있어서 重積嵌頓(Invagination)에依 齒冠部 또는 齒根部에 生기게 되는 것이다.

齒內齒에 關하여서는 Tomes(1859)에 依하여 發表된 Salters[22](1875), Baume[5](1887), Eagan[8](1926), feld[14](1934), Kitchin[13](1935), Höpfel[11](1936), er[7](1939), Swanson[27](1946), Swanson[4]& McCa-(1947), Archer & Silverman[3](1950), Hunter[12] 1), Rabinowitch[21](1949, 1952), Shafer & Hine[24] 2), Hallett[10](1953), Toto[29](1953), Lau[15](1955), (1955), Oehlers[19](1957), Manson-Hing[16](19 Morgan[18](1960) Michanowicz[17](1962), Conklin 62), Stafne[25](1962, 1963), Fitzgerald[9](1963), ansky & Hermel[30](1964), 松村[35], (1935) 板倉[33] 7), 齋藤[36](1939), 竹田[31](1957), 黃·車[32](1962) 依하여 報告되어있다. 이들의 大部分의 경우는 所見에 依하여 偶然히 發見되는 것이다.

이 같이 齒內齒는 매우 稀有하고 珍奇한 것으로 本 來院한 下顎前齒部膿瘍患者를 檢査하였던바 齒內 依하여 惹起된 齒槽膿瘍이기에 그 治驗例를 報告 한다.

Ⅱ. 症 例

患者 : 鄭○○ 20歲 男子

初診日 : 西紀 1964年 5月 8日

主訴 : 下顎前齒(左側中切齒 및 側切齒) 根端部位 唇側齒齦에 瘻孔形成과 排膿

旣往症 : 患者는 生後 特記할만한 疾患에 罹患된 일이 없다 하며, 家族的疾患도 없다 한다. 約 3年前에 下顎前齒根端部에 粟粒狀의 瘻孔이 있었고, 該部 齒牙는 弛緩動搖되었으며, 排膿 및 發赤, 腫脹이 있었다 한다.

現 症 : 下顎前齒根端部 唇側齒齦에 瘻孔이 있어, 消息子를 插入하였던 바 約 1 cm 程度 注入되었다. 該當部齒牙의 打診反應은 없으며, 弛緩動搖되며, 自發痛은 없으나 瘻孔으로부터 膿汁의 流出을 볼 수 있었다. 患者의 健康狀態는 良好하며, 脈搏, 血壓, 呼吸等에 異常은 없고, 體格은 中等度이다. 口腔內淸潔狀態는 中等度이며, 齒牙植立狀態는 良好하고 $\overline{5\ 6|}\ \overline{|6}$ 의 齲蝕症을 認

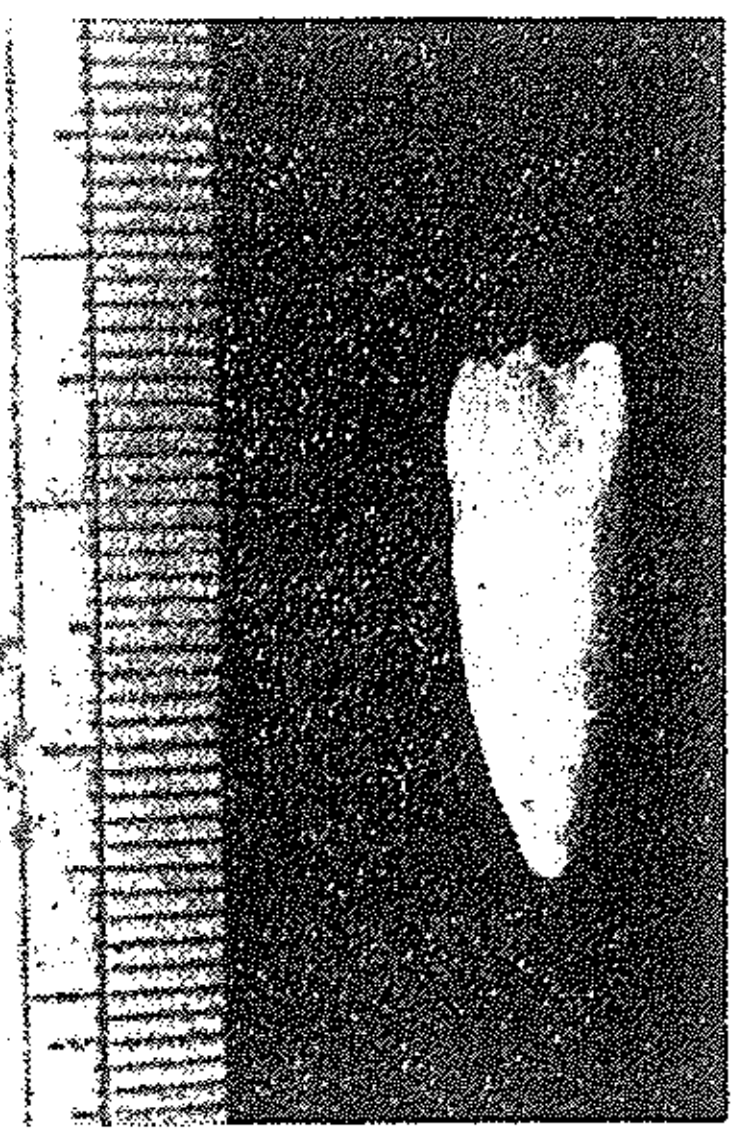

第1圖 肉眼的所見

定할 수 있었다.

X-線像所見 : Periapical Film 所見에 依하여 $\underline{1}$의 拔齒窩 및 齒根端周圍에 暗影을 볼 수 있으며, $\underline{2}$는 正常齒牙의 크기에 異常이 있었으며, 齒髓腔 속에 다른 一個의 齒牙를 認定할 수 있었다.(第 2, 3 圖)

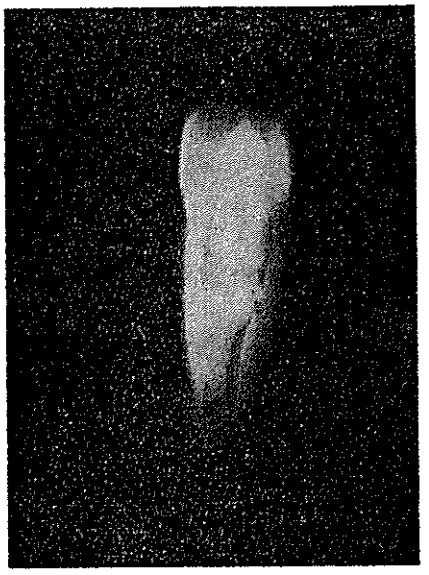

第 2 圖 齒內齒의 X-線像

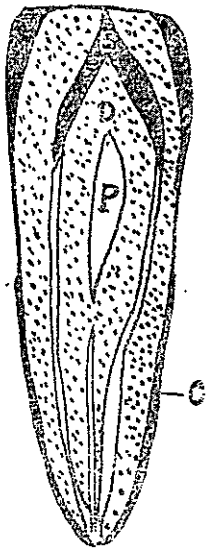

第 3 圖 X-線像 說明圖

E : Enamel	D : Dentin
C : Cementum	P : Pulp

手術 및 經過 : 通法에 依하여 口腔內를 消毒하고 2% Xylocaine Hydrochloride(1 : 100,000 Epinephrine 添加)로 浸潤麻醉下에 $\underline{12}$ 를 拔去한 다음 Curette 로 搔把하였다. 手術後 感染을 防止키 위하여 5 日間 Penicillin repto(1 Vial)를 筋肉內注射하였던바 그 經過는 大體에 良好하였다.

肉眼的所見 : 拔去한 齒內齒(下顎左側側切齒)를 韓國人 下顎側切齒의 正常値와 比較하였던바 顯著한 差異를 發見할 수 있었다[34].(第 1 圖)

第 1 表 正常齒와 齒內齒의 比較

	正 常 値	本 症 例
全 長	21.3±0.24	23.2
齒冠長徑	9.0±0.12	9.5
齒根長徑	12.3±0.18	13.7
齒冠唇舌徑	6.3±0.06	7.0
齒冠近遠心徑	6.1±0.07	7.9

Ⅲ. 總括 및 考按

齒內齒는 稀有하게 X-線像所見에 依하여 發見되는 것으로 그 名稱도 Dens in Dente(Buch), Dilated Odontoma (Hunter), Dens invaginatus(Oehler) 等 여러가지로 命名되고 있다.

Dens in Dente 의 原因은 齒牙發育期에 있어서 重積嵌頓(invagination)에 依하여 生기며, 齒冠部(Coronal invagination) 或은 齒根端部(Radicular invagination)에 發生하는 二型이 있다 한다. Busch 에 依하면 齒內齒를 複合體로서 생각하여 一個의 齒胚를 둘러 싼 다른 한개의 齒胚가 環狀으로 發育되어 생긴다고 하였고, Moral(1918) 等은 內側에 있는 齒牙의 齒髓腔에 陷置되는 部位는 殘有했던 琺瑯髓로서 內齒는 獨立된 齒牙가 아니라, 外齒의 一部로서 構成된다고 했다. 即 齒牙發育期에 있어서 外傷 또는 顎骨癒合時의 發育障碍에 依하여 琺瑯髓의 重積嵌頓에 依한 形成異常으로서 생긴다고 했다. 齒內齒는 普通 一個 齒牙만 局限하여 發生되나 兩側性인 症例도 있다.(Swanson[27], Archer[3]).

好發部位로서는 上顎側切齒(Coronal invagination)에 많고(Kronfeld[14], Kitchin[13], Höpfel[11]), 中切齒 及 大齒에서도 볼 수 있다.

Amos[2](1955)는 白人成人의 X-線所見(1,000 名)에서 上顎側切齒의 齒內齒의 發生頻度는 5.1%이며, Atkinson[1](1943)은 500 名의 X-線像所見에서 10%, Shafer[26](1943)는 無齒顎患者의 X-線像觀測에서 1.3%의 原大性重積嵌頓(expanded invagination)의 形跡이 있었다고 하였고, Hallett[10](1953)는 586 名의 矯正患者(2~15歲) X-線像所見에서 6.6%의 expanded invagination을 伊藤는 乳齒에서 0.01% 齒內齒를 發見할 수 있었다고 報告하고 있다. 또한 De-Jonge-Cohen[7](1919)에 依하면 Radicular invagination 은 小臼齒에서 많이 發見할 수 있다 하였다. Kronfeld[14] 및 Miller 에 依하

Coronal invagination의 組織配列은 볼 때 外方에서부터 琺瑯質—象牙質—齒髓—齒髓—象牙質—琺瑯上皮의 順位이며 Radicular invagination은 齒根속에 齒根이 있으며 그 組織配列은 外方부터 齒根膜—白堊質—象牙質—齒髓—齒髓—象牙質—白堊質—齒根膜의 順位이다.

即 Coronal Type에 있어서 中央腔은 琺瑯質로 되어 있고 反對로 Radicular Type에 있어서는 中央腔이 白堊質로 되어 있는 것이다.

著者의 齒內齒의 組織配列은 齒冠部에 있어서는 外方으로부터 琺瑯質—象牙質—齒髓—象牙質—琺瑯質—齒髓의 順位이며, 齒根端部에 있어서는 齒根膜—白堊質—象牙質—齒髓—象牙質—齒髓의 順位로 齒冠部 및 齒根部에 同時에 齒牙組織의 重積嵌頓을 볼 수 있었다.

Conklin(1962)에 依하면 齒內齒가 齒根囊腫의 原因이된 症例報告가 있으나 本症例는 下顎左側側切齒에 因하여 惹起된 齒槽膿瘍이라고 생각된다.

Ⅳ. 結　　論

本症例는 20歲 男子에 있어서 下顎前齒部 齒槽膿瘍을 惹起한 齒內齒의 一例報告이며 그組織學的配列은 齒冠部에 있어서는 外方으로 부터 琺瑯質—象牙質—齒髓—象牙質—琺瑯質—齒髓의 順位이며, 齒根部에 있어서는 齒根膜—白堊質—象牙質—齒髓—象牙質—齒髓의 順位로 齒冠部 및 齒根部에 同時에 重積嵌頓이 있었다.

—References—

1) Adler, P.: *A case of dens in dente Items Interest 61:418, 1939.*
2. Amos, E.R.: *Incidence of the small dens in dente, J.A.D.A. 51:31, 1955.*
3 Archer, W.H., & Silverman, L.M.: *Double dens in dente in bilateral rudimentary supernumerary central incisors(mesiodens), Oral Surg., Oral Med. & Oral Path. 3:722, 1950.*
4. Atkinson, S.R.: *Permanent maxillary lateral incisor, Am. J. Orthod. & Oral Surg. 29:685, 1943.*
5. Baume, R.: *Lehrbuch der Zahnheilkunde, Leipzig. 1877, Arthur Felix.*
6. Conklin, W.W.: *Dens in dente as a factor in the etiology of a radicular cyst, Oral Surg., Oral Med. & Oral Path. 15:585, 1962.*
7. De Jonge-Cohen, T.E.: *A contribution to the morphology of the "dens in dente", Dent. Cosmos 61:224, 1919.*
8. Eagan, J.O' N.: *A tooth within a tooth, Apollonian 1:50, 1926.*
9. Fitzgerald, G.M.: *Dens in dente (Dilated type),Oral Surg., Oral Med. & Oral Path. 16:1200, 1963.*
10. Hallett. G.E.M.: *The incidence, nature & clinical significance of palatal invaginations in the maxillary incisors, Proc. Roy. Soc. Med. 46:491, 1953*
11. Höpfel, W.: *Der Dens in Dente, Deutsch Zahn, Mund,-Kieferheilkunde 3:67, 1963.*
12. Hunter, H.A.: *Dilated composite odontome, Oral Surg., Oral Med. Oral Path. 4:668, 1951.*
13. Kitchin, P.C: *Dens in dente, J. Dent. Res. 15: 117, 1935.*
14. Kronfeld, R.: *Dens in dente. J. Dent. Res. 14: 49, 1934.*
15. Lau, T. C.: *Odontomes of the axial type, Brit. Dent. J. 99:219, 1955.*
16. Manson-Hing. L.R.: *Multiple dens in dente, Oral Surg., Oral Med. & Oral Path. 13:351, 1960.*
17. Michanowicz, A.E.: *Dens Invaginatus, Oral Surg., Oral Med. & Oral Path. 15:1474, 1962.*
18. Morgan, G.A., & Poyton, H.G.: *Bilateral dens in dente, Oral Surg., Oral Med. & Oral Path. 13: 63, 1960.*
19. Oehlers, F.A.C.: *Dens invaginatus, Oral Surg., Oral Med. & Oral Path. 10:1204, 1302, 1957*
20. Rabinowitch, B.J.: *Dens in dente, Oral Surg., Oral Med. &Oral Path. 2:1408, 1949.*
21. Rabinowitch, B.J.: *Dens in dente: Primary tooth, Oral Surg., Oral Med. & Oral Path. 5:1312, 1952.*
22. Salters, J.A.: *Dental Patholog & Surgery, 1875 William Wood & Co.*
23. Shafer, W.G.: *Dens in dente. New York D.J. 19:220, 1953.*
24. Shafer, W.G., Hine, M.K.: *Dens in dente, Oral Surg., Oral Med. & Oral Path. 5:306, 1952.*
25. Staine, E. *Dens invaginatus (Dens in dente), Oral Surg., Oral Med. & Oral Path. 15:1096, 1962.*
26. Idem: *Fusion of mandibular incisors with dens in dente, Oral Surg., Oral Med. & Oral Path. 16:1458, 1963.*
27. Swanson, W.F.: *Bilateral dens in dente, J. Dent. Res. 25:185, 1946.*
28 Swanson, W.F. & Mc Carthy, F. M.: *Bilateral dens in dente, J.Dent. Res. 26:167, 1947.*
29. Toto, P.D.: *Bilateral dens in dente. Oral Surg. Oral Med. & Oral Path. 6:662, 1963.*
30. Ulmansky, M., & Hermel, J.: *Double dens in dente in a single tooth, Oral Surg., Oral Med.*

& *Oral Path.* 17:92, 1964.
31. 竹田義憲：所謂歯内歯の 組織學的研究，歯界展望，第 14 卷，第 1 號 1957.
32. 黃聖明・車文豪：歯内歯의 一例，綜合醫學，第 7 卷，第 8 號，39，1962.
33. 板倉貞寺：癲患者に みたる 歯内歯の 一例，レプラ 第 8 卷，第 1 號，85，1937
34. 金迭澤：韓國人歯牙의 體質人類學的研究，大韓歯科醫學會誌，第 3 卷，1～27，1961.
35. 松村晋：歯内歯の一例，日歯會誌 第 28 卷，111，1935
36. 堀藤：歯内歯の 一例，臨床歯科 第 10 卷，第 9 號 1427，9939.

—Astract—

Dens in dente as the etiology of dentoalveolar abscess

Chi Sang Chang. D.D.S.

(Directed by Prof. Choon Gun Rhee, D.D.S., Ph.D.)

Department of Oral Surgery, School of Dentistry, Seoul National University

A case of 20-year-old man involving a dens in dente with dentoalveolar abscess in the symphysis has been presented.

1. The patient presented free drainage through the fistulous opening on labial gingiva in area of left mandibular central and lateral incisors.

2. Roentgenographs revealed roentgenolucent shadows around left mandibular central and lateral incisors, dens in dente, was noticed.