

<原 著>

犬瘟熱에 있어서의 White muscle disease樣 病變의 一例

서울農業大學 獸醫學科 病理學教室

李 起 豐 · 李 俊 燮

White Muscle disease like lesions in canine distemper a case report

Ki Poong Lee · Joon Sup Lee

Section of Veterinary Medicine Seoul Municipal College of Agriculture

Summary

A puppy, four months old manifested lassitude, inappetance, fever, coughing, purulent discharge from the eyes and nose and followed by nervous symptoms. Grossly, cardiac muscle was practically discolored to white patches. Histologically, cardiac and skeletal muscle showed hyaline degeneration and calcification with slight interstitial reaction. Purulent pneumonia and wallerian degeneration of central nervous system were observed. The lesions of cardiac and skeletal muscle seemed to coincide with that of white Muscle Disease occurred frequently in young lamb and calves.

I. 緒 言

家畜에 있어서 筋肉變性은 여러가지의 疾患 또는 環境變化에서 發生하며 馬의 麻痺性筋色素尿症, 口蹄疫, 豚의 急性心臟死, "White muscle disease", "Stiff lamb disease", 破傷風, 屠肉의 白色肉, Canine Leptospirosis와 Distemper 등에서 研究報告되어 있다.

病因에 對해서는 Schlindler(16)(1933), Lange(8)(1935)는 豚 그리고 Globe(7)(1923)는 닭과 말에서는 物質代謝障礙에 由來되는 毒素에 起因된다고하며 大久保等(15)(1942)은 哺乳羊의 母乳中에 存在하는 起病性物質의 作用이 原因이 된다고하며 Riedler(5)(1924)는 오리와 거위 Hjarre와 Lilleenger(9)(1936)는 犢, 그리고 Vawter(7)(1938) 등은 仔羊에 있어서는 Vitamin 缺乏이 原因이 된다고 報告하고 있다. 市川(14)(1923), 吉川(18)(1936), Nörr(10)(1938)는 羊에 있어서는 虛弱體質, 濕氣, 寒氣 등의 氣候急變이 原因이 된다고하며 武田新保(20)(1939)는 母乳中의 不明因子의 缺乏에 起因된다고 報告하고 있다.

II. 研究材料 方法

稟告: 仔犬, 雜種 牡, 四個月, 倦怠, 食慾缺損, 眼結膜潮紅, 高熱, 鼻孔으로부터 膿樣液의 漏出, 濕咳, 呼吸數增加, 心搏은 不規則하며 微細, 後肢麻痺, 斃死하였음.

方法: 病變組織을 10% Formalin에 固定하여 Paraffin 切片標本을 製作하여 Hematoxylin Eosin 染色과 石灰沈着을 證明하기 爲하여 Kossa 鍍銀法을 施行하였다.

III. 檢索成績

肉眼所見

心: 左右心室 및 右心房의 表面과 割面에는 不規則하게 灰白色 또는 黃白色의 斑點이 散發하고 周圍心筋은 溼潤灰白色이며 筋質脆弱하다.

肺: 右側心臟葉, 尖葉 및 橫隔膜葉의 前腹面은 濃赤色腫脹하고 硬度增加된. 割面은 濕潤하고 多量의 暗赤色液이 流出함. 左側尖葉과 心臟葉은 表面 및 割面이 溼潤赤色 乃至黃赤色으로 變色되고 胸壁에 一部 癒着되었으며 氣管枝斷面으로부터 多量의 膿樣液이 流出, 氣管枝粘膜炎은 充血顯著함.

脾: 脾臟은 若干腫大, 被膜 및 脾材의 增加, 白髓

는 萎縮되어 不明瞭함.

淋巴腺: 腸間膜淋巴腺은 若干髓樣腫大, 柔軟하며 斷面은 濕潤함.

胃: 胃內容物은 없고 黑褐色液體가 滯留되고 胃粘膜은 濃厚糊狀의 粘液로 被覆되어 있음.

腸: 腸粘膜은 充血發赤되고 多量의 粘液로 덮혀 있음.

肝: 肝은 若干腫大, 柔軟하고 溼潤함.

腎: 皮髓質에 充血顯著.

腦: 腦軟膜 및 實質의 充血著明

組織所見

心: 變性된 筋纖維는 橫文 및 縱紋이 消失되고 原形質은 Eosin에 均質無構造하게 好染되고 不明瞭하며 膨大되어 있음 (fig. 1) 變性筋纖維의 一部는 變性이 強하고 不規則하게 斷裂되었으며 核이 消失되고 凝固壞死가 있으며 Hematoxylin 및 Kossa鍍銀法에 好染되는 石灰顆粒이 虎斑狀으로 沈着되어 있다 (fig. 2, 3, 4).

筋纖維內에는 小出血과 空胞變狀이 있고 核濃縮이 있음. 間質은 血管擴張되고 赤血球로 充盈되며 輕微한 間質細胞의 增殖이 있다.

肺: 肺胞는 多數의 好中球, 單核球, 淋巴球, 組織球 및 脫落肺胞上皮細胞로된 滲出物로 充瀰되고 氣管枝腔內 또는 壁도 多數의 炎症細胞로 充滿浸潤되고 中隔血管과 肺胞毛細血管의 充血이 顯著함.

淋巴結節: 皮質小節이 消失, 皮質洞 및 髓質洞은 多數의 單核球, 組織球, 淋巴球, 好中球로 充滿되고 洞內皮細胞는 顯著하게 增殖腫大되어 洞內에 剝離되어 있으며 髓索의 網狀織細胞도 增殖腫大되어 있다.

胃: 顯著的 充血

腸: 固有層에 輕微한 圓形細胞浸潤과 充血.

肝: 濃血 및 肝細胞索의 壓迫萎縮, 崩解와 脂肪浸潤이 있음.

腎: 皮質 및 髓質의 血管은 擴張되고 赤血球로 充盈됨

腦: 腦軟膜과 實質에는 顯著的 充血과 水腫이 있고 大腦脚, 小腦, 脊髓의 白質에는 Wallerian 變性 (fig 5) 와 輕微한 神經膠細胞의 增數가 있다.

軀幹筋: 筋纖維는 橫紋과 縱紋이 消失되고 不規則하게 斷裂되었음. 原形質은 均質硝子樣으로 Eosin에 好染되고 腫大되었으며 細胞反應은 없음.

IV. 考 按

臨床의 呼吸器 및 神經症狀이 있는 犬瘟熱로

斃死한 仔犬을 病理組織學的으로 檢査하였든바 偶然히 心筋과 軀幹筋에 硝子樣變性과 石灰沈着이 確認되었다. 家畜에 있어서 細菌 및 病毒性疾患의 筋變性에 對한 報告는 Krüpski(2)(1922)가 gaertnen菌, Paratyphus 菌屬 및 paracoli 菌病毒作用에 起因되어 犢의 心筋과 軀幹筋에 白色肉이 發生한다고 報告하였으며 Krage(2)(1926)는 出血性敗血症菌에 因하여 犢에 心筋變性이 生起인다고 하였고 Saxer(2)(1935)는 雙球菌이 牛의 傳染性心筋變性을 이 르킨다고 報告하였다. Lee(2)와 Scriuner(1935)는 仔羊의 White muscle disease의 原因으로써 Gram 陰性 및 陽性細菌 3種을 列舉하였다. 五膝는 馬의 破傷風과 仔馬의 細菌性疾患에 있어서 筋肉의 蠟樣變性을 報告하였다. 人體에 있어서는 Diphtheriae 毒素, Typus, Paratyphus, 梅毒, 連鎖狀球菌等이 原因이 되어 軀幹筋 및 心筋에 變性이 生起인다고 報告되었다.

濾過性病毒에 起因되는 筋變性에 關해서는 口蹄疫에 發生報告가 있고 人體에 있어서는 猩紅熱, influenza에 있어서 報告되었으며 五膝(3)는 流行性腦炎의 軀幹筋에 蠟樣變性을 報告하였다.

犬과 狐의 犬瘟熱 및 Canine Leptospirosis에 있어서의 心筋變性에 關한 報告는 Tscherniak(10), (11), (12), 五膝(3) 등이 하고 있으며 心筋 및 軀幹筋에 蠟樣變性과 間質細胞의 增數가 있었다고 한다. 本例에 있어서는 心筋 및 軀幹筋에 硝子樣變性과 石灰變性 및 輕微한 間質細胞反應이 있었으며 White muscle disease의 病理組織所見이 符合된다. White muscle disease의 病因에 關해서는 現在까지도 明白히 究明치 못하고 있으며 Lilleagen(2)는 Vitamin A, B. 또는 C. 缺乏 Capocasa는 Vitamin C와 E缺乏 Schofield(2)는 Vitamin E와 磷缺乏, Ludvigsen(2)는 甲狀腺機能不全이 原因이 된다고 論議하고 있다. 本例에 있어서는 化膿性肺炎과 中樞神經系의 Wallerian 變性이 同伴되고 있었으며 筋變性을 特殊獨立疾患으로 原因을 究明할 것이 아니라 廣範圍하게 여러 角度에서 原因을 考察할 必要가 있다고 生覺된다

V. 結 言

犬瘟熱의 呼吸器 및 神經症狀이 있는 好犬을 病理組織學的으로 檢索한바 化膿性肺炎, 中樞神經系의 Wallerian 變性과 同伴되어 心筋 및 軀幹筋에 硝子樣變性과 石灰沈着이 있었다.

文 獻

- (1) Goto, M.: Jap. J. Vet. Sai, 10, 49(1948)
- (2) " Jap. J. Vet. Sai, 12, 239(1950)
- (3) " Jap. J. Vet. Sai, 13, 1(1951)
- (4) " Jap. J. Vet. Sai, 13, 13(1951)
- (5) Riedl H.: Munch. T. W. 75, 223(1924)
- (6) Sholl, L.B.: J. Amer. Vet. med. Ass., 95, 108 (1939)
- (7) Vawter, L.R. & Record: J. Amer. Vet. med. Ass., 94, 489(1939)
- (8) Lange, H.: Deats, T. W. 43, 753(1935)
- (9) Hjarre A.U.K. Lilleengen: Virch. Arch., 297, 565(1936)
- (10) Tscherniak, W.S.U.S. Voronzor: Virch. Arch., 274, 154(1930)
- (11) Trcherniak, W.S.U.N. Romanson: virch. Arch, 276, 170(1930)
- (12) —: Arch. Tierheilk., 63, 436(1931)
- (13) Pappenheimer A.M. & M. Goettsh: J. Exp. Med., 59, 35(1934)
- (14) 市川: 日本病理學會會誌 13, 403(1923)
- (15) 大久保 伊賀等: 應用獸醫學會雜誌, 16, 145, 193, 259(1943), 家畜衛生協會報. 10, 298(1942), 11, 127, 148(1943)
- (16) Schindler: Tierarztl, R. 39.9(1933)
- (17) Glage: Berl T. W., 19, 403(1923)
- (18) 吉川: 日本病理學會會誌, 26, 81(1936)
- (19) Norr, J: Arch, Tierheilk., 74, 25(1938)
- (20) Simpo, K.U. Takeda: 日本病理學雜誌,
- (21) Lee, A.M. & L.H. Scrivner: J. Amer. Vet. med. Ass., 86, 644(1935)
- (22) Krage, P.: Berl. T. W., 42, 759(1926)
- (23) Krupski, A.: Schweiz. Arch. Tier heilk. 64, 388(1922)
- (24) SAer, E: Schweiz, Arch. Tierheilk. 77, 174 (1935)
- (25) Schofield F.W.,: Proc. XVth internat. Vet. Congr. Stockholm. 1:579—601(1953)
- (26) Ludvigsen, J.; Proc. XVth. internat. Vet. congr. Stockholm 1:602—606(1953)
- (27) Lilleengen, K.: Svensk Vet. tidskr. 49, 231 (1944)



Fig. 1. Note hyaline degeneration and coagulative necrosis in cardiac muscle. X. 650. H & E stain.

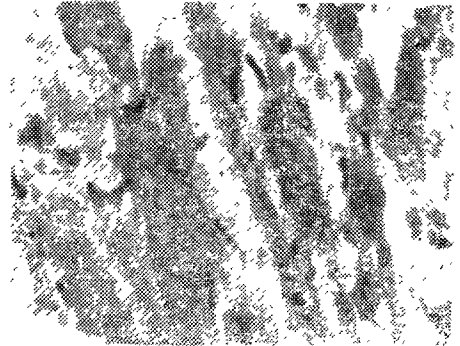


Fig. 2. Note dark granule of calcium salt in fibers of cardiac muscle. X 650. H & E stain.

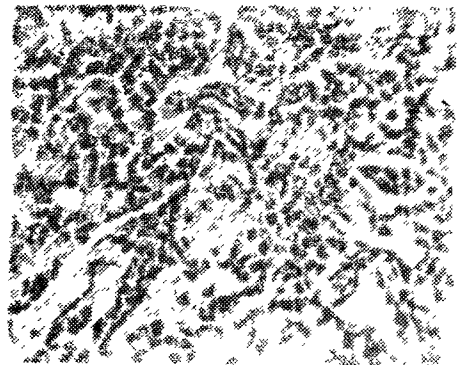


Fig. 3. Note calcification of fibers of cardiac muscle. X 150 Von Kossa's stain.

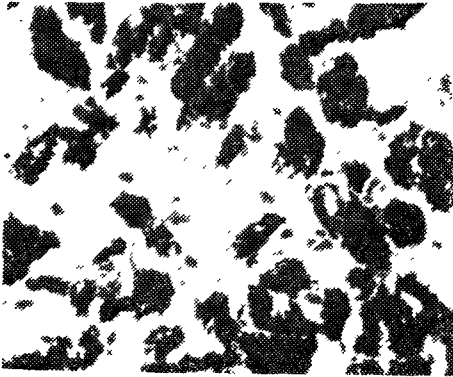


Fig. 4. Higher magnification of the Portion shown Fig. 3 Note black granular calcium salts in cardiac muscle. X 650 Von Kossa's stain.




Fig. 5. Note status of spongiosus in medullary parts of folium of cerebellum. X 150. H & E stain.

< 7면에서 >

毛髮이나 羽毛가 세워지면 身體의 表面에 體溫을 貯藏하는 두꺼운 層을 마련하게 된다. 反對로 毛髮이나 羽毛가 세워지지 않으면 體溫을 잃게 된다. 家畜에서는 外界의 溫度가 上昇할 경우 氣道와 肺로부터 熱을 傳導하기 爲하여 呼吸數가 增加한다. 이것을 高熱性 多呼吸 heat polypnea이라 한다.

皮膚 및 肺로부터의 水分蒸發

水分蒸發은 身體를 冷却하는 좋은 方法이라 할 수 있다. 1g의 물이 蒸發함으로써 約 0.58大卡로리(Cal)의 熱이 身體로부터 損失된다. 大概 普通氣溫에서 休息動物이 生産하는 熱의 約25%가 皮膚와 氣道の 水分蒸發에 依하여 損失한다. 닭에서는 12~25%이고 平均 17%가 損失된다. 이와같은 現象은 汗腺의 發達이 貧弱한 動物(소)이나 汗腺이 없는 動物(토끼)이나 汗腺이 잘 發達된 사람이나 말에서 다같이 重要한 일이다. 그러나 外界 溫度가 높을 경우 汗腺이 發達된 動物에서 水分蒸發이 쉽고 體溫損失이 더욱 잘 된다. 개(犬)는 他動物에 比하여 氣道부터 大量의 水分이 蒸發한다.

이런 動物은 外界溫度가 높으면 多呼吸을 하고 따라서 水分蒸散量이 增加하기 때문에 血中 氣體成分에 까지 若干의 變動을 가져온다. 即 動脈血中の 炭酸가스의 含量이 顯著히 減少한다. 사람에서는 普通 氣溫에서 水分蒸散으로 잃은 總熱量의 約 60%는 皮膚로부터의 蒸散에 基因한다고 한다. 이와같은 不可視한 水分蒸散은 皮膚와 氣道에서 이어나고 基礎的條件下(休息狀態에서)에서는 比較的 一定하다.

그러나 外界의 溫度가 上昇하거나 皮膚의 血流가 增加하면 皮膚에서 蒸發作用이 增加할 것이다. 아마 體水分이 體表面으로 擴散하기 때문일 것이다. 動物中 개와 같은 種類에서는 外界의 溫度가 上昇하면 氣道 水分의 蒸散이 增加할 것이다. 이것은 氣道神經系의 調節下에 있고, 汗蒸發에 依한 水分損失은 汗腺을 支配하는 神經의 調節을 받고 있다.

排糞과 排尿

排泄物을 分泌, 排泄할 경우 少量이나 體溫을 損失한다.

(筆者=서울大農大獸醫學科教授)