大韓齒科醫師協會誌
Vol. 4, No. 2, 1963

閉口된 兩側性 眞性關節强直에 關한 外科的治療例

第1陸軍病院 齒科部 口腔外科

大 尉 金 鴻 基

目 次

Ⅰ. 緖 言
Ⅱ. 症 例
1. History of past Illness
2. 入院當時 所見
3. 手術式 및 所見
4. 經過
Ⅲ. 考 察
Ⅳ. 結 論
文獻
英文抄錄

Ⅰ. 序 言

閉口狀態에 놓여 食物攝取는 勿論 言語障碍下顎骨의 發育不全으로因한 倭小顎等이 幼年時 外傷을 받어發生한 以後 軍에 入隊 服務中 점차 甚한 開口機能抑制에 배곯음을 이기지 못하여 齒科醫師의 손을 빌리지않고 軍用숟가락을 利用 無痛酔아래 下顎의 齒牙 거의 全部를 患者自身의 손에 依해 拔去하여 飮食物을 입에넣을 수 있으므로 攝取에 滿足을 느껴온 稀有의 眞性, 兩側性關節强直症例에 關하여 兩側으로 Condylectomy and Osteoarthrotomy를 施術하여 正常에 가까운 開口狀態와 咬合의 正中線修正에 成功하였기에 玆에 報告하는 바이다.

Ⅱ. 症 例

25歲의 男子, 現役下士官인C. B. U는 開口不能과 多數齒牙缺損으로 因한 飮食物攝取困難 言語障碍 및 顔貌의 發育不全(下顎骨)으로 因한 所謂「鳥貌」를 呼訴하여 各陸軍病院을 轉轉 1963年 1月 19日 當 第1陸軍病院口腔外科에 入院하였다.

患者는 幼年時 나무에서 떨어져 左側下顎骨 Angle 部位에 경미한 傷處를 받었을뿐 그대로 治癒되었다는 外에 特記할 만한傷處는 없었으나 記憶에 確實치 아니하나 그後 下顎骨의 發育不全과 顎骨運動機能이 制限되어감을 發見하였다 한다. 그런데로 저작을 營爲하여 오던中 1958年 12月 8日에 軍에召集되어 軍隊生活을 始作하였으나 當病院에入院하기 約 3~4年前부터 急作히 開口가 不能에 가깝도록 制限當하였다고 한다.

여기에 재미있고 놀라운 事實은 開口가 不可能하게 되자 飮食物攝取不能과 배가 곯음에 허덕인 患者는 齒科醫師의 處置없이 軍用숟가락을 利用, 처음에는 顎間을 離開하려고 努力하다가 不可能하자 齒牙를 動搖시킨後 齒牙1個씩을 拔去하여 食物攝取에 一念하였다는 것이다.

檢査所見에 記述된바와 如히 下顎의거의 全齒牙가 缺損되었음은 재미있는 事實이며 (寫眞參照)이는 下顎發達不全에 隨伴된 齒槽頂의 發育不全 및 위축에 齒牙拔去가 容易하였다고 思料된다.

1. History of past Illness

軍에 入隊時엔 學用品工場에 勤務던 이 患者는 기혼자로서 하루에 約 1 Cup의 Alcohol을 즐길뿐 담배는 피우지 아니하였다. 幼兒時 Measle을 앓았을뿐 別다

(Fig. 1) 手術前 患者의 側面에서 본 그림 左側에 Old Scar가 보인다.

른 疾病에 罹患됨이 없었으며 手術도한 받은 經驗이없었고 다만 前記한 左側 Mandibular region에 損傷을 입은 經驗이 있을뿐이었다. 患者는 Veneral disease, allergy History에 關與된바 없으며 家族歷에 있어서

(**Fig. 2**) 手術前 患者의 正面圖
下顎骨은 右側으로 Deviation 되어 있으며 齒間은 約 5mm 程度(犬齒部)

約 18年前에 父親은 Chorera 에 依해 死亡하였고 母親은 61歲의 健康한 몸이며 두 男同生과 女同生 모두 健康하다하였음.

2. 入院當時 所見

下顎骨의 發育不全을 除外한 全身的發育 및 榮養狀態는 中等度이고 體溫은 98°2'F 脈博은 72 呼吸數는 18 血壓은 70/120 이였다.

(Oral Examination) 顔面에 있어서 下顎骨의 發育不全으로 因한 所謂(Bird Face)樣의 印象을 주며 左側頰部에 Old Scar 가 있었다. 口腔內所見으로서 Angle 氏分類에 依한 완연한 class Ⅱ type 의 Distocclusion 을 보여 주며 下顎의 Alveolar ridge 는 atropy 되어 齒牙가 存在한 部位는 齒牙自體가 길게 솟은 狀態를 보여주었으며 齒牙缺損部位의 齒槽頂은 完全히 위축하여버려 그 狀態에선 Denture 裝着에 困難을 느낄程度이였다.

外에 Lip, Cheeck, Palate, Tongue, Gingiva 等은 異狀이 없었고 開口狀態는 다만 5mm 程度上下로 開口할 뿐더러 lateral movement 와 前方運動은 不可能하였다. (各各寫眞參照)

Teeth chart 는 아래와같다.

8	7	6	5	4	3	2	1	1	2	3	4	5	6	7	8
8	7	6	5	4	3	2	1	1	2	3	4	5	6	7	8

＼표는 缺損齒牙

尿檢査所見은 正常이였고 血液檢査에 있어서 赤血球 445 萬/mm³ 血色素 13gm% 白血球 9,000/mm³ 血沈 3mm/h Hematocrit 44%이였다.

(X-Ray Examination) 圖示된바와 如히 下顎骨은 micrognathia 型을 보여주었으며 또한 下顎은 거의 全部가 齒牙缺損이다. Temporomandibular joint 는 右側은 Condyle head 및 Glenoid fossa의 Space는 勿論 Coronoid process와 Zygomatic Arch 및 Mandibular notch 等이 Radio paque 하게나타나 區分할 수 없겠금

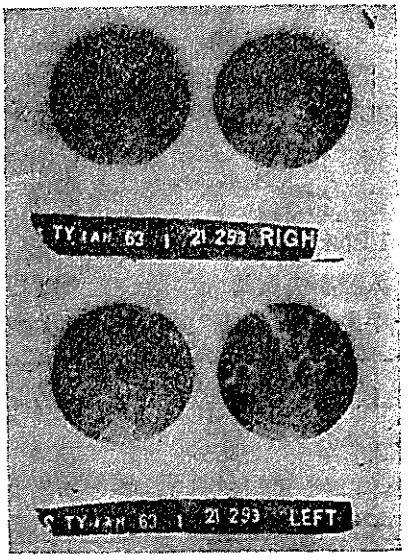

(**Fig. 3**) 手術前 T.M.J. film



(**Fig. 4**) 手術後 T.M.J. film

되었음을 Facial profile view 에서 確認되었고 左側은 Synovial Cavity 가 보이나 Head의 上右方은 亦是 Hazy 하게 나타나 있다.



(Fig. 5) 手術前 Facial profile view & P.A. Mandible (右側)

診 斷

① Bilateral Ankylosis, Temporomandibular joint

② Deformity of the mandible, micrognathia

3. 手術式 및 所見

各科로부터 physical Examination 結果에 異狀이 없음이 確認되자 1962年 2月 20日에 全麻인 naso-tracheal Semi-closed 方法으로서 Ether-gas oxygen을 利用 Condylectomy & Osteoarthrothomy 手術에 臨하였다.

患者는 手術前 8時間부터 空腹狀態에 놓였고 手術

(Fig. 6) 手術直前의 準備(右側)

前 1時間엔 morphine 1/9 grain Atropin 1/120 Grain nembutal 100mg을 投與하여 前處置를 完了하였다.

physohex로서 患者의 Scrub가 끝난後 Head sheet

(Fig. 7) Condyle이 露出되어 있다. (左側)

로서 頭部를 은폐시켜 手術에 萬全을 期하였다. 2%, Procain with Epinephrine 1:50.000을 局所에 注射하므로서 止血에 도움을 주었으며 切開는 preauricular region에 angulated Vertical Incision을 加하여 Facial nerve 特히 auriculotemporal N의 損傷을 피하도록 하였고 視野가 좋도록하였다.

Skin Incision이 끝난後 subcutaneous tissue를 操心

(Fig. 8) 手術後 Drain을 삽입하였으며 Subcuticular suture를 施行하였다.

있게 切斷하여 나갔으며 Superficial Temporal vessle과 下方의 Transverse facial Vessle을 Tie and cut하

였다. 그後 zygomatic Arch를 露出시킨後 T.M.J의 capsula ligament를 periosteum으로서 Dissection하여 Bony tissue를 完全히 Expose시켜보니 豫期한바와 如히 Condyle, Zygomatic Arch, Mandibular notch, Coronoid process가 區分이 아니되어 完全히 ossification 및 calcification되어 있었다. Condyle head와 Zygomatic Arch의 out line을 파악한後 Arch에서 下方 約 1cm 部位에 幅1cm의 간격으로서 ostectomy를 施行하였다.

먼저 No.8 Round bur로서 豫定線을 따라 Hole을 Drill하여 cross cut fissure bur No.559로서 Hole을 連結 ostectomy를 하였으며 이 Dental Bur는 Dental engine을 利用 消毒된 Handpiece에 連結한 것이다.

Internal maxillary artery의 損傷은 危險하기때문에 最大限 注意하면서 Dental Bur의 利用과 一部는 Small chisel을使用 一部씩 除去하여 右側施術을 끝내였다.

患者의 口腔을 開口시켜본 結果 約 1cm 程度가 Open될뿐 開口에 進展을 보지못하였고 lateral及 前方運動도 不可하였다. 곧이어 施術한 左側 condylectomy 後 患者는 거이 2cm(拇指가 横으로 通過할程度)以上이 開口되었다. 左側施術 또한 右側과同一한 方法으로서 condyle을 露出시킨 結果 形態는 가추었으나 위축되었고 强한 Fibrous connective tissue로서 attaching되어 있었다. 먼저 左側부터 Subcutaneous tissue를 catgut 3—0로서 봉합後 Rubber drain을 삽입 skin엔 3—0 Dermalon으로서 cosmetic result를 갖어 다주는 Subcuticular suture를 施行하였다(寫眞參照)

右側도 同一한 方法으로서 끝내인後 pressure dressing 및 Elastic Bandaging하여 手術을 完了하였다. 患者는 手術途中에 whole Blood 1 pint를 輸血받었으나 失血은 別로없었다.

4. 經　過

手術後 患者에게 投與된 order는

① check T.P.R & BP q 1/2 first 2hours and then q 2h×3days.
② morphine 1/6 grain S.C.B.I.D p.r.n×2 days
③ oxytetracyclin 500mg q6h p.o. ×5days
④ procain penicillin G 600,000u I.M. ×5 days.
⑤ 5%. Dextrose Inj. I.V. ×2 days.
⑥ Vitamin "B" complex with VitaminC Vial×2 days.
⑦ liquid diet ×5 days.
⑧ etc.

等의 命令書를 施行하였으며 手術後 第3日째 X-Ray 檢査를 施行하였다.

第7日째에 Subcuticular suture를 Remove하였고 開口는 安全狀態로서 維持하였다가 第4日째부터 下顎運動을 命令하였다. Rubber drain은 手術 다음날 除去하였고 當時 患部는 Edema가 生겼으나 時日이 經過함에 따라 消失되었고 下顎運動이 始作된 第4日째는 開口狀態가 圖示된바와如히 거이3.5cm程度를 開口할 수 있어 患者의 기쁨은 大端하였다. 이어 physio-therapy

(Fig. 9) 手術前 顎間은 犬齒部位만 接觸되어 있으며 開口可能은 5mm 程度

(Fig. 10) 手術後 開口可能은 3.5cm 手術後 第4日 正中線이 修正되었음

Clinic에 보내어 Hot application等 저작근運動에 도움을 주는 order를 내였으며 chewing Gum等 彈力性物質을 씹게하므로서 口腔開閉運動을 繼續하였으며 特히 masticatory M의 운동연습을 시키므로서 咬合狀態는 圖示된바와如히 正中線이 改善되었고 또 言語와 저작에 어떠한 困難을 느끼지 아니하였다.

그後 4月22日에 患者는 滿期가되어 軍服務가 解除되어 歸家하였으나 8個月이 지난 今日에 이르기까지 別異狀은 없었고 開口狀態와 저작機能이 日益改善되어있다는 消息에 接하고 있다.

Ⅲ. 考　　察

True Ankylosis의 原因은 大別하여 Birth Injury Suppurative arthritis, Rheumatoid & Hypertrophic arthritis, marie-Strumpelis disease, Osteomylitis malunion of condylar fracture 等으로서 이中에 Rheumatoid & Hypertrophic arthritis로 因한 Ankylosis가 가장많았다고 主張하는 Thom氏의 20個의 case Report에依하면 手術에있어서 condylectomy와 Osteoarthrotomy 施術의 비율은 5:19로서 osteoarthrotomy가 많았고 一側性과 兩側性으로서 비교된 발생율은 15:6로서 一側性發生이 많았다.

Osteoarthrotomy時 Ostectomy의 범위는 區區하나 kazanjian氏는 5mm～1cm 以上이면 再發을 防止할 수 있다고 하였고 또 Ostectomy後 空間에 Fascia, pedicle flap, Autogenous cartilage를 삽입하므로서 Ankylosis의 再發을 防止할수 있다고 Dingman, Wakely, parker Longacre &Gilley 等 諸氏가 主張하였으나 Thoma氏가 主張하듯이 이는 止血에 도움을줄뿐 再發문제와는 關聯이 없는 것으로서 思料되어 本人이 施術한 Osteoarthrotomy의 空間엔 아무런 組織片을 삽입하지 아니하였다.

Ⅳ. 結　　論

25歲의 男子 現役下士官인 本患者는 下顎骨의 發育不全과 開口不能으로 因한 食物攝取에 不滿과 배곯음에 이기지 못하여 齒科醫師의 손을 빌리지 않고 軍用 숟가락을 利用 下顎의 齒牙거이 全部를 拔去하여 飮食物攝取에 吸吸하던 兩側性, 眞性, 關節强直으로서 各陸軍病院에轉轉 本 第1陸軍病院口腔外科에入院 Naso-Tracheal semi-closed 方法으로서 Ether, O_2, Penthothal Sodium을 利用 兩側으로 Condylectomy & Osteoarthrotomy를 施術하였다.

Osteoarthrotomy時의 其骨切除部位의 缺損된 空間에 아무런 組織片等의 삽입을 하지아니했고 手術中 1 pint의 血液을 輸血하였으나 venousoozing이 있었는 失血은거이 없었다.

手術直後 患者는 手術前開口可能 5mm程度에 比해 (이는 엄밀한 意味에서 關節에依한 開口가 아니고 骨質의 彈力에 依한것이라 思料된다.) 2cm程度 [illegible] 수 있었고 手術後 第4日부터 開口運動과 [illegible] 을 始作하여 患者는 3.5cm程度 開口를 [illegible] 의 기쁨은 이루말할수없었다. 手術後 咬合正中線 [illegible] 正되었고 言語障碍 저작운동, 開口狀態는 日益增進됨을 8個月後인 今日에 이루기 觀察할수 있었다. 日後한 觀察이 였으나 骨質삭제 部位에 아무런 組織片의 삽입이 必要없이 또 口腔內에 固定裝置가 必要없이 masticatory muscle의 効果的인 運動練習으로서 咬合의 正中線等을 修正시켜 저작機能과 審美的面을 더욱 增進시켰다.

參考文獻

1. 安炯珪(1961) 片側性 開口不全의 一治驗例 및 그 X-線像 Medical Digest 3. 1463
2. Boyd W. (1943) Text Book of pathology 4th ed. Lea & Fbiger,
3 Brussell, I.J.(1949) T.M.J. disease, Differential Diagnosis & Treatment J. Amer. Dental Ass. 39. 532
4. 卞鍾秀, 下顎關節突起切除症例報告「齒學」Vol. 7 No. 10, 1960
5. Dingman R. O.(1944) Bilateral Ankylosis of the T.M.J. with retrusion deformity J. Oral Surgery 2.71
6. Kajanjian V. H.(1938) Ankylosis of the T. M. J. Surg. Gynec & Obst 67. 333
7. Kajanjian V.H. The Surgical Treatment of Facial Injuries 2nd ed.
8. Parker D.B. (1948) Ankylosis of the T.M.J. J. Oral Surgery 6. 42
9. Thoma K.H. Ankylosis of the Jaw Am.J. Ortho & Oral Surgery 31. 244. 1945
10. Thoma K.H. OralSurgery 3rd ed.

—*Abstract*—

A Case Report of Bilateral Temporomandibular Ankylosis Treated by Condylectomy and Osteoarthrotomy

Capt. Kim Hong Ki. D.C. ROKA

Oral Surgery sec, Dental Dept, 1st Army Hospital

C.B.U. A 25 years old Korean army soldier, was admitted oral surgery sec, 1 st Army Hospital, on Jan 19, 1963, because of limitation of jaw function, Mastication and Speech disturbance, and mandibular deformity of Micrognathia. When he was child, he had been fall from tree, suffering of the left mandible region. he could not remember what type of injuries & what type of treatment was recived. he had no special problem after injuried except felt jaw limitation & found bird face of mandibular deformity.

Patient was joined army, Dec 8, 1958 after that he had difficult chewing food and felt jaw was great tight to open mouth.

Physical examination showed moderate healthy youth in no pain. There was marked deformity of mandibular micrognathia. The mouth could be opened only 0.5 centimeter and moderate deviation of the mandibular teeth to the right.

Most of the mandibular teeth was extracted by the patient, He was used army spoon for extraction teeth without anesthesia, Because he could not patient of hungry and tried to entrance of the food to the mouth and tried to open mouth due to limitation of the jaw.

In x- ray examination the right temporomandibular joint appeared to be fused and the condyle, zygomatic arch, sigmoid notch and coronoid peocess was somewhat hazy in outline. on the left side, the condyle showed no motion and atrophy.

The diagnosis was Bilateral Ankylosis of the Temporomandibular joint.

Osteoarthrotomy and Condylectomy was performed under gas-oxygen-ether anesthesia. After usual preperation of the skin, An angulated incision was made in front of the right ear. The subcutaneous tissue was divied and the superficial temoral artery and vein and transverse facial artery were cut & tied and zygomatic arch was exposed. Investgation showed that condyle was complete fused and could not divided zygomatic bone, condyle head, sigmoid notch, coronoid process, all flattened. Ostectomy was performed about 1 cm width from 1 cm below the zygomatic arch. Used No 8 round bur and No 559 cross cut fissure bur with dental engine. After the ostectomy was compieted, Patient could open the mouth about 1 cm only, When trying to move patient jaw under the drapings. with an entirely new set up, the same operation was performed on the left side. there was very strong fibrous connective tissue attaching periphery of the articular surface of the condyle to the glenoid fossa. Used round bur and cross cut fissure bur, the condyle was removed, after which the mandible was tested and found that patient could be open about 2 cm.

the subcutaneous tissue was then closed with catgut sutures, and the skin by subcuticular suture, A rubber dam drain had been previously inserted to prevent the formation of a hematoma, dressing was applied, held by elastic bandage. the rubber dam was removed next day of the operation.

An x- ray film taken after the operation showed the ostectomy in the right side and condylectomy in left side. 4th day after the operation, the jaw function was tested. The patient could open his mouth 3.5cm and free hinge motion and lateral motion and could found correct of the occlusal median line. One week after the patient could open the mouth well. The patient was seen again 8 month later, he had good motion of the Mandible.