조영제 사용 후 혈관조영영상 획득 시, mask 영상의 획득 시점에 따른 정맥 신호의 감소

Changing mask timing reduces venous contamination in contrast enhanced MR Angiography of the head and neck

이 호 범, 정 미 애*
서울아산병원 영상의학팀, 강원대학교 교수*

Lee ho-beom, Chung mi-ae*
Asan medical center,
Kangwon national University*

요약

진단을 위해 조영제를 연속해서 사용하는 검사는, 첫 번째 주입으로 인해 조영제가 영상에 미치는 효과를 고려해야 한다. 본 연구에서는 mask 영상의 획득 시점을 통해 이를 개선하고자, 관류영상 획득 후 조영영상을 감산하는 새로운 방법을 제시하여, 혈관 겹침의 원인이 정맥의 신호강도를 유의하게 감소시켰다. 따라서, 본 연구의 방법을 이용하면, 복잡한 재구성이나 추가적인 기법 없이도, 효율적으로 정맥신호를 제거 할 수 있어 유용하리라 사료된다.

I. 서론

1. 연구의 배경 및 목적

급성뇌졸중 환자 검사 시 관류영상과 혈관 조영영상을 모두 검사하는 경우, 관류영상 시 주입된 조영제로 인해 정맥의 신호가 증가되어, 혈관 조영영상에서 동맥과 정맥의 겹침 현상이 일어난다. 이에 본 연구에서는, 기존 방법과 다르게 mask영상의 획득 시점을 달리하여, 혈관 겹침의 원인인 정맥의 신호를 감소시키고자 하였다. 연구방법은, 관류영상 획득 전, 후 혈관 조영영상의 mask 영상을 획득한 후, 조영제를 사용하여 조영영상을 획득한 다음, 기존 방법인, 획득 전과 조영영상을 감산하고, 새로운 방법인, 획득 후와 조영영상을 감산하여, mask 영상의 획득 시점에 따른 정맥의 신호 감소를 비교 평가하였다.

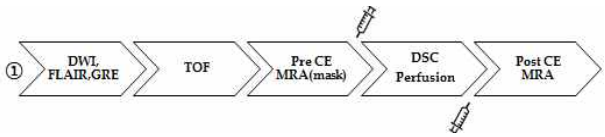

▶▶ 그림 1. 기존의 방법

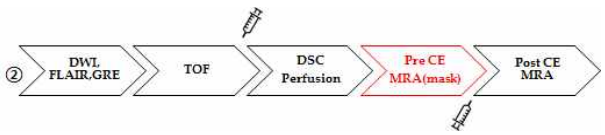

▶▶ 그림 2. 개선 방법

2. 연구방법 및 대상

연구대상은 뇌졸중 의심 검사를 받은 환자 10명을 대상으로 하였으며, 영상획득은 1.5T 초전도 자기공명영상 장치와 16 channel head-neck coil을 사용하였다. 획득한 영상은 영상측정 프로그램을 이용하여, 정맥의 겹침이 가장 많이 발생하는 S상 정맥동(sigmoid sinus)과 내경정맥(Internal jugular vein)의 대조도대 잡음비 측정하였으며, 추가로 혈관의 겹침 정도를 비교하기 위해 내경정맥/내경동맥의 신호 비율 차이를 산출하였다. 측정된 값과 산출된 값은, 대응표본 T검정을 이용하여 통계적으로 유의한 차이가 있는지 분석하였으며, 유의확율이 0.05 이하일 경우 유의한 차이가 있는 것으로 판/단하였다.

$$CNR_{venous} = (SI_{vein} - SI_{\mu scle}) / SD_{air} \qquad (1)$$

3. 연구결과

연구결과, CNR은 S상 정맥동(기존 방법: 20.76±5.79, 새로운 방법: 11.24±2.71)과 내경정맥(기존 방법: 27.61±9.39, 새로운 방법: 14.11±5.53) 모두, 관류영상 획득 후 조영영상을 감산한 새로운 방법이, 기존 방법에 비해 유의하게 낮았다. 이는 새로운 방법이 주변 조직과 비교하여 신호의 차이가 없다는 것으로, 정맥의 신호가 효과적으로 감산되었음을 의미한다. 추가적으로, 혈관의 겹침 정도를 비교하기 위해 신호비율 차이를 산출한 결과, 기존 방법의 경우 14.11±6.37%, 새로운 방법의 경우

1.9±0.89%로 나타나, 새로운 방법이 기존 방법에 비해 혈관 겹침이 적은 것을 알 수 있다.

▶▶ 그림 3. 수정모델(좌), 기존방법모델(우)

4. 결론 및 고찰

진단을 위해 조영제를 연속해서 사용하는 검사는, 첫 번째 주입으로 인해 조영제가 영상에 미치는 효과를 고려해야 한다. 특히, 3D T1 경사에코 기법을 사용하는 혈관 조영영상의 경우, 조영제가 소량이라도, T1 효과가 극대화 되어 혈관 겹침 현상이 빈번히 발생한다. 이에, 본 연구에서는 mask 영상의 획득 시점을 통해 이를 개선하고자, 관류영상 획득 후 조영영상을 감산하는 새로운 방법을 제시하여, 혈관 겹침의 원인이 정맥의 신호강도를 유의하게 감소시켰다. 따라서, 본 연구의 방법을 이용하면, 복잡한 재구성이나 추가적인 기법 없이도, 효율적으로 정맥신호를 제거 할 수 있어 유용하리라 사료된다.

▮ 참 고 문 헌 ▮

[1] Willinek WA, Bayer T, Gieseke J, "High spatial resolution contrastenhanced MR angiography of the supraaortic arteries using the quadraturebody coil at 3.0 T: a feasibility study". Eur Radiol 17, pp618-621. 2007

[2] S.J Eun, T.K Whangbo, "Effective Gray-white Matter Segmentation Method based on Physical Contrast Enhancement in an MR Brain Images", Journal of digital contents society , pp.275-282, 2013