자기공명 위상대조도 기법에서 병렬영상기법 변화에 따른 혈류정량 측정에 관한 연구

A Study on measurement blood velocity according to variable changing in magnetic resonance phase contrast image

조 용 범, 양 선 욱*, 손 순 룡**
서울아산병원 영상의학팀*, 원광보건대학교**

Cho yong-bum, Yang seon-wook*, Son soon-yong**
Seoul asan medical center.*,
Wonkwang health science university.**

요약

3차원 위상대조도 기법의 단점인 긴 검사시간으로 인해 임상적 유용성이 떨어진다. 본 논문은 시간매개변수인 병렬영상기법(Grappa) 변경에 따른 혈류정보의 정량적 평가를 통해 차이점을 알아보고 임상적 활용정도를 평가하였다. 자체 제작한 혈류팬텀을 통해 실험하였으며, Grappa을 5번 변경하여 실험하였다. 연구결과, Grappa를 적용하지 않았을 경우 혈류속도는 평균 9.42로 총 4단계를 적용한 혈류속도 차이율은 각각(1.4, 1.5, 0.4, 1.5%)이었으며 flow와 WSS도 각각(1.4, 1.6, 0.8, 25%), (2.1, 1.4, 1.1, 0.8%)이었다. 통계적으로도 유의하지 않아 Grappa를 적용하지 않은 검사법과 혈류정보가 동일하였다.(P>0.05) 긴 검사 시간으로 인해 임상적 활용이 떨어지는 짧은 검사시간을 요하는 소아환자나 중등도 환자 또는 폐쇄공포증 환자에게 시간을 단축한 3차원 위상대조도 기법을 사용하여 단점을 보완한다면 임상적 활용가치가 높아질 것이라 사료된다.

I. 서론

자기공명영상(Magnetic Resonance Image, 이하 MRI)을 이용한 혈관검사는 유속흐름 강조(Time of flight 이하 TOF)가 대표적이나 해부학적 평가만 가능하므로 혈관의 시술적 또는 수술에 있어서 제약이 따른다. 그래서 혈관의 정량적 평가가 가능한 3차원 위상대조도 기법(Three-dimensional Phase Contrast 이하 3D PC)을 통해 혈관정보를 알 수 있으며 혈관 시술에 있어서 많은 정보를 제공한다. 그러나 환자에 대한 심박동 동기화가 필수적으로 그에 따른 긴 검사시간이 동반된다.[1] 그래서 환자의 움직임에 의한 영상의 질(Quality) 저하가 발생하고 중등도 또는 소아 환자 및 폐쇄공포증 환자에 적용하기 힘들다는 단점이 있다. 이러한 단점을 해결하기 위하여 각 고유 장비의 SENSE(Sensitive Encoding)나 (GeneRalized Autocalibrating Partially Parallel Acquisitions 이하 Grappa)와 같은 병렬 영상기법 가중치를 변경함으로써 검사 시간을 줄일 수 있는데 그에 비례하여 영상의 신호 저하의 우려가 있다.[2] 그러나 3D PC 기법의 목적은 혈류의 정량적 평가가 목적이며 시각화된 영상의 임상적 필요성이 낮으므로 본 논문은 혈류팬텀을 이용하여 병렬 영상 기법 가중치 변경에 따른 검사시간 단축과 혈류정보에 대한 정량적 평가를 통해 각 영상에 대한 차이점을 나타내고 임상적 유용성을 알아보았다.

Ⅱ. 대상 및 방법

MRI장비는 Skara 3.0T (Siemens medical system, Germany)이며 Body array 32ch coil을 사용하였다. 팬텀 모델은 혈류속도 평가를 위해 협착(stenosis)이 있도록 설계하여 3D 프린터(Cubicon single(3DP-310F), korea)를 이용해 출력하였다. 수중 모터(수중펌프(UP-300, hyubsin 15W)를 이용해 초당 30cm 속도를 구현하였고 심박동 동기화 시뮬레이션의 박동수(Heart rate)는 평균 심박동수인 60 beat/min으로 설정하였다. 검사 시퀀스는 3D T1 FFE Phase contrast를 이용하였고 Field of view(FOV):120mm TR/TE: 6.9ms/4.1ms slice thickness: 2mm without gap, slice: 20 flip angle: 15°cardiac phase: 3 velocity: 30cm/s으로 병렬영상 기법 중 Grappa를 1단계부터 5단계(이하 OFF, G1~G4)까지 변경하여 각각 3번씩 동일하게 반복영상 획득하였다. 획득된 영상은 GTflow(ver.3.0.23 2016 Gyrotools. Swizerland)프로그램을 사용하여 각기 다른 팬텀의 4군데(이하 R1~R4)부분에 동일한 관심영역(Region of Interest 이하 ROI)을 설정 후 각각의 혈류 속도와 혈관의 전단응력을 나타내는(Wall Share Stress 이하 WSS)를 측정하여 비교하였고 관심영역 단면의 픽셀들에 대한 속도를 측정하여 그래프로 나타내었으며 각 영상들 프로세싱을 통해Streamline 구현하여 비교하였다(그림1). 통계적 분석으로는 다원배치 분산분석(multi-way ANOVA)을 이용하였고 사용된 프로그램은 SPSS(version 18; Chicago, IL, USA)이었다.

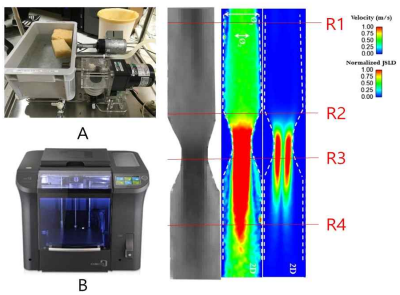

▶▶ 그림 1. A: Flow phantom moter system, B: 3D printer model, C: stenosis phantom computed flow dynamic mapping, R1~R4: interest regions

Ⅲ. 결과

1. 검사시간

평균 검사시간은 11분 41초였으며 Grappa OFF 검사시간과 G4 검사시간의 차이는 25분 22초였다.

표 1. Grappa 가중치 별 검사시간

Time (min:sec)	OFF	G1	G2	G3	G4
	28:38	16:18	6:06	3:30	3:16

2. 정량적 평가 결과

총 4구역의 속도평균(5.73^{R1}, 8.91^{R2}, 16^{R3}, 6.4^{R4})과 혈류량평균(32.7^{R1}, 21.7^{R2}, 20.5^{R3}, 23.7^{R4})으로 협착이 있는 부분(R3)의 혈류속도가 증가하고 와류에 의한 국소적인 혈류량 감소가 있는 것으로 보아 정상적인 Data획득을 알 수 있으며 Grappa 가중치 사용별 구역 평균결과 다음 표2와 같으며 차이율은 각각(1.4, 1.5, 0.4, 1.5%)이었으며 flow와 WSS도 각각(1.4, 1.6, 0.8, 25%), (2.1, 1.4, 1.1, 0.8%)이었다.

표 2. Grappa 가중치 별 구역 평균 결과표

	velocity (cm/s)	Flow (ml/s)	WSS (mm/m^2)
OFF	9.42±4.06	23.5±2.33	1.04±1.71
G1	9.29±4.01	23.2±2.28	1.19±1.41
G2	9.15±4.17	22.8±2.32	1.12±1.96
G3	9.19±4.11	23±2.46	1.04±1.76
G4	9.34±4.14	30.8±15.1	8.6±1.68

3. 통계적 평가 결과

표 3. Multy-way ANOVA분석 결과표

구분 (M/SD)	Flow information		
	velocity	flow	WSS
OFF^a	9.42/4.6	23.5/2.6	0.1/0.9
G1^b	9.2/4.6	23.2/2.6	0.8/0.6
G2^c	9.1/4.8	22.8/2.6	0.7/0.4
G3^d	9.1/4.7	23/2.8	0.6/0.2
G4^e	9.3/4.2	30/17	0.5/0.2
F(P)	0.02*(1)	0.7*(0.6)	0.9*(0.4)

*p<.05 Duncan : a=b=c=d=e

Ⅳ. 고찰 및 결론

MRI검사의 3D PC 기법은 영상의 시각화 뿐만 아니라 혈류량과 혈류 속도와 같은 혈관의 정보를 정량적으로 나타내 임상에 활용되고 있다. 그러나 이러한 기법의 단점으로 긴 검사 시간이 있다. 이러한 검사시간을 줄이기 위한 연구들이 많이 진행되고 있는데, 이전 연구에서는 검사 시간을 줄이기 위한 방법 중 심장 동기화 기법을 변경하여 줄이는 방법이 제안되었으나[Michael Markl Phd et al 2007][3]모든 환자에게 적용시키기 어렵고 획기적인 검사 시간 단축을 기대하기 어렵다.

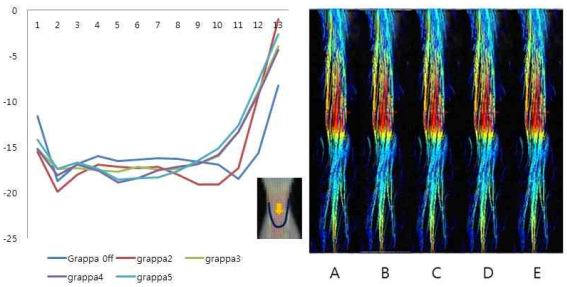

▶▶ 그림 2. center of ROI velocity graph and streamline image per Grappa (A:OFF, B:G1, C:G2, D:G3, E:G4)

본 논문은 병렬영상기법 활용을 통해 검사시간을 줄이고 3D PC기법의 장점인 혈류정보의 다양한 정량적 평가를 실시함으로써 임상적 유용성을 알아보았다. G4를 사용한 영상에서 검사시간을 약 25분 단축시킬 수 있었으나 혈류정보에 대한 차이는 R4구역에서 Flow가 25% 차이가 있었다. G3이하에서는 모두 비슷하였으며 streamline영상에서도 차이가 없었다. ROI 단면의 각 픽셀의 대한 속도를 구한 결과 G1~G4 모든 값이 단면 가운데 속도는 빠르고 양쪽 벽에 속도는 마찰력 때문에 느려지는 현상(Laminar flow)이 기존 검사법과 비슷한 패턴을 보였으며 그림2에 나타나 있다. 제한점으로 팬텀을 통하여 영상 평가가 이루어져 제한적인 결과 값으로 사료되나 향후 많은 연구가 필요 할 것으로 보인다. 본 논문은 Grappa를 적용하여 검사 시간을 단축한 3D PC기법이 기존의 적용하지 않은 검사법과 비교하였을 때 검사의 주 목적인 혈류의 정량적 평가가 다르지 않음을 증명하였다. G4를 제외한 G1~G3 검사기법에서 동일한 결과를 나타냈고, G3와 G4의 검사시간 차이가 거의 없으므로 빠른 검사시간이 필요한 중등도 및 소아환자나 폐쇄공포증을 가진 환자에게 G3이하를 적용하고 검사시간 단축을 통해 환자의 불편함을 해소하고 발생 가능한 움직임에 대한 인공물을 줄인다면 기존 영상기법에 비해 임상적 가치가 높아 질 것이라 사료된다.

■ 참 고 문 헌 ■

[1] Markl M, Frydrychowicz A, Kozerke S, et al. 4D flow MRI. Jmagn Reson Imaging. 2012;36:1015-1036.

[2] Jelena B, Alex F, Aurelien F, Thorsten A, Hans B, Jurgen H, Michael M. 4D Phase contrast MRI at 3T: Effect of Standard and Blood-Pool Contrast Agents on SNR, PC-MRA and Blood Flow Visualization. Magn Reson Med 2010;63:330-338

[3] Michael M, Andreas H, Thorsten A, Bley, Maxim Z, Bernd J, Ernst W, Mathias L, Jurgen H, Alex F. Time-Resolved 3D MR Velocity Mapping at 3T : Improved Navigator-Gated Assessment of Vascular Anatomy and Blood Flow. J Magn Reson imaging 2007;25:824-831.