

족관절 외과 부위의 종괴를 호소하는 42세 남자

순천향대학교 부천병원 정형외과

이 영 구

주소: 42세 남성으로 우측 족관절의 연부조직 부종을 주소로 내원함
과거력: 내원시 시행한 과거력상 부종은 약 6개월 가량 지속되었으나, 외상력이나 특별한 수술한 과거력은 있지 않았음
이학적 검사: 내원시 시행한 이학적 검사상 우측 족관절 외과부위에 감자정도의 크기의 압통은 없었으며, 비교적 고정된 덩어리가 촉지 되었음
내원시 시행한 혈액검사 및 요검사와 다른부위의 방사선 검사상 특이소견은 없었음.

질문 1) 내원시 시행한 과거력 및 이학적 검사와 방사선 검사상, 생각할수 있는 진단은 무엇입니까?

질문 2) 내원시 시행한 MRI를 보고 진단할수 있는 질환명과 함께 감별진단 할 수 있는 것은 어떤 것이 있을까요?

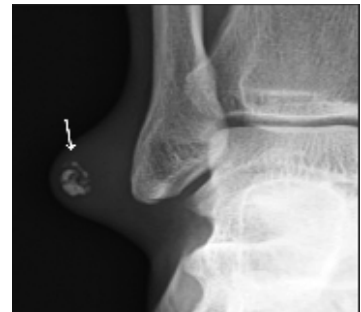

Fig. 1. 내원시 시행한 단순 방사선 사진

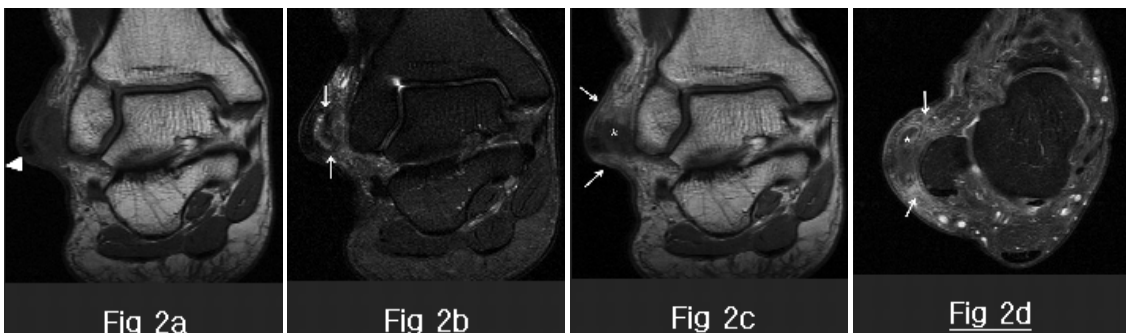


Fig. 2. 내원시 시행한 MRI 사진