

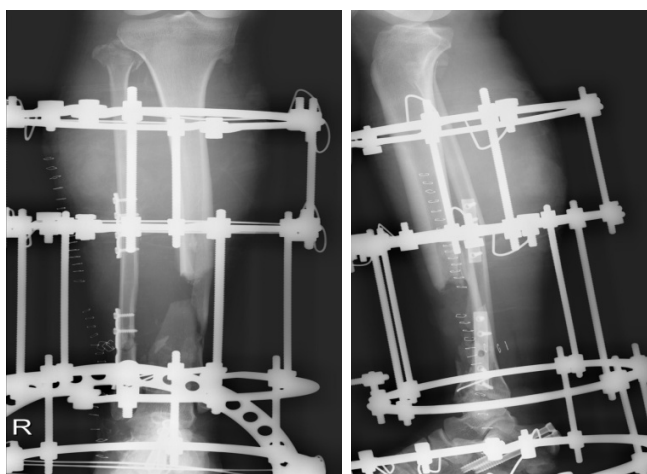
개방성 pilon 골절 및 원위 경골 골결손을 보이는 40세 여자

가톨릭대학교 의과대학 대전 성모병원 정형외과

김원유 · 지종훈 · 권오수 · 박상은 · 김영울 · 정재중

40세 여자 환자로 우울증으로 치료 중 5층에서 추락 후 다발성 골절(골반, 척추, 종골) 과 하퇴 및 족관절부의 개방성 골절로 내원 하였다. 응급으로 외고정 및 창상 봉합을 하였다.

1. 다음 처치로 생각할 수 있는 것은?



2. 부정 유합의 교정을 위해 내고정물 제거 시 할 수 있는 방법은?

