

심한 발목 통증 및 내반 변형을 호소하는 71세 남자

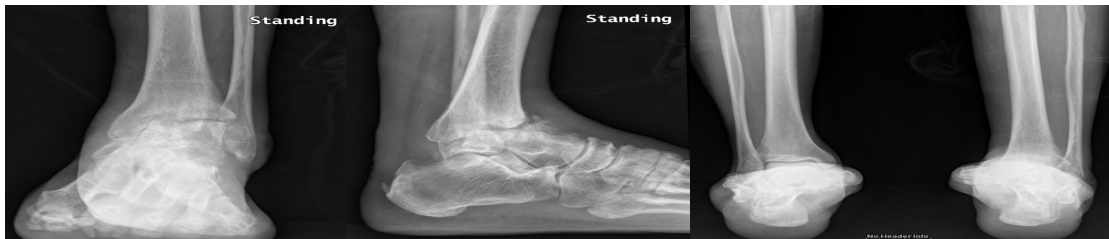건국대학교병원 정형외과

정홍근 김태훈

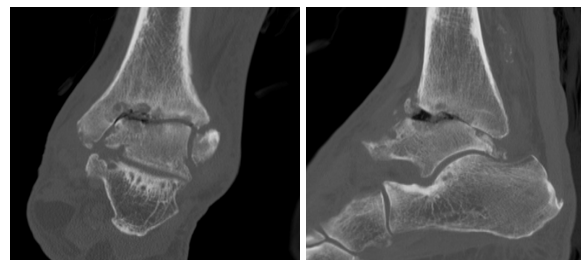
71세 남자 환자로 2년 전부터 지속되는 심한 발목 통증 및 변형을 주소로 내원하였습니다. 과거력 상 6주전에 DVT of lower IVC and Lt lower leg 진단 하에 본원에서 IVC filter implantation 및 lower leg aspiration thrombectomy 시행하였습니다.

이학적 검사 상 좌측 발목에 전반적인 심한 통증 호소 및 압통 보이면서 10도 heel varus 관찰되었습니다. 보행 시 limping 보이면서 발의 외측으로 weight bearing 하는 양상 관찰되었습니다.

좌측 족관절의 단순 방사선 사진 및 컴퓨터 단층촬영을 시행하였습니다.



1. 진단은?
2. 다음 중 가장 적절한 치료로 생각되는 것은?
 - 1) Conservative tx (pain control & brace)
 - 2) Ankle fusion
 - 3) TTC fusion
 - 4) Total ankle arthroplasty
 - 5) Total ankle arthroplasty and calcaneal osteotomy
3. 치료 방법을 결정할 시 가장 중요하게 고려할 점은?



교신저자: 정홍근 E-mail: jungfoot@hanmail.net