

## Video-assisted Mediastinoscopic Surgery (VAM)

서울아산병원 울산의대 흉부외과학 교실, 폐식도외과

김 용 희

### Introduction

1959년 Carlens가 경부 종격동경의 개념을 처음으로 도입하였으며, 1990년 Buess 등이 광학 종격동경을 개발해서 종격동 질환의 진단이나 폐암 진단을 위해 사용하기 시작하였다<sup>1)</sup>. 기존 종격동경(Fig. 1)의 단점으로는 제한적인 수술 시야와 빈약한 수술 장비를 들 수 있다. 이에 1992년 Albert Linder 등이 실질

적인 비디오 종격동경(Wolf Co., Fig. 2)을 개발한 이후 수술 영상 장비와 수술 기구의 발전은 종격동경 수술이 새로운 도약을 할 수 있는 토대를 제공하였다. 1994년 Sortini 등이 비디오 종격동경을 임상에 사용하면서 비디오 종격동경 수술은 진단, 치료의 다양한 영역에 걸쳐 확산되었다. 여기에서는 비디오 종격동경 수술에 관한 전반적인 고찰을 하고자 한다.



Figure1. Conventional mediastinoscopy



Figure2. Video-assisted Mediastinoscopy, Wolf Com.



## 1. 비디오 종격동경 수술의 이해

종격동경 수술의 장점으로는 흉막 유착이 있는 환자에서도 림프절 절제와 같은 수술이 가능하고, 폐기능이 부적절한 환자에서도 비교적 안전하게 시술을 할 수 있고, 수술 후 통증이 적으며, 수술 흉터가 2-3cm에 불과해서 미용적인 측면에서 장점을 가지며, 술 후 흉관과 같은 배액관이 불필요하고, 입원기간이 짧다는 점을 수 있다.

비디오 종격동경 수술의 이런 장점들 외에도 첫째, 기존의 종격동경에 비해 넓어진 수술 시야를 제공하고, 둘째, 고해상도 카메라를 이용해서 매우 정밀한 수술 시야(HD; high-definition)를 제공할 수 있고(Fig. 3), 셋째, 수술 시야는 대화면 모니터를 통해 확보되어 보조자가 비디오 종격동경을 잡을 수 있기 때문에 수술자는 두 손을 이용한 수술 동작이 가능하며, 다양한 내시경용 수술 기구를 사용할 수 있다. 마지막으로 비디오 종격동경은 초보자들을 위한 교육용 도구로서도 매우 편리해서 비디오 종격동경 수술에 관한 학습 기간을 대폭 단축시킬 수 있는 것으로 알려져 있으며, Martin-Ucar 등은 진단 목적으로서의 비디오 종격동경 수술은 5예 정도의 경험만으로 충분하다고 하였다<sup>2)</sup>. 하지만, 치료 목적의 비디오 종격동경 수술은 진단 목적의 수술에 비해 수술 시간도 길고, 해부학적 이해가 많이 요구되며, 다양한 기구의 사용이 필요해 충분한 경험

과 학습이 필요하다고 할 수 있다.

후면부 구멍을 통해 수술 시야를 확보하면서 동시에 수술 기구를 삽입하는데, 구멍의 크기 등으로 인해 사용 가능한 수술 기구에 많은 제한이 있다.

하단부 blade가 벌어짐으로써 넓은 수술 시야를 확보할 수 있고, 수술 영상은 육안이 아닌 영상장비를 통해 확인하면서 다양한 수술 기구를 이용할 수 있다. 상/하단부가 같이 벌어지는 비디오 종격동경도 사용되고 있다.

좌측 사진에서 가장 주의해야 할 좌측 반회신경이 보이며, 우측 사진에서 기관지 동맥혈관을 절제한 후 4L 림프절을 박리하고 있다.

## 2. Video-assisted mediastinoscopic surgery as diagnostic tools

폐암 환자에서 림프절 병기 결정은 환자의 치료 방침 및 예후를 예측하는데 매우 중요하며, 림프절 병기를 결정하는 방법은 CT, PET, 초음파 기관지 내시경(EBUS), 초음파 식도 내시경(EUS), 종격동경 수술 등 다양한 방법이 있다. 현재까지는 정상 크기의 림프절에 대한 정확성에 있어 CT, PET은 충분히 정확하지 못하고, 세침 흡인술은 위음성율이 높아 부적절하다고 알려져 있다. 종격동 수술은 다른 방법에 비해 침습적 접근 방법이라는 하나 폐암의 진단이나 폐암의 림프절 병기의 결정에 아주 중요한 역할을 담당하고 있다<sup>3-11)</sup>

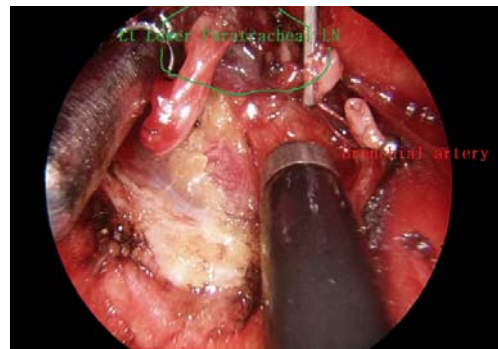
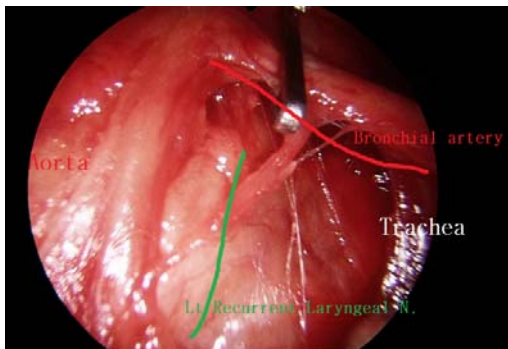


Figure 3. 비디오 종격동경을 통한 수술 시야.

(Table 1,2). 종격동경을 통해 접근이 가능한 통상적인 림프절로는 2R, 2L, 4R, 4L, subcarinal, pretracheal LN가 해당되며, 종격동경을 이용한 폐암의 림프절 병기 결정은 정확하고도 안전한 표준 방법의 하나라고 할 수 있다<sup>4,6)</sup>.

중피종과 같은 흉막 질환의 진단이나 흉막 유착술을 시행하거나, hilum 혹은 AP window의 림프절에 대한 조직 생검이 필요한 경우 비디오 종격동경을 이용해서 좀 더 적극적인 방법으로 접근을 시도할 수 있다<sup>12,13)</sup>. 좌측 흉강 내로 접근하기 위해서는 innominate artery와 left common carotid artery 사이를 이용하거나 left common carotid artery와 subclavian artery 사이를 이용하는 것이 편리하며(Fig. 4), 우측 흉강은 상대정맥의 전후면을 통해서 접근할 수 있다<sup>12)</sup>.

최근 조기 폐암에서 흉강경을 이용한 폐절제술이 널리 확산되면서 비디오 종격동경을 이용한 종격동 림프절 절제술에 대한 연구도 이루어지고 있는데, 아직 널리 받아들여지고

있지는 않지만 보다 정확한 림프절 절제가 가능할 수 있다는 점에서 장점을 가지고 있다고 할 수 있다<sup>14-16)</sup>.

림프절 생검을 위한 종격동경 수술은 일회 시행하기도 하지만, 필요에 따라 이차 종격동경 수술이 필요하기도 하다<sup>17,18)</sup>. 재종격동경 수술의 적응증으로는 이전 종격동경 수술이 부적절했던 경우, metachronous second primary lung cancer, 재발성 폐암, lung cancer occurring after unrelated disease(ex, lymphoma, sarcoidosis,

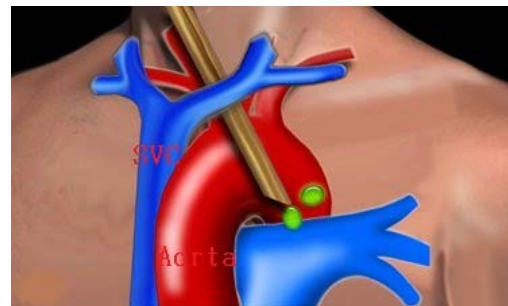

Figure 4. Innominate artery와 left common

Table 1. Invasive mediastinal evaluation in lung cancer

Approaches	Sensitivity	Specificity	False positive	False negative
Mediastinoscopy	78%	100%	0%	11%
EUS-NA	84%	99.5%	0.7%	19%
TBNA	78%	99%	1%	28%
EBUS-NA	90%	100%	0%	20%
TTNA	89%	100%	0%	na
VATS	75%	100%	0%	7%

Table 2. Sensitivity, specificity, and accuracy of video-assisted mediastinoscopy

	Sensitivity	Specificity	Accuracy
Benign diseases	100%	100%	100%
Malignant diseases			
Other than NSCLC	100%	100%	100%
NSCLC	97.3%	100%	98.0%
Overall	98.3%	100%	98.6%

tuberculosis), 수술 전 항암 혹은 방사선 치료 후 병기 재설정을 위한 경우를 들 수 있다. 특히 수술 전 항암 혹은 방사선 치료 후 병기가 감소한 경우 좋은 결과를 기대할 수 있어 이차 종격동경 수술을 통한 병기의 평가는 매우 중요하고, 가장 흔한 적응증이 된다. 수술 방법은 일차 수술과 유사하나 기관 주변 조직의 유착으로 인한 혈관 손상을 피하기 위해 기관지 좌측 부위부터 시작해서 대동맥궁 주변에서 기관지 전면부쪽으로 박리하면 편리하다고 한다<sup>[17]</sup>.

carotid artery 사이를 통해 좌측 흉강 내로 접근하는 통로를 보여주고 있다.

### 3. Video-assisted mediastinoscopic surgery as therapeutic tool

#### *Video-assisted mediastinoscopic surgery for mediastinal diseases*

1970년 Sarin이 최초로 종격동경을 이용한 심낭 낭종 절제술을 성공한 후<sup>[19]</sup>, 종격동경을 이용한 치료 목적의 활용에 대한 다양한 시도가 있었으나 제한적인 적응증만이 보고되었다<sup>[20-29]</sup>. 비디오 종격동경을 이용한 절제술의 대상으로는 종격동 림프절이나 기관지 낭종이 가장 일반적인 적응증으로 알려져 있다<sup>[19-24]</sup>. Aslam 등은 거대 기관지 낭종으로 인해 심낭 압전의 증상을 가진 환자에서 작은 단일 절개를 통해 신속히 낭종을 제거할 수 있는 장점이 있는 반면 완전한 절제가 어렵다는 단점이 있다고 하였다<sup>[21]</sup>. 비디오 종격동경을 이용한 기관지 낭종의 절제는 기관지 낭종의 위치에 따라서 약 50% 정도만 절제가 가능하다는 보고도 있다<sup>[22]</sup>. 그 외 비디오 종격동경을 이용한 갑상선 절제술의 가능성에 대한 시도도 있고<sup>[25]</sup>, 식도나 기관지를 압박해서 증상을 유발하는 aberrant right subclavian artery를 좌측 개흉술이 아닌 종격동경을 이용해서 절찰을 한 보고도 있다<sup>[26]</sup>.

전폐 절제술 후 발생한 기관-흉막루는 치료하기가 매우 어렵고, 흉강경을 이용하거나 흉골

절개술을 시행하더라도 수술을 하기도 곤란하며, 수술 후 감염이 확산될 위험성이 높아 아직도 치료 방침을 정하기가 매우 어려운 질환의 하나로 여겨지고 있다. 이런 기관-흉막루 환자에서 비디오 종격동경을 이용해서 문제가 있는 기관지를 성공적으로 절제함으로써 기관지-흉막루에 대한 새로운 치료 방법의 가능성을 제시하고 있기도 하다<sup>[27-29]</sup>.

#### *Video-assisted mediastinoscopic surgery for esophageal diseases*

1993년 Bumm 등은 비디오 종격동경을 이용한 transhiatal esophagectomy의 가능성을 제시한 이래 여러 결과들이 발표되었는데<sup>[30-36]</sup>, Tangoku 등은 이 방법의 대상 환자로 부적절한 폐기능 환자, 과거력에서 흉벽 성형술을 시행받은 환자, 심장 질환자, 간경변, 당뇨, 영양 불량, 80세 이상의 고령, 전신 상태 불량, 출혈 경향 환자 등을 제시하였다<sup>[30]</sup>. 이 방법의 장점은 개흉술을 피할 수 있고, 비교적 수술 시간이 짧아 여러 의학적 문제를 가진 식도 질환 환자에서도 비교적 안전하게 식도 절제술을 시행할 수 있다는 점이다. 하지만 식도와 연결된 혈관이나 인근 림프절에 대한 정확한 절제가 어려워 예상치 못한 혈관 손상이나 불충분한 림프절 절제가 이뤄질 수 있다는 것이 제한점이라고 할 수 있다. 수술 방법은 CO<sub>2</sub>가스를 사용한다거나 비디오 종격동 외에 1-2개 정도의 trocar port를 만들기도 하지만 일반적인 방법으로 접근하는 것에도 문제가 없어 수술자의 경험이나 원칙이 더 중요할 것이다<sup>[31]</sup>.

#### *Natural orifice transluminal endoscopic surgery(N.O.T.E.S) for mediastinal diseases*

최근 실험적으로 시도되고 있는 식도를 통한 종격동 접근과 관련해서는 Willingham 등이 동물을 이용한 transesophageal mediastinoscopy의 가능성을 제시하였고<sup>[37]</sup>, Woodward 등은 동물에서 식도 근절개술을 성공적으로 시행하였다<sup>[38]</sup>. 하지만 아직 제한점이 많아 보편적으로

적용하는데는 어려움이 많을 것으로 예상된다. 이런 수술 방법에서 예상되는 장단점으로 는 거의 통증이 없고, 흉벽의 근육 손상이 없다는 장점이 있으나, 주변 장기의 손상이나 식도 자체의 손상의 위험이 있고, 목적 이외에 수술 통로로 사용된 식도 천공의 위험이 있을 수 있다는 단점이 있다<sup>39)</sup>.

#### 4. 비디오 종격동경 수술에서 주의할 점들

비디오 종격동경 수술의 가장 큰 장점으로 는 수술 합병증 발생율이 낮다는 점이며, 발생 가능한 수술 합병증으로는 폐동맥, 상대 정맥 등과 같은 혈관 손상을 들 수 있고, 그 외 기흉, 반회 신경 손상, 유미흉 등이 알려져 있다. 비디오 종격동경 수술 자체로 인한 합병증 발생율은 2% 미만이며, 수술 사망률은 0.08% 미만으로 알려져 있다.

좌측 종격동으로 접근 시에는 좌측 반회신경의 손상에 특히 주의를 해야 하는데, 좌측 반회신경의 손상은 신경 자체의 손상보다는 기관과 대동맥 사이를 박리하면서 발생하는 신경의 신장에 의한 것이 대부분이라고 알려져 있다<sup>[40,41]</sup>(Fig. 3).

#### Summary

비디오 종격동경을 이용한 수술은 좁은 시야와 제한된 수술 기구의 이용으로 수술 적응증의 폭넓은 확대가 어렵지만, 종격동, 폐, 흉막 질환에서 진단 혹은 치료 방법의 하나로써 중요한 영역을 확보하고 있다.

#### References

1. Carlens E. Mediastinoscopy: a method for inspection and tissue biopsy in the superior mediastinum. *Dis Chest* 1959;36:343-52
2. Martin Ucar AE, Chetty DK, Vaughan R, Waller DA. A prospective adult evaluating

- the role of video-assisted cervical mediastinoscopy (VAM) as a training tool. *Eur J Cardiothorac Surg* 1003;26:393-5
3. Coughlin M, Deslauriers J, Beaulieu M, et al. Role of mediasitnoscopy in pretreatment staging of patients with primary lung cancer. *Ann Thorac Surg* 1985;40:556-60
4. Kiser AC, Dettebeck FC. General aspects of surgical treatment. In: Detterbeck FC, Rivera MP, Socinski MA, et al, eds. *Diagnosis and treatment of lung cancer: an evidence based guide for the practicing clinician*. Philadelphia, PA: WB Saunders, 2001:133-47
5. Venissac N, Alifano M, Kaarimjee BS, et al. Video-assisted mediastinoscopy: experience from 240 consecutive cases. *Ann Thorac Surg* 2003;76:208-12
6. De Leyn P, Lardinois D, Van Schil PE, et al. ESTS guidelines for preoperative lymph node staging for non-small cell lung cancer. *Eur J Cardiothorac Surg* 2007;32:1-8
7. Dosios T, Theakos N, Chatziantoniou C. Cervical mediastinoscopy and anterior mediastinotomy in superior vena cava obstruction. *Chest* 2005;128:1551-6
8. Dtterbeck FC, Jantz MA, Wallace M, Vansteenkiste J, Silvestri GA. Invasive mediastinal staging of lung cancer ACCP evidence-based clinical practice guidelines (2<sup>nd</sup> edition). *Chest* 2007;132:202S-220S
9. Fibla JJ, Molins L, Simon C, Perez J, Vidal G. The yield of mediastinoscopy with respect to lymph node size, cell type, and the location of the primary tumor. *J Thorac Oncol* 2006;1:430-3
10. Witte B, Wolf M, Hurtgen M, Toomes H. Video-assisted mediastinoscopic surgery: Clinical feasibility and accuracy of mediastinal lymph node staging. *Ann Thorac Surg* 2006;82:1821-7

11. Medford ARL, Bennett JA, Free CM, Agrawal S. Mediastinal staging procedures in lung cancer: EBUS, TBNA, and mediastinoscopy. *Curr Opin Pulm Med* 2009; 5:334-42
12. Chen C, Zhou Y. Extended mediastinoscopic examination at the right hilum. *Ann Thorac Surg* 2008;86:1704-6
13. Fowkes L, Lau KKW, Shah DN, Black E. A cervical approach to investigating pleural diseases. *Ann Thorac Surg* 2009;88:315-7
14. Kudzal J, Zielinski M, Papla B, et al. Transcervical extended mediastinal lymphadenectomy: the new operative technique and early results in lung cancer staging. *Eur J Cardiothorac Surg* 2005;27:384-90
15. Leschber G, Holinka G, Linder A. Video-assisted mediastinoscopic lymphadenectomy (VAMLA): a method for systematic mediastinal lymph node dissection. *Eur J Cardiothorac Surg* 2003;24:192-5
16. Witte B, Hurtgen M. Video-assisted mediastinoscopic lymphadenectomy (VAMLA). *J Thorac Oncol* 2007;2:367-9
17. Van Schil PE, Waele MD. A second mediastinoscopy: how to decide and how to do it? *Eur J Cardiothorac Surg* 2008;33:703-6
18. Marra A, Hillejan L, Fechner S, Stamatis G. Redomediastinoscopy in restaging of lung cancer after induction therapy. *J Thorac Cardiovasc Surg* 2008;135(4):843-9
19. Sarin CL. Pericardial cyst in the superior mediastinum treated by mediastinoscopy. *Br J Surg* 1970;57:232-3
20. Smythe WR, Bavaria JE, Kaiser LR. Mediastinoscopic subtotal removal of mediastinal cysts. *Chest* 1998;114:614-7
21. Aslam MI, Abunasra H, Klimatsidas M, Waller DA. Video-assisted mediastinoscopic drainage of a bronchogenic cyst presenting with cardiac dysfunction. *Ann Thorac Surg* 2009;88:1010-2
22. Pop D, Venissac N, Mouroux J. Video-assisted mediastinoscopy: a useful technique for paratracheal mesothelial cysts? *J Thorac Cardiovasc Surg* 2005;129:690-1
23. Urschel JD, Horan TA. Mediastinoscopic treatment of mediastinal cysts. *Ann Thorac Surg* 1994;58:1698-1701
24. Venissac N, Pop D, Mouroux J. Video-assisted mediastinoscopy as a therapeutic tool. *Surg Endosc* 2009: online
25. You YN, Lakhani V, Wells SA, Moley JF. Medullary thyroid cancer. *Surg Oncol Clin North Am* 2006;15:639-60
26. Moorjani N, Mohsen N, Boateng P. Mediastinoscopy-assisted ligation of an aberrant right subclavian artery through a suprascavicular approach. *J Thorac Cardiovasc Surg* 2010; in press
27. Venissac N, Pop D, Mouroux J. Closure of left-sided bronchopleural fistula by video-assisted mediastinoscopy: is it always possible? *J Thorac Cardiovasc Surg* 2006; 132:1490-1
28. Leschber G, Klemm W, Merk J. Video-assisted resection of a long bronchial stump and reclosure of bronchial insufficiency after pneumonectomy. *Eur J Cardiothorac Surg* 2009;35:1105-7
29. Groth SS, D'Cunha J, Rueth NM, et al. Mediastinoscopy-assisted minimally invasive closure of a bronchopleural fistula: a new technique to manage an old problem. *J Thorac Cardiovasc Surg* 2010; in press
30. Bumm R, Holscher AH, Feussner H, Tachibana M, Bartels H, Siewert JR. Endodissection of the thoracic esophagus. Technique and clinical results in transhiatal esophagectomy. *Ann Surg* 1993;218:97-104

31. Bumm R, Feussner H, Bartels H, et al. Radical transhiatal esophagectomy with two field lymphadenectomy and endodissection for distal esophageal adenocarcinoma. *World J Surg* 1997;21:822-31
32. Ikeda Y, Niimi M, Kan S, et al. Mediastinoscopic esophagectomy using carbon dioxide insufflation via the neck approach. *Surg* 2001;129:504-6
33. Ikeda Y, Niimi M, Kan S, Takami H, Kodaira S. Thoracoscopic esophagectomy combined with mediastinoscopy via the neck. *Ann Thorac Surg* 2002;73:1329-31
34. Mimatsu K, Oida T, Kawasaki A, et al. Mediastinoscopy-assisted esophagectomy is useful technique for poor surgical-risk patients with thoracic esophageal cancer. *Surg Laparosc Endosc Percutan Tech* 2009;19(1):17-20
35. Pop D, Venissac N, Mouroux J. Video-assisted mediastinoscopy improved radical resection for cancer in transhiatal esophagectomy. *J Thorac Cardiovasc Surg* 2007;133:267-8
36. Tangoku A, Yoshino S, Abe T, et al. Mediastinoscopic assisted transhiatal esophagectomy for esophageal cancer. *Surg Endosc* 2004;18:383-9
37. Willingham FF, Gee DW, Lauwers GY, Brugge WR, Rattner DW. Natural orifice transesophageal mediastinoscopy and thoracoscopy. *Surg Endosc* 2008;22:1042-7
38. Woodward T, McCluskey D, Wallace M, et al. Pilot study of transesophageal endoscopic surgery: NOTES esophagomyotomy, vagotomy, lymphadenectomy. *J Laparosc Adv Surg Tech* 2008;18(5):743-5
39. Sumiyama K, Gostout C, Rajan E, Bakken TA, Knipschild MA. Transesophageal mediastinoscopy by submucosal endoscopy with mucosal flap safety valve technique. *Gastrointest Endosc* 2007;65(4):679-83
40. Benouaich V, Marcheix B, Carfagna L, Brouchet L, Guitard J. Anatomical bases of left recurrent nerve lesions during mediastinoscopy. *Surg Radiol Anat* 2009;31:295-9
41. Roberts JR, Wadsworth J. Recurrent laryngeal nerve monitoring during mediastinoscopy: predictors of injury. *Ann Thorac Surg* 2007;83:388-9