내시경 초음파 영상의 특징 분석

Feature Analysis of Endoscopic Ultrasonography Images

김광백*, 강효주*, 김미정*, 김광하**
신라대학교 컴퓨터정보공학부*,
부산대학교 의학전문대학원 내과학교실**

Kim kwang-beak*, Kang hyo-joo*,
Kim mi-jeong*, Kim gwang-ha**
Division of Computer and Information Engineering, Silla University*
Dept. of Internal Medicine, Pusan National University School of Medicine**

요약

내시경 초음파는 초음파 진동자를 내시경 끝에 부착하여 그 주위의 장기를 관찰할 목적으로 개발된 의료기기이다. 내시경 초음파 검사는 점막하 종양을 직접 관찰 할 수 있어 종양의 병리 소견이 예측 가능하지만, 종양의 악성화 여부 등에 대해 주관적인 소견이 개입될 수 있는 문제점이 있다. 따라서 본 논문에서는 주관적인 소견으로 인해 나타나는 문제점을 객관화하여 질병의 정확도와 재현성을 높이기 위해 종양의 각 특징을 분석하는 방법을 제안한다. 제안된 방법을 적용하기 위해서 내시경 초음파 검사로 얻어진 초기 영상에서 분석에 필요한 초음파 영역을 추출한다. 초음파 영역은 여러 요인으로 인하여 명암도 값의 차이가 발생하는데, 이는 객관적인 분석에는 비효율적이다. 따라서 초기 검사 시에 매질로써 주입되는 물의 영역의 명암도를 기준으로 하여 초음파 영역의 명암도를 표준화 한다. 표준화 된 초음파 영역에서 전문의에 의하여 선택된 종양 영역에 LVQ 알고리즘과 비트 평면 분할 방법을 각각 적용하여 에코가 높은 spot 영역과 칼슘이 침착된 영역을 추출하고 분석한다. 종양 영역의 세밀한 분석을 위하여 명암도 값과, 종양 영역 내에서 전문의가 임의로 선택한 두 지점의 거리에 포함된 명암도 정보를 추출한다. 또한 선택된 종양의 악성도를 구분하기 위하여 종양 영역에서 외곽의 기울기를 계산한다.
내시경 초음파 영상에서 각 질병의 특징을 분석한 결과, 제시된 방법이 종양이 가지는 특징을 분석하는데 도움이 되는 것을 확인할 수 있었다.

Abstract

Endoscopic ultrasonography is a medical procedure in endoscopy combined with ultrasound to obtain images of the internal organs. It is useful to have a predictive pathological manifestation since a doctor can observe tumors under mucosa. However, it is often subjective to judge the degree of malignant degeneration of tumors. Thus, in this paper, we propose a feature analysis procedure to make the pathological manifestation more objective so as to improve the accuracy and recall of the diagnosis. In the process, we extract the ultrasound region from the image obtained by endoscopic ultrasonography. It is necessary to standardize the intensity of this region with the intensity of water region as a base since frequently found small intensity difference is only to be inefficient in the analysis. Then, we analyze the spot region with high echo and calcium deposited region by applying LVQ algorithm and bit plane partitioning procedure to tumor regions selected by medical expert. For detailed analysis, features such as intensity value, intensity information included within two random points chosen by medical expert in tumor region, and the slant of outline of tumor region in order to decide the degree of malignant degeneration. Such procedure is proven to be helpful for medical experts in tumor analysis.

Ⅰ. 서론

근래에 초음파를 이용한 검사가 널리 보급되고 있다. 몸 표면에서 보낸 초음파는 소화기관 안의 가스 등에 의하여 강하게 반사되어 깊은 부분은 관찰하기 어려울 때가 많다. 따라서 내시경 끝에 초음파 진동자를 부착시켜 위 등의 체강 안에서 초음파를 보내어, 내시경 주

위의 장기를 관찰할 목적으로 내시경 초음파가 개발되었다.

과거에는 소화기 내과 부서에서 주로 내시경 초음파를 이용한 진단 만을 내렸지만, 최근에는 종양 조직검사 및 약물 투여 등 다양한 용도로 이용된다. 소화관의 점막하 종양은 위장관 내시경 검사에서 소화관 내강내로 돌출될 구형 혹은 반구형의 병변으로 관찰되며 대부분 우연히 발견된다. 내시경 초음파 검사(endoscopic ultrasomography, EUS)는 종래의 화상 진단법에 비해 높은 해상력으로 점막하 종양의 크기, 윤곽, 발육양상, 내부 성상, 기원한 층벽에 의한 발생 모지 등을 직접 관찰할 수 있어 종양의 병리 소견을 어느 정도 예측할 수 있어 임상적인 진단과 치료 방침설정에 아주 유용하다[1,2]. 특히 점막하 종양 중 중간엽 종양(mesenchymal tumor)의 악성화 여부를 내시경 초음파 검사로 예측하고자 하는 많은 시도들이 있었으며, [3,4] 일반적으로 종양의 직경이 3 cm 이상이고 불균일한 경계, 종양 내에 고에코 음영 혹은 낭종 공간이 관찰되거나, 주위 림프절이 커지면 악성 점막하 종양의 가능성이 높다[5,6]. 하지만 이러한 연구들은 일반적인 영상 사진과 주관적인 소견을 토대로 분류하는 문제점이 있어 재현성 및 정확도가 높지 않는 문제점을 가지고 있다.

그러므로 내시경 초음파 검사로 얻은 영상을 표준화하여 컴퓨터로 분석 후, 각각의 소견에 대해 객관적인 영상을 제공한다면 악성화 예측에 대한 정확도와 재현성을 높일 수 있다.

따라서 본 논문에서는 내시경 초음파 검사로 얻은 영상을 표준화 하고, 영상에 나타나는 각 질병의 특징들을 추출하여 객관적인 진단에 도움이 되고자 한다.

Ⅱ. 종양 분석을 위한 전처리 과정

1. 영상의 표준화

내시경 초음파 검사 시 사용하는 주파수(Hz), 게인(gain), 명암(contrast)에 따라 영상의 특징이 다르게 나타난다. 상황에 따른 특징의 변화가 적은 물 영역의 명암도와 내시경 본체의 초음파 영상을 이용하여 영상의 명암도를 표준화한다.

초음파가 병변에 도달하고 적절한 영상을 얻기 위해서는 초음파가 통과되는 매질이 필요하다. 이러한 매질로 사용되는 것은 물이며, 물은 내시경 끝에 장착된 부속구를 통해 주입하게 된다. 초음파 영상에서 물 영역은 그림 1과 같다. 물의 영역을 추출하기 위해서는 다음과 같은 방법들을 적용하였다.

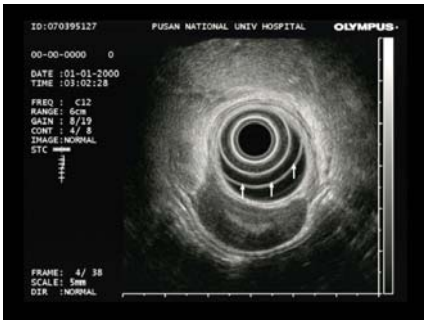

▶▶ 그림 1. 내시경 초음파 영상의 물 영역

내시경 초음파 영상에서 그림 2와 같이 초음파 영역을 추출한다.

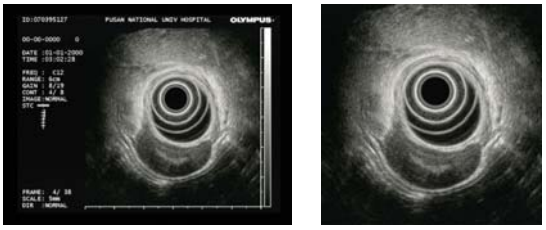

(a) 내시경 초음파 (b) 초음파영역

▶▶ 그림 2. 초음파 영역 추출

추출한 초음파 영역을 0~255 사이의 명암도 값을 갖는 그레이 레벨로 변환한 후, 명암 값의 분포를 일정하게 하는 히스토그램 평활화를 적용한다. 히스토그램 평활화를 적용한 초음파 영역 내에는 무수한 에지들이 존재하므로 그 에지들을 구성하는 모든 픽셀에 현재 픽셀에서 다음 픽셀을 뺀 절댓값이 임계치보다 작거나 같으면 만족하는 식(1)을 적용한다. 현재 픽셀에 이웃하는 3×3 영역 내에서 식 (1)의 기준에 만족하는 모든 값들은 현재 픽셀과 연결하고 기록하는 Edge-Linking 방법을 적용한다. 적용된 초음파 영역은 실험을 통해 임계치를 180으로 설정하여 이진화 하였다.

$$|\nabla G(x,y) - \nabla G(x',y')| \leq Th \qquad (1)$$

이진화 된 초음파 영역을 GrassFire 알고리즘으로 라벨링 한다. GrassFire은 자기호출을 이용하여 모든 인접 요소가 라벨링 될 때까지 현재 관심 화소의 주변 인접 화소를 차례로 검사하는 라벨링 방법이다. 라벨링 된 영역들 중 가로와 세로가 1:1 비율의 형태를 가지고, 명암도 0인 픽셀 수가 명암도 255인 픽셀 수보다 많은 내시경의 렌즈 영역을 추출한다. 추출한 렌즈의 중심 값을 기록한 후, 렌즈를 제외한 나머지 영역에 대해 GrassFire 알고리즘으로 라벨링한 후, 잡음을 제거하여 물의 후보 영역을 추출한다. 기록한 렌즈의 중심 값과 추출한 후보 영역들의 중심 값을 식 (2)와 같은 유클리디안 거리(Euclidian Distance)방법을 적용하여 계산한 후에 가장 가까운 후보 영역을 최종 물의 영역으로 추출한다.

$$d = \sqrt{(x_1 - x_2)^2 + (y_1 - y_2)^2} \qquad (2)$$

그림 3은 초음파영역 영상에서 물의 영역을 추출하는 과정이다.

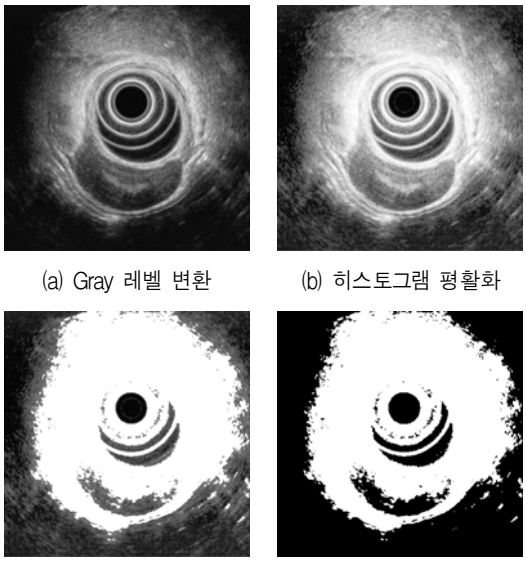

(a) Gray 레벨 변환 (b) 히스토그램 평활화

(c) Edge-Linking (d) 임계치 이진화



(e) GrassFire (f) 렌즈 영역 추출

(g) 잡음 제거 (h) GrassFire

(i) 물 후보영역 (j) 최종 물 영역

▶▶ 그림 3. 물 영역 추출 과정

추출된 물의 영역의 명암도 평균값과 초음파 영역의 명암도 평균값을 비교하여 표준화 한다. 표준화 된 영상은 그림 4와 같으며, 이와 같은 방법으로 모든 초음파 영역을 표준화한다.

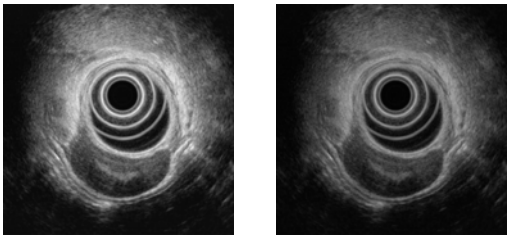

(a) 원 초음파 영역 (b) 표준화 초음파 영역

▶▶ 그림 4. 초음파 영역의 표준화

2. Sopt 영역 추출

초음파 영역에서 종양 영역을 자동으로 추출하는 경우에는 외곽, 형태 정보 등이 손실되어 진단의 정확성이 낮아질 수 있다. 따라서 본 논문에서는 전문의가 종양 영역을 선택하도록 하여 정확한 정보를 분석할 수 있게 한다.

전문의가 선택한 종양 영역에서 에코가 높은 spot 영역을 추출하기 위해서 LVQ 신경망 알고리즘을 적용한다.

Kohonen이 제안한 LVQ 알고리즘은 클러스터를 효과적으로 생성하기 위한 경계를 형성한다. LVQ 알고리즘의 학습은 입력과 출력 사이의 연결 벡터인 중심 벡터와 입력 벡터의 거리를 비교하여, 중심 벡터와의 거리가 가장 가까운 입력 벡터가 승리 벡터가 되고, 중심 벡터와 승리 벡터가 다른 클래스로 분류되면 중심 벡터를 감소시킨다[7].

LVQ 알고리즘은 중심 벡터의 초기값을 선정하는 방법에 따라 성능이 좌우 될 수 있다. LVQ 알고리즘의 중심 벡터는 클래스의 경계를 결정하고 수렴에 영향을 미치기 때문에 중심 벡터의 초기값을 선정하는 것은 매우 중요한 문제이다. 일반적으로 중심 벡터를 정하는 방법은 입력 패턴의 학습 데이터 중에서 임의로 선택하거나 또는 랜덤하게 선택하는 방법이 사용된다.

본 논문에서는 중심 벡터의 초기값을 랜덤하게 선택하고, 종양 영역의 명암도 값을 입력 벡터로 적용하기 위해 0과 1사이의 값으로 정규화 한다.

LVQ 알고리즘은 다음과 같다[8].

[STEP 1] 초기화한다.

중심 벡터를 랜덤하게 선택하고, 학습률(learning rate)과 반복 횟수를 초기화 한다.

[STEP 2] 승자 노드 k를 식 (3)과 같이 계산한다.

$$i(x^{(p)}) = k \quad where \ \| W_k - x^{(p)} \| < \| W_j - x^{(p)} \| \quad (j = 1, 2, \ldots, n) \tag{3}$$

[STEP 3] 가중치를 갱신한다

입력 벡터와 승자 벡터가 같은 클러스터이면 식 (4)를 적용하고, 입력 벡터와 승자 벡터가 다른 클러스터이면 식 (5)를 적용하여 계산한다.

$$W_k = W_k^{old} + \alpha(x^{(p)} - W_k^{old}) \tag{4}$$

$$W_k = W_k^{old} - \alpha(x^{(p)} - W_k^{old}) \tag{5}$$

[STEP 4] 학습률을 조정한다.

Learning Rate는 시간에 따라 감소시킨다.

[STEP 5] 학습을 종료한다.

종료조건에 만족하면 학습을 종료하고, 그렇지 않으면 STEP 2로 가서 반복 수행한다.

선택된 종양 영역을 LVQ 알고리즘을 적용하여 10개의 클러스터 양자화 한다. 양자화를 수행하여 선택된 종양 영역에서 에코가 높은 spot 영역을 다른 영역들과 분리한다. spot 영역은 전문의가 종양을 진단할 때 종양의 위험도를 분석할 때 적용되는 요소 중의 하나이다. 선택된 종양 영역에서 LVQ 알고리즘을 적용한 결과는 그림 5와 같다.

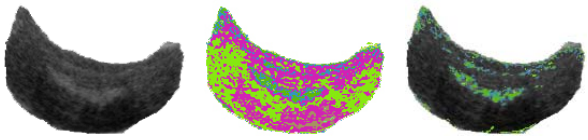

(a) 선택된 종양 (b) LVQ적용 결과 (c) spot 영역

▶▶ 그림 5. LVQ 알고리즘을 이용한 spot 영역 분리

Ⅲ. 종양 분석

종양을 분석하는 방법은 에코 이외에 명암도 고조의 분포, 칼슘의 침착 여부 그리고 종양의 외곽 형태를 통하여 증상이나 악성화 정도를 분석할 수 있다.

1. 명암도 분포 분석

본 논문에서는 히스토그램을 이용하여 명암도 고조의 분포를 분석한다. 그림 6과 같이 히스토그램을 이용하여 전문의가 종양 영역의 명암도 분포를 분석할 수 있게 한다.

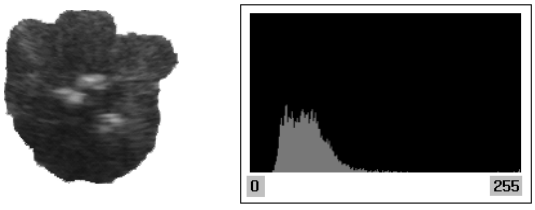

(a) 선택된 종양 영역 (b) 히스토그램 영상

▶▶ 그림 6. 히스토그램을 이용한 명암도 분포 분석

2. 칼슘 침착 영역 추출

선택된 종양 영역에서 칼슘의 침착 여부를 통하여 증상이나 악성화 정도를 알 수 있다. 침착된 칼슘은 다른 조직에 비하여 밝은 명암도를 나타내며, 조직들이 뭉쳐 있다. 따라서 특정 비트의 중요도를 분석하는데 중요한 정보를 제공하는 비트 평면 분할 방법을 칼슘 침착 영역을 추출할 때 적용한다[9].

비트 평면 분할을 적용하기 전에 명암도를 보다 두드러지게 하기 위하여 선택된 종양 영역에 히스토그램 스트레칭을 적용한다.

단순한 히스토그램 스트레칭은 특정 밝기 영역에만 픽셀명암이 집중된 경우 효과가 있으며, low 값이 0이고 high값이 255값인 경우가 있을 때, 스트레칭의 효과가 떨어지기 때문에 본 논문에서는 엔드인 탐색법을 이용한 히스토그램 스트레칭을 종양 영역에 적용한다. 스트레칭을 적용한 종양 영역에 비트 평면 분할 방법을 적용한다.

비트 평면(bit-plane) 분할 방법은 8비트로 구성되는 그레이스케일에서 최상위 비트에 해당하는 비트가 영상의 윤곽 정보를 가장 잘 간직하는 특징을 이용하여 이진화를 하는 방법이다.

선택된 종양 영역에 비트 평면 분할 방법을 적용하여 칼슘 침착 영역을 추출한 결과는 그림 7의 (h)와 같다.



(a) (b) (c) (d)



(e) (f) (g) (h)

▶▶ 그림 7. 비트 평면 분할 과정

3. 종양의 외곽 형태 분석

선택된 종양 영역의 외곽 형태에 따라 양성 종양과 악성 종양의 특징을 구분할 수 있다. 양성 종양, 즉 비암은 종양이 균일하게 자라기 때문에 원형 또는 타원형을 보이는 경우가 대부분이다. 반면에 악성 종양, 즉 암의 성격을 가지는 종양은 균일하게 자라지 않기 때문에 아메바 모양처럼 요철을 보인다. 따라서 본 논문에서는 종양의 외곽 형태의 특징을 구분하기 위해 외곽의 기울기 정보를 이용한다.

전문의가 종양 영역을 선택할 때 그 경계를 외곽 영역으로 간주한다. 그림 8은 선택된 종양 영역에 외곽 영역을 표시한 결과이다.



(a) 종양 영역 (b) 종양의 외곽 영역

▶▶ 그림 8. 종양의 외곽 영역

외곽 영역을 식(6)에 적용하여 외곽선의 기울기를 계산한다. 식(6)에서 x_1과 y_1은 기울기를 계산할 위치의 좌표 값이며, x_2과 y_2는 x_1과 y_1에서 외곽선을 따라 10픽셀 이동한 위치의 좌표 값이다.

$$\frac{\Delta(y_2 - y_1)}{\Delta(x_2 - x_1)} \quad (6)$$

계산된 기울기 값의 변화를 조사한 결과, 그림 9와 같이 아메바 형태가 나타나는 영역에서 기울기의 값이 급변하는 것을 알 수 있다.

▶▶ 그림 9. 종양의 외곽 형태

4. 에코 분석

에코가 가지는 명암도의 특징은 종양의 악성도 결정에 많은 영향을 끼친다. 따라서 세부적인 에코 분석이 필요하다. 세부적인 에코 분석을 위해 임의로 선택한 두 점에 대한 거리와 그레이 레벨을 출력한다. 선택한 두 점을 식 (7)과 같이 유클리디안 거리(Euclidian distance)방법으로 거리를 계산하고, 식(8)과 같은 방법으로 선택한 두 점의 기울기를 계산한다. 계산된 거리와 기울기를 이용하여 그림 10과 같이 명암도 그래프를 출력한다.

$$distance = \sqrt{(x_1 - x_2)^2 + (y_1 - y_2)^2} \quad (7)$$

$$\frac{\Delta(y_2 - y_1)}{\Delta(x_2 - x_1)} \quad (8)$$

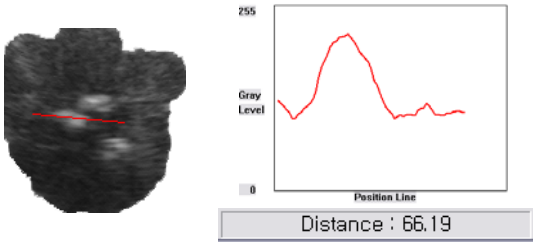

(a) 종양 영역 (b) 명암도 그래프와 거리

▶▶ 그림 10. 에코의 명암도 그래프

Ⅳ. 실험 및 결과 분석

내시경 초음파 검사로 얻은 영상의 특징을 분석하기 위해 전문의가 제공한 4가지 질병의 내시경 초음파 영상 27장을 대상으로 실험하였다. 실험 환경은 Intel Pentium-IV 3.0 GHz CPU와 2 GB RAM이 장착된 IBM 호환 PC상에서 VC++ 6.0으로 구현하여 실험하였다.

내시경 초음파 영상에서 제시된 방법으로 각 질병의 특징을 분석한 결과는 표 1과 같다.

표 1. 내시경 초음파 영상의 분석 결과

	성공 영상 개수 / 전체 영상 개수
물 영역	22 / 27
에코가 높은 spot 영역	27 / 27
칼슘 침착	1 / 1

표 1의 물 영역 추출에 실패한 원인은 물 후보 영역 추출에 앞서 내시경 렌즈 추출 단계에서 영상의 내시경 렌즈 영역이 모두 드러나지 않은 경우이다. 실패한 물 영역 추출 영상은 그림 11과 같다.

제안한 종양 영역의 히스토그램 분석, 거리에 의한 명암값 분포, 외곽 형태 분석 방법은 전문의가 내시경 초음파 영상을 주관적으로 진단 소견을 제공하는 이전의 방법보다 객관적인 정확도를 제공하는데 도움이 된 것으로 확인되었다.

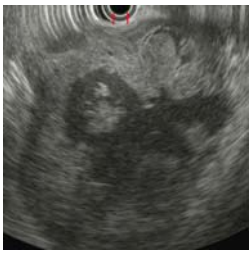

▶▶ 그림 11. 내시경 렌즈 추출의 실패영상

Ⅴ. 결론 및 향후 연구 방향

본 논문에서는 내시경 초음파 검사로 얻은 영상에

서 각 질병의 특징을 분석하는 방법을 제안하였다. 제안된 방법은 전문의가 제공한 4가지 질병으로 분류한 27장의 영상을 적용하였다.

내시경 초음파 검사 시 사용하는 주파수(Hz), 게인(gain), 명암(contrast)에 따라 차이나는 영상의 명암도를 표준화 하였다. 표준화에 이용된 물 영역은 내시경 초음파 검사시 주입하는 통일된 매질로써, 이미지 상에서 전혀 정도가 변하지 않는다. 초음파 영역에서 물 영역 추출을 위해 내시경 렌즈를 추출한 후, 유클리디안 거리 방법을 이용하여 최종 물의 영역을 추출하였다. 이와 같은 방법으로 모든 실험 영상을 표준화 한 후, 임의 선택 방법으로 전문의가 종양 영역을 선택하게 하였다.

선택된 종양 영역에서 전문의가 종양을 진단할 때 종양의 위험도를 분석할 때 적용된다. 따라서 선택된 종양 영역에서 LVQ 알고리즘을 적용하여 에코가 높은 spot 영역을 추출하였다. Spot 영역만으로 병명을 진단하기 어렵기 때문에 칼슘이 침착된 영역의 분석이 필요하다. 따라서 종양 영역 내의 각 조직에서 밝은 명암도와 뭉쳐있는 특성을 가지는 칼슘이 침착된 영역을 추출하기 위하여 비트 평면 분할 방법을 적용하였다.

그리고 종양 영역의 분석을 더욱더 세밀하게 하기 위하여 종양 영역의 명암도 값과, 종양 영역 내에서 임의로 선택한 두 지점의 거리에 포함된 명암도 정보를 추출하여 보다 정확하고 객관적인 소견을 제공하였다.

종양의 외곽 정보를 이용하여 양성 종양과 악성 종양을 구분하기 위해 외곽 정보의 기울기 값을 계산하였다. 계산된 기울기 값이 급격히 변할 경우에는 악성 종양일 가능성이 높음을 확인하였다.

내시경 초음파 영상에서 각 질병의 특징을 분석한 결과, 제시된 방법이 종양이 가지는 특징을 분석하는데 도움이 되는 것을 확인하였다. 그러나 제안된 종양 영역 분석 방법으로는 질병을 정확히 도출할 수 없다. 따라서 향후 연구 과제로 제시된 종양 분석 방법을 기반으로 다양한 내시경 초음파 영상에서 질병들의 특징을 분석하고 전문의의 주관적인 진료 소견에 정확도를 높일 수 있도록 개선할 것이다.

■ 참 고 문 헌 ■

[1] Kojima T, Takahashi H, Parra-Blanco A, Kohsen K, Fujita R., "Diagnosis of submucosal tumor of the upper GI tract by endoscopic resection," Gastrointest Endosc., Vol.50, No.4, pp.516-522, 1999.

[2] Takada N, Higashino M, Osugi H, Tokuhara T, Kinoshita H., "Utility of endoscopic ultrasonography in assessing the indications for endoscopic surgery of submucosal esophageal tumors," Surg Endosc, Vol.13, No.3, pp.228-230, 1999.

[3] Nesje LB, Laerum OD, Svanes K, Ødegaard S., " Subepithelial masses of the gastrointestinal tract evaluated by endoscopic ultrasonography," Eur J Ultrasound, Vol.15, No.1-2, pp.45-54, 2002.

[4] Rösch T, Kapfer B, Will U, Baronius W, Strobel M, Lorenz R, Ulm K., "Endoscopic ultrasonography. Accuracy of endoscopic ultrasonography in upper gastrointestinal submucosal lesions: a prospective multicenter study," Scand J Gastroenterol, Vol.37, No.7, pp.856-862, 2002.

[5] Palazzo L, Landi B, Cellier C, Cuillerier E, Roseau G, Barbier JP., "Endosonographic features predictive of benign and malignant gastrointestinal stromal cell tumours," Gut., Vol.46, No.1, pp.88-92, 2000.

[6] Chak A, Canto MI, Rösch T, Dittler HJ, Hawes RH, Tio TL, Lightdale CJ, Boyce HW, Scheiman J, Carpenter SL, Van Dam J, Kochman ML, Sivak MV Jr., "Endosonographic differentiation of benign and malignant stromal cell tumors," Gastrointest Endosc., Vol.45, No.6, pp.468-473, 1997.

[7] 권오륜, 신기한, 전준철, 민경필, 박범, "LVQ 신경망을 이용한 얼굴 인식 시스템," 한국인터넷정보학회, 한국인터넷정보학회 학술발표대회 논문집, 제7권, 제2호, pp.285- 290, 2006.

[8] Abhihit S.Pandya, Robert B.Macy, Pattern Recognition with Neural Networks in C++, CRC Press, 1996.

[9] 이제명(Jemyung Lee), 이호석(Hosuk Lee), "고품질 텍스트 압축 기능을 지원하는 정지영상 압축 시스템," 한국정보과학회, 정보과학회논문지, 제34권, 제3호, pp.275- 302. 2007.