

최소침습식 로봇 무릎 인공관절 치환술의 개발 LIS/MIS TKR Cutting Method Development using Surgical Robot

*#박준식¹, Marty Trabish¹, 권오명¹, 이항재¹, 감미로¹, 윤성환², 이춘택²

*#J. S. Park(momoco@hanmail.net)¹, M. Trabish¹, O. M. Kwon¹, H. J. Lee¹, M. R. Kang¹, S. H. Yoon², C. T. Lee²
¹이춘택병원 로봇관절연구소, ²이춘택병원

Key words : Orthopedics, Total Knee Arthroplasty, Femur, Less Invasive Surgery, Cutting System

1. 서론

슬관절 전치환술(Total Knee Replacement)은 정형외과 시술법으로 국내에는 20 여년 전에 도입되었으며, 대퇴골(Femur)과 경골(Tibia)을 인공적으로 대체하여 고통 받는 환자에게 새로운 삶을 찾아준다는 데에 의미가 있다. 시술을 받는 환자는 60 세 이상이 대다수를 차지하며, 일상 활동이 자유로워짐으로 인해 시술에 대한 만족도가 가시적으로도 뛰어난 시술이다.¹

최근 외과 수술의 경향은 보다 적은 양의 침습으로 기존의 수술법을 대체하도록 하는 것이다. 최소침습술(MIS)은 환자의 회복을 빠르게 하고, 혈액의 손실을 줄일 수 있으며, 심미적으로도 좋은 결과를 가져온다.^{2,5} 그러나 적은 양의 절개는 시술자에게 시야확보를 충분치 못하게 하고, 수술기구를 합당하게 삽입하기 어렵다는 등의 단점이 있다. 따라서 아직까지는 제한된 환자의 선택과 최적화된 시술조건에 의해서만 시행될 수 있다고 한다.⁴

수원에 위치한 이춘택병원에서는 지난 2002년 10월 이래로 수술용 로봇인 ROBODOC(Integrated Surgical System, USA)을 이용하여 2007년 4월 현재까지 2200여건의 슬관절 및 고관절 치환술을 실시하였다.

이춘택 병원에서 사용하고 있는 ROBODOC은 전기 또는 질소 가스를 사용하는 모터를 장착한 5축의 다관절 로봇으로써, 술전 계획 시스템(Pre-planning system)에 의해 골(bone)에 대한 정보 및 계획된 수술 데이터를 전송 받아 절삭을 하도록 구성되어있다.




Fig.2 Robot surgery system

2. 임상적 접근

2005년부터 술자들은 슬관절 최소 침습 전치환술을 위해 개조한 로봇 시술법을 개발하고 시행하였다. 이 기술로 기존의 방식에 비해 무릎관절의 시술 부위를 평균 3cm 이상 작게 절개할 수 있었다.

기존 로봇의 tool path는 슬개골의 상방 즉 distal 면을 전방(anterior)에서 후방(posterior)으로 절삭하도록 되어 있다. 이것은 로봇의 개발 당시 manual method에 기준된 방식으로서, 현재의 다른 MIS manual method, Navigation assisted, Robotic system도 모두 이러한 방식을 채택하고 있다. 기존의 manual method가 surgical oscillating saw를 사용하기 때문이라는 이유도 있지만, 해부학적으로 슬개골의 보전과 피부 절개법을 따라야 하기 때문이었다.

본 연구에서는 최소의 절개를 위하여 기존 절개법인 Quad-splitting method에서 Custom-Midvastus method로 절개법을 변경하였다. Midvastus arthroscopy의 장점은 교과서적으로는 신전 기전을 유지하고 슬개골로 가는 혈류를 보전하는 데에 좋다고 하며, 본 시술에서는 슬개골을 찢히지 않아도 근위에서 원위로의 접근성이 매우 좋기 때문에 선택되었다.^{1,4}

3. 기구 및 소프트웨어의 개발

로봇에는 두개의 고정용 블럭이 구비되어 있으며, 이것에 직선형 및 곡선형의 바와 연결보조기 등을 조합, 장착하여 대퇴골과 경골을 고정한다. Anterior approach에 대해서는 간섭 받지 않던 원-근위부 고정 방식의 이전 구조는, 위치정보를 등록 시키기 위한 registering marker의 변형과 함께 원위부에서만 지지를 할 수 있도록 bar와 connector 등을 개발 및 재구성 하였다. 또한 수술의 첫 단계로써 절개 후 골의 위치를 등록 할 때에, 기존에는 굴곡상태에서 뼈를 거의 드러낸 채로 수술을 진행하기 때문에 한번의 등록으로도 충분하였다. 그러나 개발된 수술법에서는 대퇴골과 경골, 슬개골 사이의 간섭을 방지하기 위하여 신전-굴곡(flexion-extension)상태를 번갈아 등록을 시키는 multi-position registration method를 개발하였다.

술전 계획 시스템의 운영체제는 Linux이며, 다양한 임플란트의 모듈을 환자의 CT data와 매치시키도록 프로그램

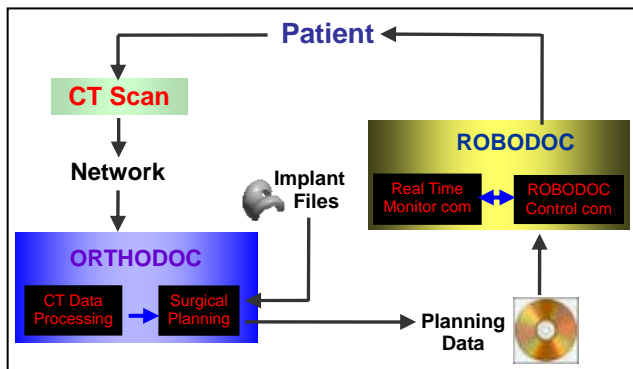


Fig.1 Robot surgery procedure

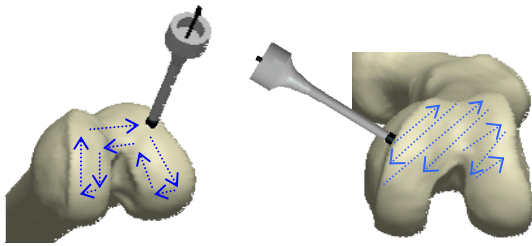
현재 실시되고 있는 로봇 인공관절 치환술은 관절의 정렬 및 manual 수술에서 올 수 있는 위험요소와 실수 등을 최소화 시킬 수 있는 장점이 있다. 그러나 고가의 로봇 장비를 선구입해야 하고, 로봇 밀링 커터의 진입로 및 tool path 등이 manual로 수술을 할 때의 이론을 기초로 하여 제작된 초기 모델이므로, 로봇의 장점을 충분히 살리지 못하고 있는 것이 단점으로 지적되었다.

따라서 본 연구에서는 슬관절 전치환술에서 안전하면서도 최소침습적으로 접근하기 위하여, 슬개골을 찢히지 않고 대퇴골과 경골의 절삭부를 근위면에서 원위면으로 절삭이 가능하도록 수술에 필요한 로봇의 부속물 및 tool-path 등을 바꾸고자 하였다.

이 구성되어 있다. 이 중 cut-path 를 유도하는 data file 을 수정하여 로봇의 tool-path 를 조정하였다. 이송속도는 로봇 내에 장착된 force sensor 에 의해서 골의 밀도와 소프트 티슈의 부착 정도 등에 따라 프로그램상에서 조절되므로, 환자나 골의 환경에 따라 크게 다르다.

수술용 절삭기구의 설계는 다음의 조건에 유의하여 수행되었다.

- 절삭열에 의한 세포의 괴사 방지 (40℃)
- 연조직을 최대한 보존
- 소재의 파손 및 분말에 의한 오염(infection) 방지



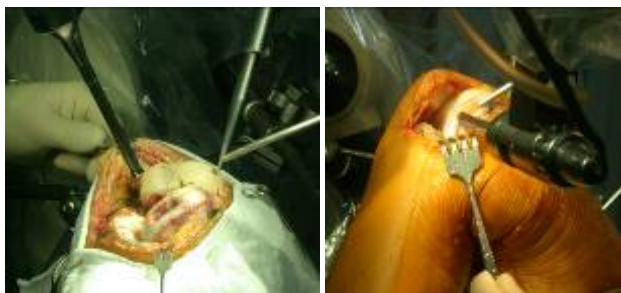(a) Anterior approach (b) Medial approach

Fig.3 Tool-pass comparison

4. 결과 및 고찰

Modified-Midvastus 절개법은 슬개골을 찢히지 않고 슬관절 전치환술을 하기에 적합하였다. 이것은 수술 후 피부의 괴사를 최소화하는 데에도 효율적이었다.

측면 도달법에 의해서 이루어지는 절삭속도의 항상 정도는 다음과 같다. 기존의 절삭은 그림 4 (a)와 같은 경로에 의해서 7.8mm의 지름을 가진 커터로 0.5mm의 절삭깊이로 시술 계획에 따라 4~6mm 가량을 반복하여 깎아내야 했지만, 그림 4 (b)의 새로운 절삭법은 축의 변경으로 인해 측면에서 한번의 pass 만으로 절삭이 가능하게 된 것이다. 따라서 최종절삭면이 생성되기까지는 이송속도를 고려하였을 때에 최대 600%이상의 속도 향상을 가져다 줄 수 있었다. 물론 골의 절삭속도만으로 수술의 전체 성능을 평가 할 수는 없으나, 수술시간의 절약은 마취시간과 tourniquet 시간을 줄일 수 있고, 이는 환자의 회복 시간을 최소화 할 수 있게 만든다.



(a) Anterior approach (b) Medial approach

Fig.4 Surgical methods comparison

로봇을 이용한 MIS 시술에서는 절개부터 봉합까지 약 50 분에 걸쳐 시행되었다. 마취에서 깨어난 직후 굴곡은 80도까지 가능하였다. 환자는 마취에 대한 회복으로부터 3 시간 이내에 보행이 가능하였다. 총계 보행은 5 일 후 가능하였으며, 110도 굴곡에서도 편안함을 느낄 수 있다고 하였다. 술후 방사선 사진 관독에서의 정렬은 술전 계획과 일치하였다.

Table 1 Cutting time measurement

| Method | 1st | 2nd | 3rd |
|--------------------------|------------|------------|------------|
| Anterior approach (100%) | 2min 49sec | 2min 38sec | 2min 52sec |
| Medial approach (25~50%) | 1min 54sec | 1min 32sec | 1min 44sec |

5. 결론

기존의 외과 시술용 톱을 이용한 커팅에서는 내측부위의 절삭에서 힘의 정확한 조절이 힘들고, 톱날의 휨에 따라 변형이 생길 우려가 크다. 이것은 변형된 overcut 또는 undercut 이 되어 삼입물의 불균형과 해부학적 축에 대한 부정정렬을 가져오게 한다. 연구진들은 이러한 문제를 내-외측 방향에서의 밀링 로봇 도달법으로 해결하였다.

협소한 시야에도 불구하고, 저자들은 수술 보조 로봇을 이용하여 최소침습 슬관절 전치환술을 시행할 수 있었다. 내-외측 도달법의 최대 장점은 슬개건의 지나친 뒤집힘 없이 술전 계획대로 정확한 정렬을 얻을 수 있다는 것이다. 즉, 정확한 술전 계획과 정밀한 골의 절삭은 골의 손실을 최소화 하여, 최적의 정렬을 얻게 할 수 있다. 저자는 이 새로운 방식의 슬관절 전치환술이 미래의 최소침습 슬관절 전치환술의 역사에 공헌을 할 것이라고 여긴다.

로봇 최소침습 슬관절 전치환술을 보다 완성도 높게 이루기 위해서는 환자에 따른 절삭 경로의 최적화 및 새로운 최소침습형 슬관절 임플란트의 개발이 요구된다.

참고문헌

1. 조우신, "무릎의 인공 관절술", 영창의학서적, 2004
2. Bonutti PM, Neal DJ, Kester MA, "Minimal incision total knee arthroplasty using the suspended leg technique.", Orthopedics **26**, 899-903, 2003.
3. Coon TM, Tria AJ, Lavernia C, et al, "The economics of minimally invasive total knee surgery.", Smin Arthrop, **16**, 235-238, 2005.
4. Giles R. Scuderi, MD, "Minimally Invasive Total Knee Arthroplasty With a Limited Medial Parapatellar Arthrotomy", Operative Techniques in Orthopedics, **16**, 145-162, 2006.
5. Young-Hoo Kim, MD, Keun-Soo Sohn, MD, Jun-Shik Kim, MD, "Short-Term Results of Primary Total Knee Arthroplasties Performed with a Mini-Incision or a Standard Incision", The Journal of Arthroplasty, **21**, No.5, 712-718, 2006