

# CT 영상에서의 간 영역 추출 및 간 종양 분석

Do-Won Jang<sup>a</sup>, Eun-Kyung Lim<sup>b</sup>, Chang-Won Kim<sup>c</sup>, Min-Hwan Kim<sup>b</sup> and Kwang-Baek Kim<sup>a</sup>

<sup>a</sup>Dept. of Computer Engineering, Silla University

<sup>b</sup>Dept. of Computer Engineering, Pusan University

<sup>c</sup>College of Medicine, Pusan National University

## Abstract

간세포암은 우리나라에서 전체 암사망자 중 17.2%로 3번째의 흔한 사망원인이며, 간암에 의한 사망률은 인구 10만 명당 약 21명에 이른다. 본 논문에서는 간 내부에서 발생하는 간세포암을 CT 영상에서 자동으로 추출하는 방법을 제안하여 간세포암의 보조진단으로서의 유용성에 대해 알아보하고자 한다. 간 내부의 종양을 추출하기 위해 흉부의 윗부분에서 시작하여 2.5mm의 간격으로 약 45~50장 정도를 촬영한 CT 영상들을 대상으로 먼저 간 영역을 추출한다. 간 영역 추출은 먼저 관심이 없는 외부 영역을 갈비뼈를 중심으로 제거한 후 영상의 밝기 정보를 이용하여 각 기관의 영역을 분할한다. 분할된 영역들은 위 아래로 인접한 영상에서의 분할 영역들과 밝기 값을 비교하여 적절하게 병합하는 3차원적 접근방법을 사용한다. 간 영역은 여러 개의 영역들 중에서 간 영역의 구조 및 위치 등의 정보를 활용하여 추출한다. 추출된 간 영역에서 종양 판별과 추출을 위해 종양이 가지는 특징을 분석하여 종양을 추출한다. 전형적인 간세포암은 과혈관성 종양이므로 조영증강 CT 영상에서 주위보다 밝은 색으로 나타나며, 팽창 형성을 보일 경우에는 구형으로 나타나는 특징이 있다. 이에, 주위 보다 밝은 색을 가지고 둥근 형태를 가지는 영역을 종양의 후보영역으로 선정한 후, 그 영상의 위와 아래로 연결되는 영상에서도 같은 위치에서 같은 특징을 보이는 영역이 있으면 간 내부의 종양으로 판별하여 추출한다.

제안된 간 영역 및 간 종양 추출 방법의 정확성을 판별하기 위하여 CT 영상을 대상으로 실험하여 영상의학 전문가가 판단한 결과와 비교하였다. 간 영역 추출은 정확히 모두 추출되었으며, 간 종양 추출 및 판별은 전문의의 보조 진단도구로 활용할 수 있는 가능성이 매우 높다는 것을 확인할 수 있었다.

## Keywords:

조영증강 CT, 간 종양, 과혈관성 종양

## 1. 서론

간암은 우리 나라에서 전체 암 사망률의 2-3위로 전 세계에서 가장 높은 발생율을 기록하고 있다[1]. 그러나 간암은 무증상인 경우가 많기 때문에 암 말기에서야 발견되는 경우가 많다. 간암의 진단은 생검을 통한 조직학적 진단이 가장 정확하지만, 초음파, CT, MRI 등의 영상의학적 검사와 혈청-알파-태아단백 검사 등을 통한 임상적 진단도 가능하다[2,3]. 간암이 발견되면 이를 제거 하기 위한 수술이 이루어지고 전문의들은 수술을 위해 미리 간암에 대한 많은 양의 정보를 검사해야 한다. 그러나 CT 촬영을 통해서 구해진 정보는 2차원적인 정보만이 인지되고, 인간의 눈으로 분류하기 힘든 색상의 분포로 인하여 간암 정보를 발견하지 못하는 경우가 있다.

본 논문에서는 전문가에게 간암이 발견된 경우에 암 영역의 제거 수술을 위한 간암의 위치와 형태학적 모양 정보를 미리 알려주기 위한 방법을 제시하였다. 흉부의 윗부분에서 시작된 2.5mm의 간격으로 약 45-50장의 CT 촬영된 영상들에 대해 간 영역의 위치와 간 내부에서 간암의 상대적인 위치 정보를 추출하여 정보를 제공한다.

본 논문의 2장에서는 CT촬영 영상에서 간 영역을 추출 하는 방법에 대해서 기술하고, 이어서 3장에서는 간암 영역을 추출하는 방법을 제시한다. 제안된 방법으로 추출된 간암 영역의 실험 결과와 전문의의 견해를 4장에서 분석하고, 5장에서는 결론과 향후 연구 방향에 대하여 다루었다.

## 2. 간 영역 추출

조영증강 CT 영상은 혈관과 뼈 영역에서 높은 명암도를 가지는 특징이 있다. 본 논문에서는 간 영역을 추출하기 위해 조영증강 CT 영상에서 나타나는 명암도의 특징을 이용한다. 간 영역을 추출하기 위해 그림 1과 같이 5단계의 과정을 거쳐 간 영역을 추출한다.

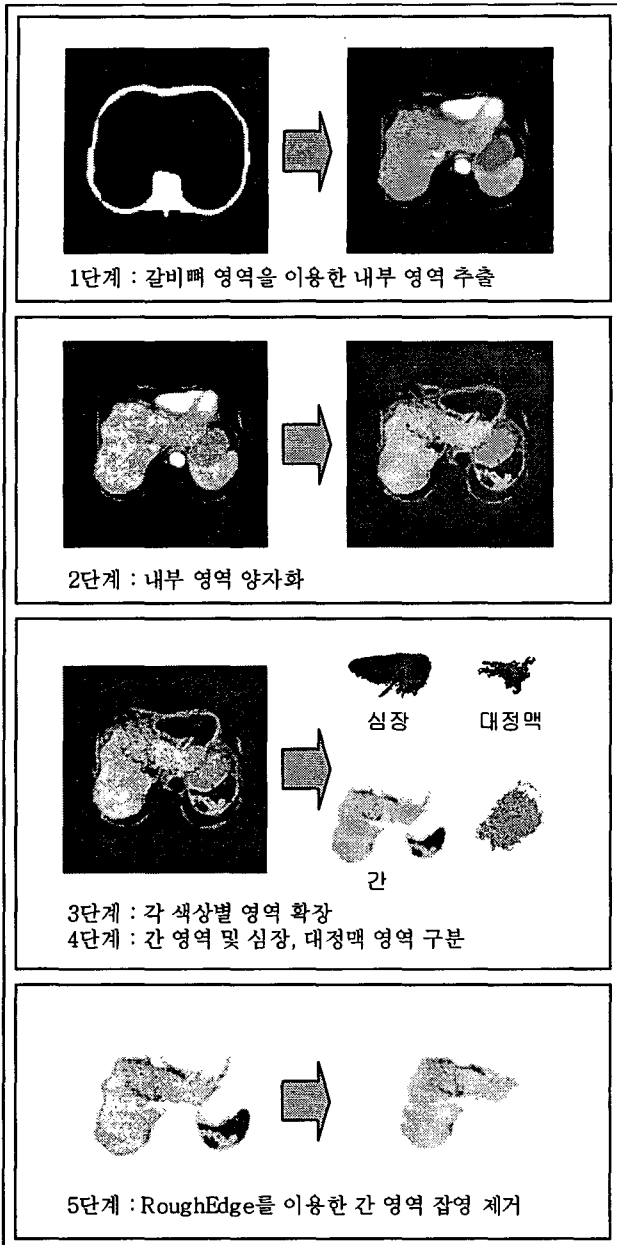


그림1 - 간 영역 추출 과정

### 2.1 갈비뼈 영역을 이용한 내부 영역 추출

조영증강 CT 영상에서 뼈와 혈관은 높은 명암도를 가지는 특징이 있다. 본 논문에서는 이러한 특징을 이용해서 각 슬라이드의 갈비뼈 내부 영역을 추출한다. 각 슬라이드 영상을 명암 값 180을 기준으로 이진화를 수행한 후, 현재 슬라이드를 기준으로 다음 4개의 슬라이드 영상을 흰색을 기준으로 OR 연산을 수행하여 현재 슬라이드 영상에서의 갈비뼈 영역을 추출한다. 갈비뼈 영역이 끊어져서 추출될 경우에는 흰색 영역을 스미어링[4]하여 끊어진 부분을 연결한다. 갈비뼈 영역이 추출되면 갈비뼈를 포함한 외부 영역과 갈비뼈를 포함하지 않는 내부 영역으로 나누어 외부 영역을 제거하여 갈비뼈 내부 영역을 추출한다.

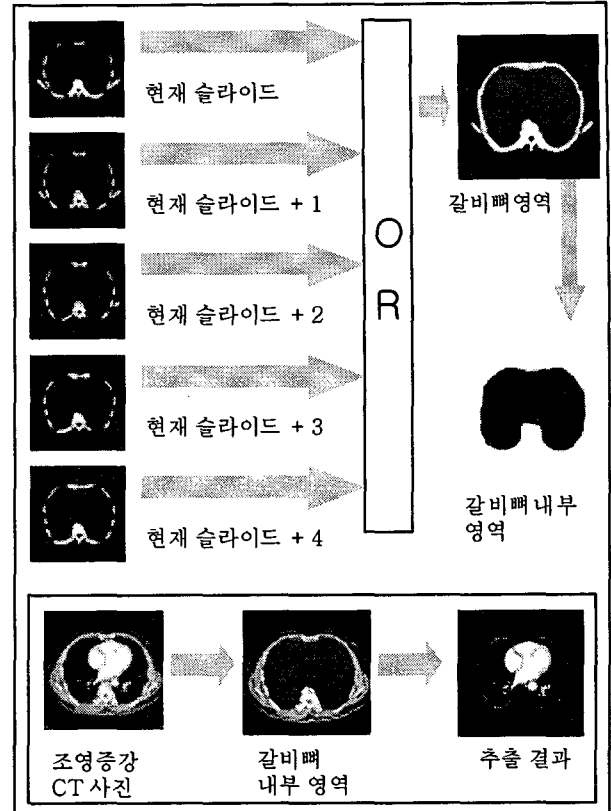


그림2 - 갈비뼈 영역을 이용한 내부영역 추출 과정

### 2.2 내부 영역 양자화 및 의사칼라화

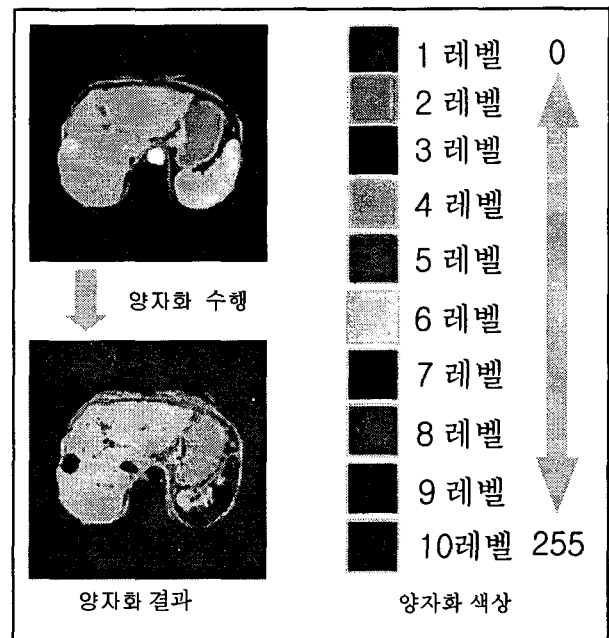


그림3 - 내부 영역 양자화

조영증강 CT 영상은 Gray영상으로 되어있기 때문에 간 영역의 특징을 파악하기에 어려움이 따른다. 따라서 본 논문에서는 비슷한 색상을 가지는 색상끼리 그룹화 시켜 하나의 색으로 만드는 양자화

및 의사칼라화 기법[5]을 적용하여 0~255까지의 값을 가지는 Gray영상을 10개의 칼라 색상으로 분류한다. 낮은 명암 값을 가지는 그룹을 1레벨로 설정하고 높은 명암 값을 가지는 그룹을 10레벨로 설정하여 조영증강 CT 영상에서 추출된 내부영역을 양자화 한다. 양자화를 수행한 후에는 각 장기의 칼라 특징을 파악할 수 있으며 이러한 칼라 특징을 이용해서 간 영역과 다른 장기들의 영역을 구분할 수 있다.

### 2.3 각 색상별 영역 확장

조영증강 CT 영상에서 각 장기들은 각 장기들의 경계 지점에서 명암 값이 다른 여러 레벨들이 이어져서 나타나는 것을 알 수 있다. 하나의 내장에서 여러 개의 칼라 레벨이 섞여서 나타나기도 한다. 즉 간에서는 노란색과 주황색으로 나타나고 심장의 경우 보라색과 파란색으로 나타난다. 이러한 특징을 이용하여 각 장기들이 표현하는 여러 칼라 레벨들을 묶어낼 수 있다. 양자화된 영상에서 각 장기의 특징 색상을 살펴보면 간 영역일 경우에는 보통 6~4레벨의 색상을 가지며 심장영역과 대정맥 영역은 10~7레벨의 색상을 가지고 있다. 각 색상별로 영역 확장은 높은 레벨에서 낮은 레벨로 이어지며 영역을 확장하는 과정은 다음과 같다.

1. 현재 슬라이드의 양자화된 영상에서 각 칼라 레벨로 영상을 분할한 후, 각 분할된 영상을 레이블링하여 칼라별로 영역을 추출한다. 각 칼라별 영역이 추출되면 10레벨의 영역부터 1레벨의 영역 순으로 영역 확장을 수행한다.




그림 4-색상별 영역 분할 및 레이블링 수행

2. N(현재 영역확장을 수행하는 레벨) 레벨에서의 영역확장은 먼저 N레벨에서 영역확장을 수행할 관심 영역을 찾는 것부터 시작한다. 관심 영역은 레이블링이 먼저 수행된 순으로 관심 영역을

선정한다.

3. N레벨의 관심영역에서 가장 인접해있는 N-1레벨의 영역들을 선택한 후, 선택되어진 N-1레벨 영역의 외곽을 조사하여 N레벨 관심영역의 외곽에 조금이라도 붙어있는 N-1레벨의 영역을 N레벨의 관심영역에 포함시킨다. 간 영역은 6~4레벨의 색상을 가지고 심장, 대정맥 영역은 10~7레벨의 색상을 주로 가지고 있기 때문에 만약 10레벨에서 시작된 영역확장 과정에서 7레벨 이하의 색상까지 자신의 영역으로 포함시킬 경우에는 심장이나 대정맥 영역에 간 영역이 포함되는 경우가 발생한다. 이러한 부분의 영역확장을 방지하기 위해 10레벨에서 시작된 영역확장은 7레벨 이하의 영역에서는 확장을 하지 않는다. 그리고 간 영역은 6레벨에서부터 4레벨의 색상을 가지고 있기 때문에 그 이하 레벨이나 그 이상 레벨에서는 영역 확장을 하지 않는다.




그림 5-6레벨에서 시작한 영역 확장

4. 위의 단계를 수행하면 영역들이 각 색상별로 분할된다. 분할된 영역은 인접한 영역의 색상을 포함하는 경우가 발생하므로 각 장기의 영역들은 대략적인 장기 영역으로 분류된다.

5. 대략적으로 분류된 영역들의 특징을 이용하여 각 장기 영역들을 간, 심장, 대정맥 영역으로 구분한다. 구분된 각 영역에 포함되어 있는 또 다른 영역들은 구분된 해당 영역으로 분류한다.



그림 6-영역 확장 결과

위의 과정 중에서 간, 심장, 대정맥 영역들의 구분은 각 영역들의 형태학적 특징 및 위치 특징을 이용하여 현재 슬라이드에서 간, 심장, 대정맥 영역을 구분할 수 있다.

## 2.4 간 영역 및 심장, 대정맥 영역 구분

각 색 상별로 영역을 확장하는 과정 중에서 간, 심장, 대정맥 영역의 구분은 정확한 간 영역을 찾는 데 아주 중요한 과정이다. 간 영역을 추출하는 과정에서 그림 7과 같이 대정맥 영역이 간 영역에 포함되어 추출되는 경우가 발생한다.

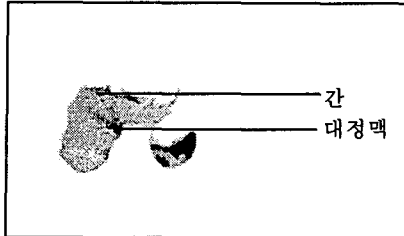


그림 7-대정맥과 심장을 포함한 간 영역

과혈관성 종양의 색상 특징은 심장과 대정맥의 색상과 유사하다[6]. 따라서 심장과 대정맥 영역이 간 영역에 포함되어 있으면 과혈관성 종양 추출 시에 심장 혹은 대정맥을 과혈관성 종양으로 추출하는 경우가 발생한다. 따라서 본 논문에서는 간, 심장 및 대정맥 영역으로 구분한 후에 간 영역을 추출하여 간 영역 추출하는 과정에서 심장과 대정맥 영역이 간 영역에 포함되지 않도록 한다. 각 장기의 특징은 표 1과 같다.

표 1 각 장기의 색상, 위치 특징

	색상 레벨	위치
심장	10~7	폐가 포함된 CT영상의 정 중앙
대정맥	10~7	척추체의 오른쪽 옆
간	6~4	심장의 오른쪽 아래

표 1에서 위치 특징은 각 장기가 조영증강 CT 슬라이드에서 처음 발견되었을 때의 위치를 나타내는 것이다. 각 슬라이드에서 간, 심장, 대정맥 영역을 찾는 과정을 반복하면서 표 1의 특징을 이용하여 해당 장기를 찾게 되고 해당 장기가 처음으로 나타난 후부터는 표 1의 위치 특징은 사용하지 않고 색상 특징과 이전 슬라이드에서 발견된 해당 장기의 위치 정보를 이용한다. 만약 현재 추출된 각 장기의 후보 영역들이 이전 영역을 포함하는 정도가 70%이상 일 경우에는 현재 영역에서 추출된 후보 영역을 각 해당 장기 영역으로 추출한다. 현재 영역이 이전 영역을 포함하는 정도를 실험한 결과, 70%일 때가 해당 장기를 가장 잘 구분하였다.

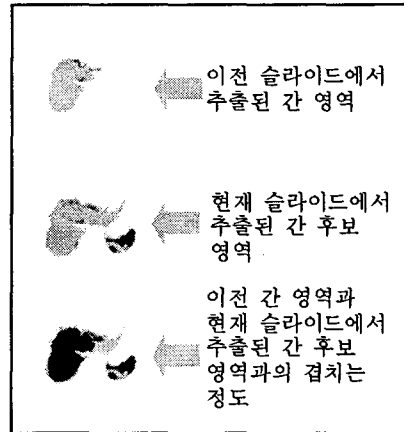


그림 8-이전 간 영역과 현재 슬라이드에서 추출된 간 후보 영역과의 포함 정도

## 2.5 Rough Edge를 이용한 간 영역 잡영 제거

추출한 간 영역이 주변의 다른 내장과 같은 칼라 레벨을 가지고 간 영역과 한 픽셀 이상 서로 인접해 있을 경우에는 그림 8과 같이 간 영역에 다른 내장 영역이 같이 묶여서 나타나는 경우가 발생한다. 그림 8에서 간 영역을 주 객체로 정의하고 간 영역에 기생하듯이 붙어 있는 영역을 기생 객체로 정의하였을 때, 주 객체와 기생 객체가 한 픽셀에 의해 연결되어 있다면 [7]을 이용하여 잡음을 제거할 수 있지만, 그림 8과 같이 한 픽셀 이상이 연결되어 있다면 [7]을 이용하여 잡음을 제거하는 것은 불가능하다. 따라서 본 논문에서는 한 픽셀 이상의 연결 점을 가지는 주 객체와 기생 객체를 분리하여 기생 객체를 제거하기 위한 잡영 제거 방법을 제안한다.

본 논문에서는 주 객체와 기생 객체를 분류하고 기생 객체를 제거하기 위한 특징 정보는 다음과 같다.

1. 기생 객체는 주 객체보다 작지만 적어도 30픽셀 이상의 둘레를 가지는 영역이다.
2. 주 객체와 기생 객체의 연결은 한 픽셀 이상 적어도 L픽셀 이하로 묶여서 나타난다.
3. 주 객체의 영역이 원형은 아니지만 충분히 원형에 가깝고 날카로운 부분이 존재하지 않는 영역으로 표현된다.

위의 특징 정보를 이용하여 기생 객체를 제거하는 방법은 다음과 같다.

단계 1. rough edge를 생성한다.

- 1.1 추출된 간 영역의 둘레에 대해 길이 R만큼 떨어진 지점을 표시한다.
- 1.2 표시된 점과 그 이웃에 표시된 점을 직선으로 연결한다.

단계 2. 생성된 rough edge 점들 사이의 직선 길이가 L보다 작거나 같은지 검사한다.

L보다 작거나 같으면 단계 3

L보다 크면 기생 객체 없으므로 종료

단계 3. L 길이보다 작은 두개의 점은 주 객체와 기생 객체를 연결하는 지점이므로 기생 객체를 제거하기 위해 선으로 분리한다.

단계 4. 실질적인 주 객체와 기생 객체를 분리하기 위해 형태학적 축소 방법을 수행한다.

단계 5. 8-방향 윤곽선 추적 알고리즘[8]을 적용하여 순수한 간 영역을 추출한다.

위의 방법을 적용하여 기생 객체가 제거된 결과는 그림 1의 5단계와 같다.

### 3. 과혈관성 종양 추출

간암과 같은 과혈관성 종양은 내부에 신생혈관이 밀집되어 간 실질 영역보다 높은 명암 값을 가지며 팽창형 성장을 보일 경우에는 구형의 모양을 가지고 있는 특징이 있다[9]. 종양의 특징을 분석한 후, 주위 보다 밝은 색을 가지고 둥근 형태를 가지는 영역을 종양의 후보영역으로 선정한다. 그리고 그 영상의 위와 아래로 연결되는 영상에서도 같은 위치에서 같은 특징을 보이는 영역이 있으면 간 내부의 종양으로 판단하여 추출한다.

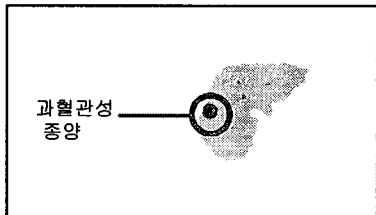


그림 9-간 영역에 포함된 과혈관성 종양

#### 3.1 간과 과혈관성 종양 분할

추출되어진 간 영역에서 과혈관성 종양이 간 영역보다 높은 명암 값을 가지는 특징을 이용하여 간 영역 슬라이드 영상들을 각각 간 영역이 가지는 색상 레벨과 간 영역이 가지는 색상 레벨보다 높은 레벨의 색상 영역으로 구분하여 간 영역보다 높은 레벨의 색상 영역을 과혈관성 종양의 후보 영역으로 선정한다.

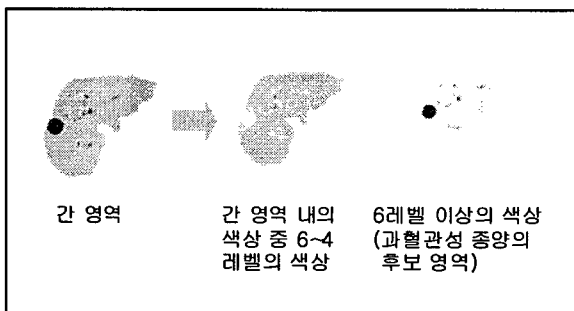


그림 10-간 영역에서 과혈관성 종양의 후보영역

#### 3.2 과혈관성 종양 추출

과혈관성 종양은 구형의 형태를 가지고 있으며 이러한 특징을 이용해서 과혈관성 종양을 추출한다. 간 영역 이 나타나는 슬라이드부터 부피가 500이상인 영역을 대상으로 영역의 원형도를 식(1)과 같이 계산한다. 부피는 해당 영역의 픽셀수로 구한다.

$$e = 4\pi(\text{면적})/(\text{둘레길이})^2 \quad (1)$$

부피가 500이상이고 원형도가 0.4 이상인 것을 과혈관성 종양으로 추출한 후, 다음 슬라이드를 조사한다. 다음 슬라이드에서의 과혈관성 종양 추출은 현재 추출된 과혈관성 종양의 위치와 겹치는 영역을 조사하여 간 이 가지는 명암보다 높은 명암 값을 가지는 영역을 과혈관성 종양으로 추출하고 다음 슬라이드도 같은 방법을 적용한다. 만약 더 이상 간 영역보다 높은 레벨의 영역이 없을 경우에는 처음 과혈관성 종양이 발견된 슬라이드로 넘어와서 이전 슬라이드를 앞의 과정처럼 반복하여 전체 영상에서 과혈관성 종양을 추출한다. 만약 처음 과혈관성 종양이 발견된 영역과 겹치는 다음 혹은 이전 슬라이드 영역에서 간 영역의 색상 레벨 보다 높은 레벨의 색상이 발견되지 않을 경우에는 현재 발견된 영역을 과혈관성 종양으로 추출하지 않는다. 그 이유는 혈관이나 간 문맥이 과혈관성 종양과 같은 레벨의 색상과 원형도를 가지고 있으므로 다음 혹은 이전 슬라이드 영역에서 간 영역의 색상 레벨 보다 높은 레벨의 색상이 발견되지 않을 경우에는 과혈관성 종양이 아니라 간 문맥 혹은 혈관이기 때문이다.

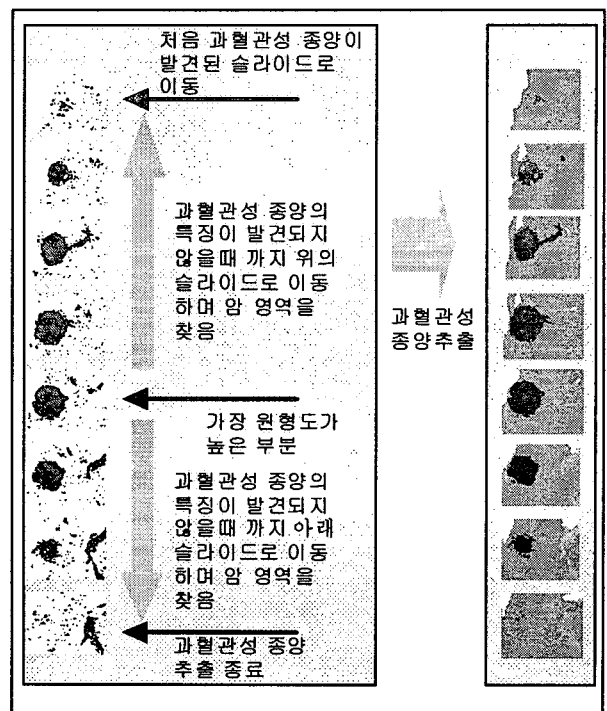
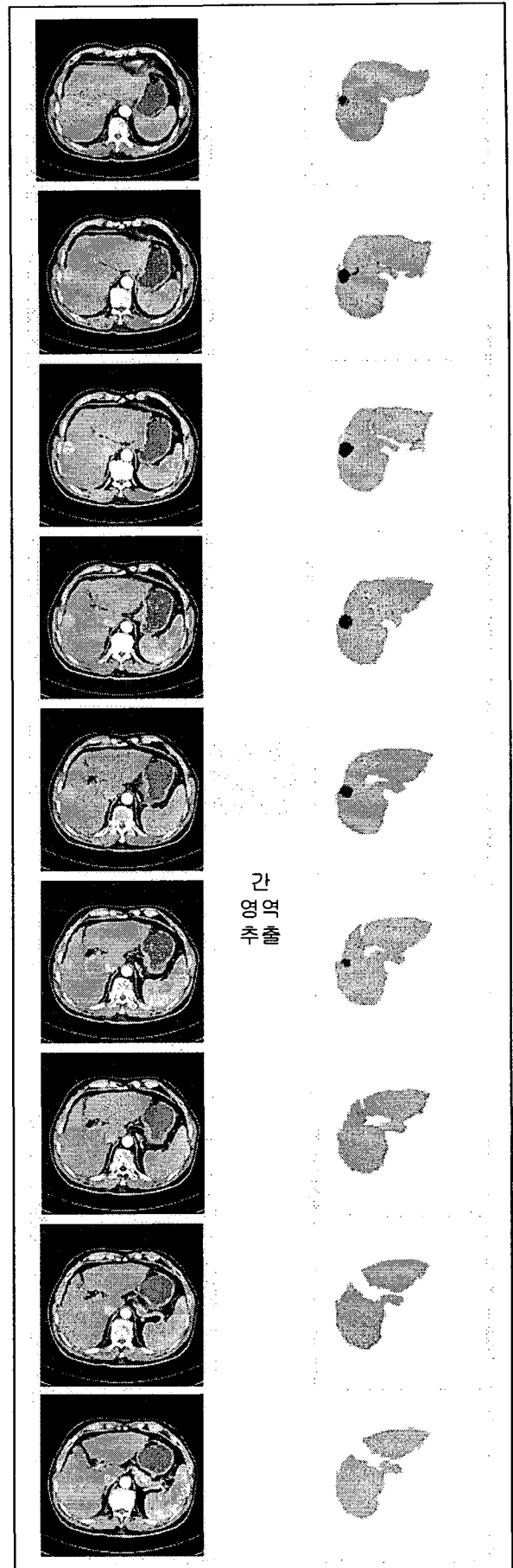
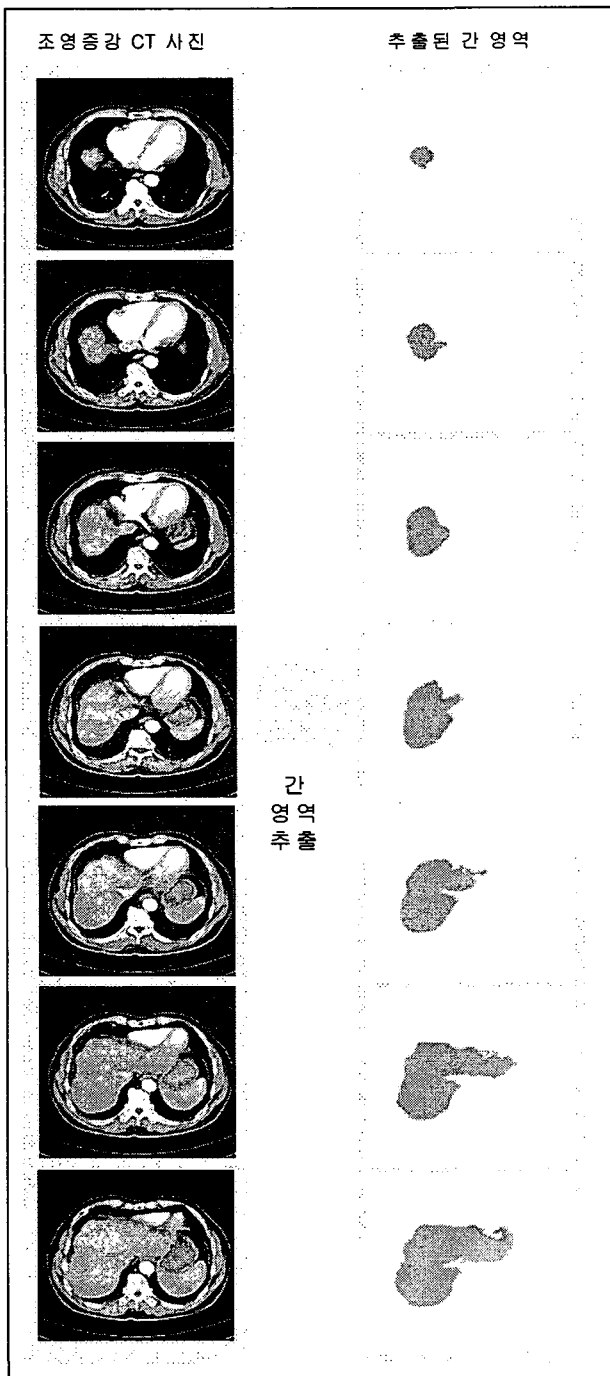


그림 11-과혈관성 종양 추출

#### 4. 실험 및 결과

본 논문에서 제안한 CT 영상에서의 간 영역 추출 및 종양 분석 방법의 효율성을 검증하기 위해 전문의가 제공한 조영증강 CT 영상을 대상으로 실험하였다. 실험 환경은 Intel Pentium-IV 2GHz CPU와 256MB RAM이 장착된 IBM 호환 PC상에서 VC++ 6.0으로 구현하였다. 그림 12는 간 영역과 과혈관성 종양을 추출한 결과를 나타내었다. 그림 12에서 추출된 과혈관성 종양 영역은 붉은 색으로 표기하였다.



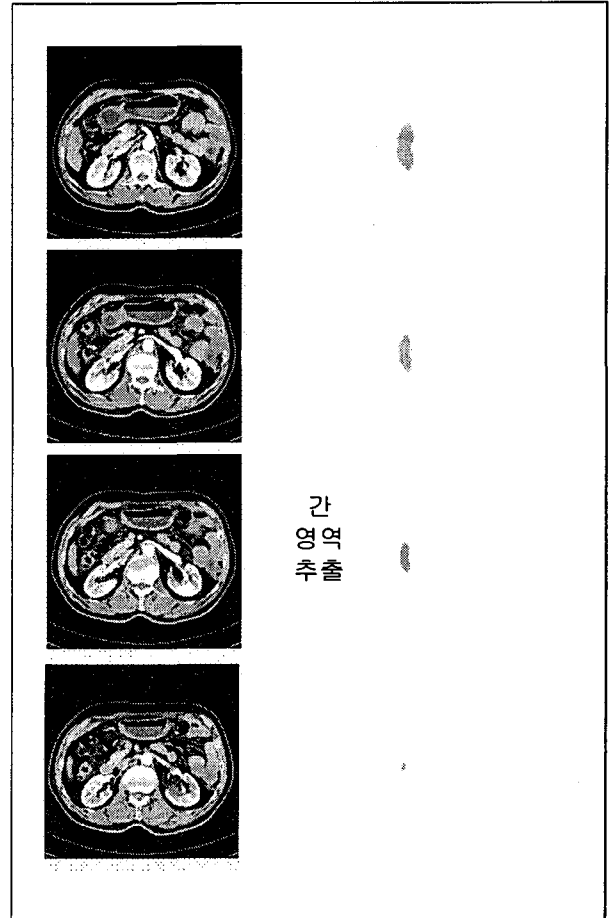
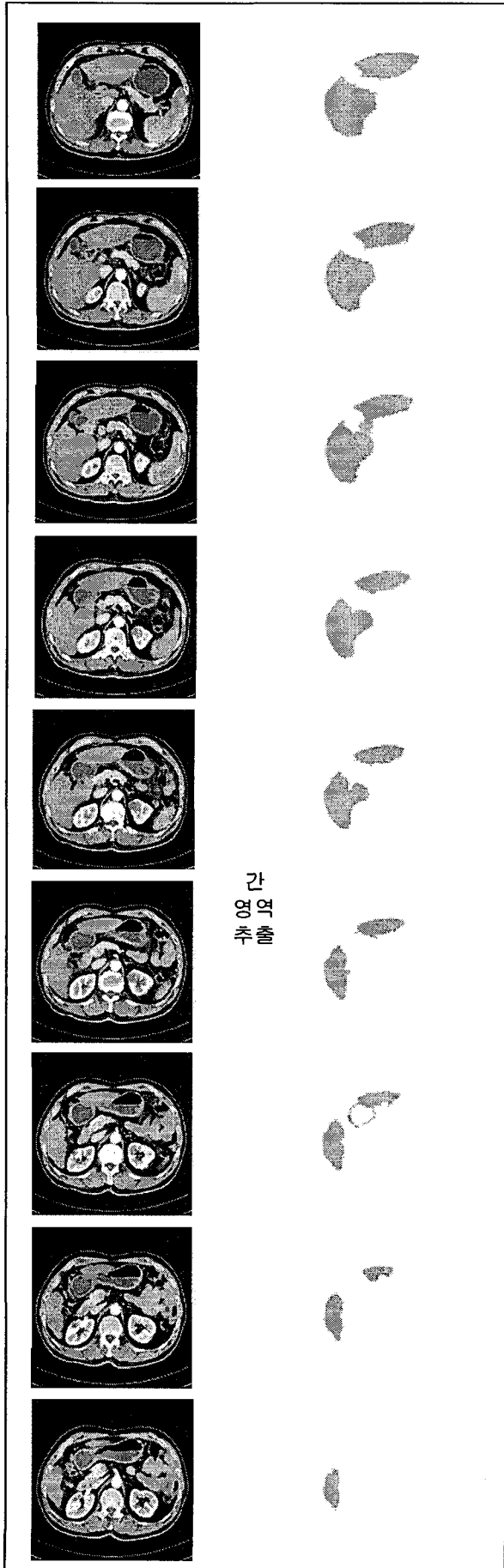


그림 12 - 조영증강 CT에서 추출된 간 영역과 과혈관성 종양

그림 12에서는 총 46장으로 구성된 조영증강 CT 영상에서 간 영역을 추출한 결과와 간 영역내에 존재하는 과혈관성 종양을 추출한 결과를 모두 나타내었다.

그림 13과 14는 제안된 방법을 적용하여 그림 12에서 사용된 조영증강 CT 영상과 다른 2 종류의 조영증강 CT 영상에서 과혈관성 종양을 추출한 결과를 나타내었다. 표 2는 그림 12~14에서와 같이 총 3 종류의 조영증강 CT 영상에서 제안된 방법에 의해 추출된 과혈관성 종양 과 전문 의의 견 해를 비교 분석한 결과를 나타내 었다.

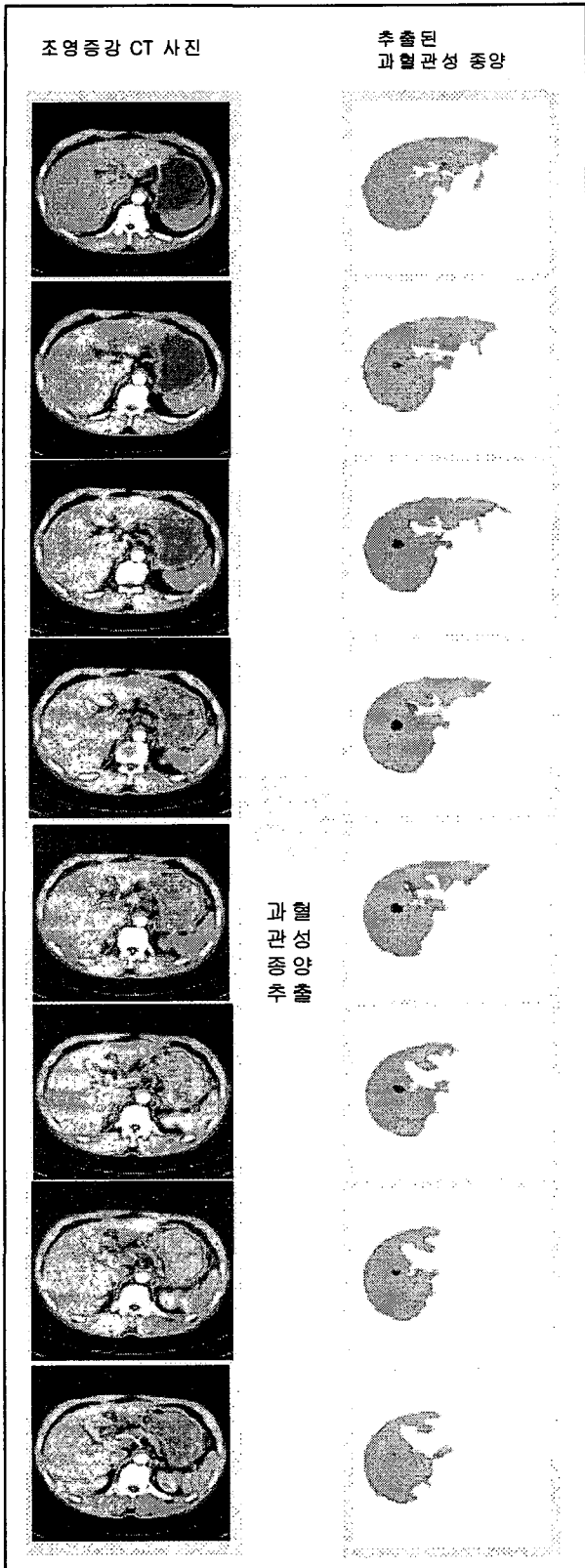


그림 13-두번째 조영증강 CT 영상에서의 과혈관성 종양 추출

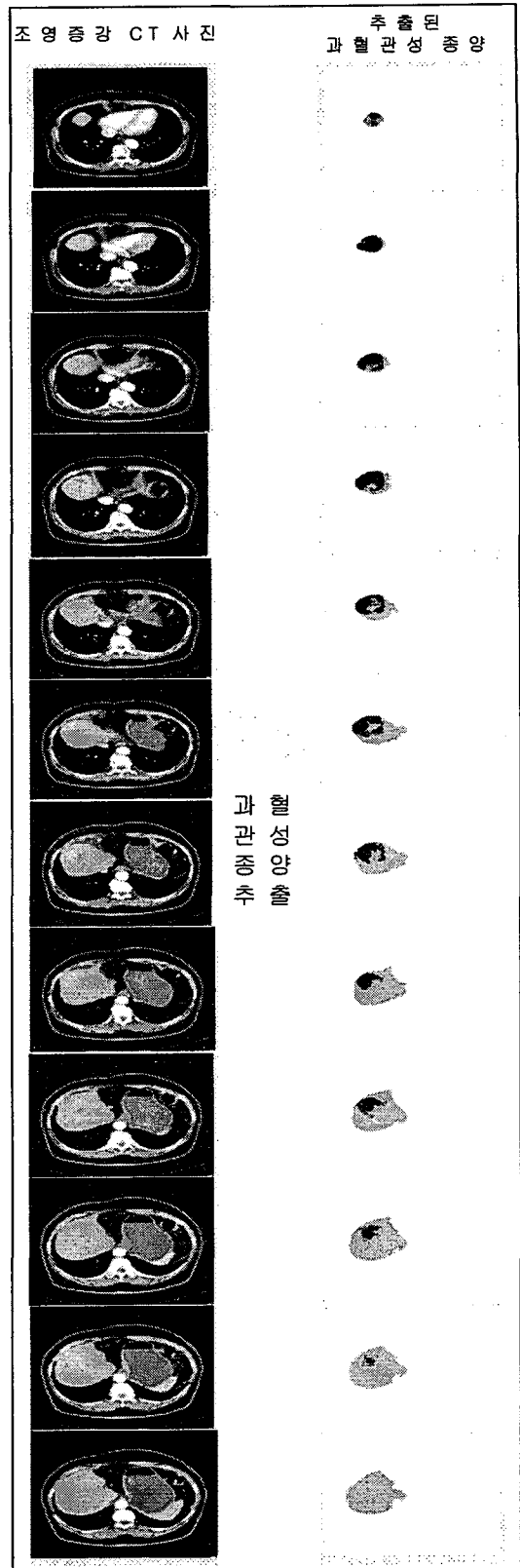


그림 14-세번째 조영증강 CT 영상에서의 과혈관성 종양 추출



표 2 세종류의 조영증강 CT 영상에서 추출된  
과혈관성 종양 분석 결과

조영증강 CT 영상	추출된 영상 갯수	Sensitivity		False positive	False negative
		(+)→(+)	(-)→(-)		
1	8	0	8	0	0
2	8	0	8	0	0
3	12	0	12	0	0

표 2는 전문의가 판독한 결과를 바탕으로 제안된 방법의 추출 결과를 나타내었다. 표 2에서 추출된 과혈관성 종양의 수는 간 영역이 시작하는 슬라이드부터 간 영역이 끝나는 슬라이드까지의 간 영역내부를 탐색하면서 과혈관성 종양으로 판별 되는 영역을 포함하는 슬라이드의 수를 나타낸 것이다. 의료영상에서 양성(+)은 결과가 정상으로 나타나는 것으로 암이 아닌 경우를 의미한다. 음성(-)은 결과가 암인 경우를 의미한다[10]. 실험 결과에서는 세 가지 형태(민감도-sensitivity, 음성 오류-false positive, 양성 오류-false negative)로 나누어 결과를 구분한다. 먼저, sensitivity는 실제 양성(+)을 결과에서도 양성으로 유도하고 음성(-)은 음성을 결과에서도 음성으로 유도하는 것을 의미한다. 이것은 과혈관성 종양이 제대로 추출된 경우이다. False positive는 양성(+)이 아닌데 결과가 양성으로 나타난 경우이고, 의료 영상 처리에서 가장 위험한 오류이다. False negative는 양성인데 결과를 음성으로 오판한 경우로써, 과혈관성 종양이 실제 존재하지 않는데 과혈관성 종양으로 추출된 경우이다. 표 2에서와 같이 제안된 과혈관성 종양 추출 방법은 false positive와 false negative가 모두 0으로 나타났고 음성(-)은 모두 음성으로 판별되어 과혈관성 종양의 영역이 모두 추출되었음을 확인할 수 있다.

## 5. 결론

본 논문에서는 간 암 수술을 맡은 전문의를 보조하기 위해 CT 영상에서 간 영역과 간암 영역의 상대적인 위치 및 형태학적 정보를 제공할 수 있는 간 영역 추출 및 간 종양 분석 방법을 제안하였다. 제안된 방법은 조영증강 CT 영상에서 나타나는 명암 값의 특징을 이용하여 조영증강 CT 영상들을 대상으로 먼저 간 영역을 추출하였다. 간 영역 추출은 관심이 없는 외부 영역은 갈비뼈를 중심으로 제거하였고 제거된 영상에서 밝기 정보를 이용하여 각 장기의 영역을 분할하였다. 분할된 영역들은 위 아래로 인접한 영상에서의 분할 영역들과 밝기 값을 비교하여 적절하게 병합하는 3차원적 접근방법을 사용하였다. 그리고 여러 개의 영역들 중에서 간 영역이 가지는 구조 및 위치 등의 정보를 이용하여 간 영역을 추출하였다. 추출된 간 영역에서 과혈관성 종양을 추출하기 위해 과혈관성 종양이

가지는 특징을 분석하여 종양을 추출하였다. 전형적인 간세포암은 과혈관성 종양이다. 따라서 과혈관성 종양은 조영증강 CT 영상에서 주위보다 높은 명암 값을 가지고 있으며, 팽창형 성장을 보일 경우에는 구형을 가지고 있는 특징이 있다. 그러므로 본 논문에서는 종양의 특징을 분석한 후, 주위 보다 높은 명암 값을 가지고 구형을 가지는 영역을 종양의 후보영역으로 선정한 후에 그 영상의 위와 아래로 연결되는 영상에서도 같은 위치에서 같은 특징을 보이는 영역이 있으면 간 내부의 종양으로 판별하여 추출하였다. 본 논문에서 제안된 방법으로 추출된 결과를 영상의학 전문의에게 검증 받은 결과, 총 45~50장으로 구성된 3 종류의 조영증강 CT 영상에서 간 영역이 정확히 추출되었고 간 영역에 존재하는 과혈관성 종양도 모두 추출되어 본 논문에서 제안한 방법이 유용하였음을 입증받았다. 향후 연구 방향은 퍼지 기법을 적용하여 과혈관성 종양의 색상 레벨을 세밀하게 세분화하여 육안으로 명확히 확인하지 못하는 과 혈관성 종양도 추출할 수 있도록 개선할 것이고 전문의의 임상 실험을 바탕으로 과혈관성 종양을 분석 및 판별하는 보조 시스템을 개발할 것이다.

## 참고문헌

- [1] Jeong, Y. Y., Yim, N. Y., Kang, H. K., et al., "Hepatocellular carcinoma in the cirrhotic liver with helical CT and MRI: imaging spectrum and pitfalls of cirrhosis-related nodules," Am J Roentgenol, Vol. 185, No.4, pp.1024-1032, 2005.
- [2] Kamel I. R., Liapi, E., Fishman, E. K., et al., "Multidetector CT of hepatocellular carcinoma," Best Pract Res Clin Gastroenterol, Vol.19, No.1, pp.63-89, 2005.
- [3] Baron, R. L., Brancatelli, G., "Computed tomographic imaging of hepatocellular carcinoma," Gastroenterology, 127(5 Suppl 1), pp.133-143, 2004.
- [4] Kim, K. B., Kim, S., "Hierarchical Recognition of English Calling Card by Using Multiresolution Images and Enhanced Neural Network," Lecture Notes in Artificial Intelligence, LNAI 3801, Springer, pp.785-792, 2005.
- [5] Milan Sonka, J. Michael Fitzpatrick, HANDBOOK OF Medical Imaging, Vol. 2, Medical Image Processing and Anlysis, SPIE Press, 2000.
- [6] Atasoy, C., Akyar, S., Multidetector CT: contributions in liver imaging, Eur J Radiol, Vol.52, No.1, pp.2-17, 2004.
- [7] 김성욱, 임은경, 김민환, "잡영블라프 검출에 의한 잡영가지 제거 방법의 개선," 한국멀티미디어학회 논문지, 6권 3호 pp.419-428, 2003.

- [8] 김광백, “개선된 퍼지 ART 기반 RBF 네트워크와 PCA 알고리즘을 이용한 여권 인식 및 얼굴 인증,” 한국지능정보시스템학회논문지, 제12권 1호, pp.17-32, 2006.
- [9] Murakami, T., Hori, M., Kim, T., Kawata, S., Abe, H., Nakamura, H., “Multidetector row CT and MR imaging in diagnosing hepatocellular carcinoma,” *Intervirolgy*, Vol.47, No.3-5, pp.209-226, 2004.
- [10] Kim, K. B., Yun, H. W., “A Study on Recognition of Bronchogenic Cancer Cell Image using a New Physiological Fuzzy Neural Networks,” *Japanese Journal of Medical Electronics and Biological Engineering*, Vol.13, No.5, pp.39-43, 1999.

## A 발표장(제1소회의실)

## A4. Data Mining II

2006 한국지능정보시스템학회 춘계학술대회

### A4.1 기업부도예측을 위한 통합 알고리즘

배재권 (서강대학교), 김진화 (서강대학교)

### A4.2 Cognitive Mapping을 이용한 Information Filtering System

김진화 (서강대학교), 이승훈 (서강대학교), 변현수 (서강대학교)