

특강 II

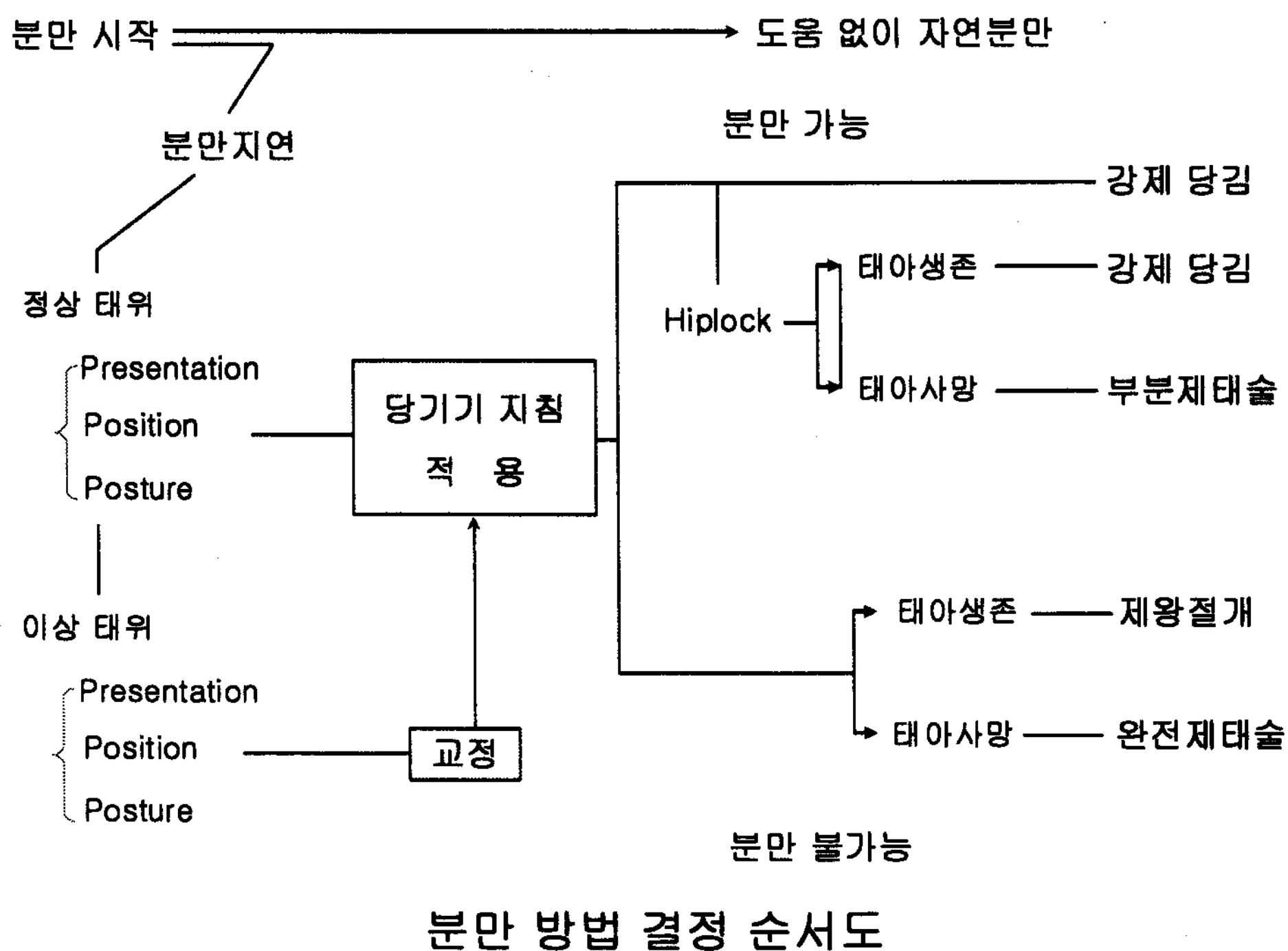
소의 좌측 견부 제왕절개술

이 창 우

서울대학교 수의과대학

제왕절개술의 지시

- 상대적 과대태아
- 어린 처녀우의 수정
- 부적절한 교잡우
- 근육비대
- 장기재태
- 심각한 태위 이상
- 기형
- 정복 불가능한 자궁꼬임(염전)
- 자궁파열
- 경관의 불완전 확장



수술적 접근

기립자세 --- 좌측 견부, 우측 견부

횡와자세 --- 좌측 견부, 우측 견부, 배쪽 사선(높은, 낮은)

양와자세 --- 중간선, 중간선 옆(좌측, 우측)

어떤 접근을 하여 수술을 하든 가장 중요한 것은 임신자궁을 체외로 나오게 한 후 절개하는 것이다. 자궁을 체외로 빼내지 않고 복강 안에서 절개하면 오염된 자궁 내용물이 복강내로 쏟아져 들어가서 생명을 위태롭게 하는 복막염이 유발된다. 이것은 특히 질을 통해 난산처리를 시도하다 실패한 소 또는 기종태아가 들어 있는 경우에 심각하다.

어미소가 기립이 가능한 경우에는 대체로 좌측 견부를 절개하는 것이 유리한데 그 이유는

1. 소를 횡와자세 또는 양와자세로 눕혀서 보정하려면 여러 사람의 조력이 필요하고 시간이 많이 소비된다.
2. 다른 부위를 절개한 것보다 수술 후 수술창의 오염 기회가 적다.
3. 우측 견부를 절개하여 장이 절개창으로 밀려나오는 것을 제어하는 것보다 좌측 견부를 절개하여 제1위를 소의 앞쪽으로 밀면서 수술하는 것이 쉽다.
4. 좌측 견부의 절개는 우측 견부의 절개보다 약간 아래쪽(하부 견부)을 절개해도 장이 밀려나올 염려가 적다. 우측 견부는 높은 부위를 절개해야 하기 때문에 무거운 임신자궁을 위로 들어올리면서 술자쪽으로 당겨야 자궁을 체외로 뽑을 수 있는데 좌측 견부는 더 아래쪽을 절개하기 때문에 무거운 임신자궁을 들어올리는데 힘이 덜 들고 술자쪽으로 당기면 된다.
5. 우측 견부의 낮은 부위를 절개하면 장이 밀려나오는 것을 제어하기 힘들다. 특히 수술 도중에 기침을 하거나 복압을 심하게 주면 장이 쏟아져 나올 수 있다.


마취

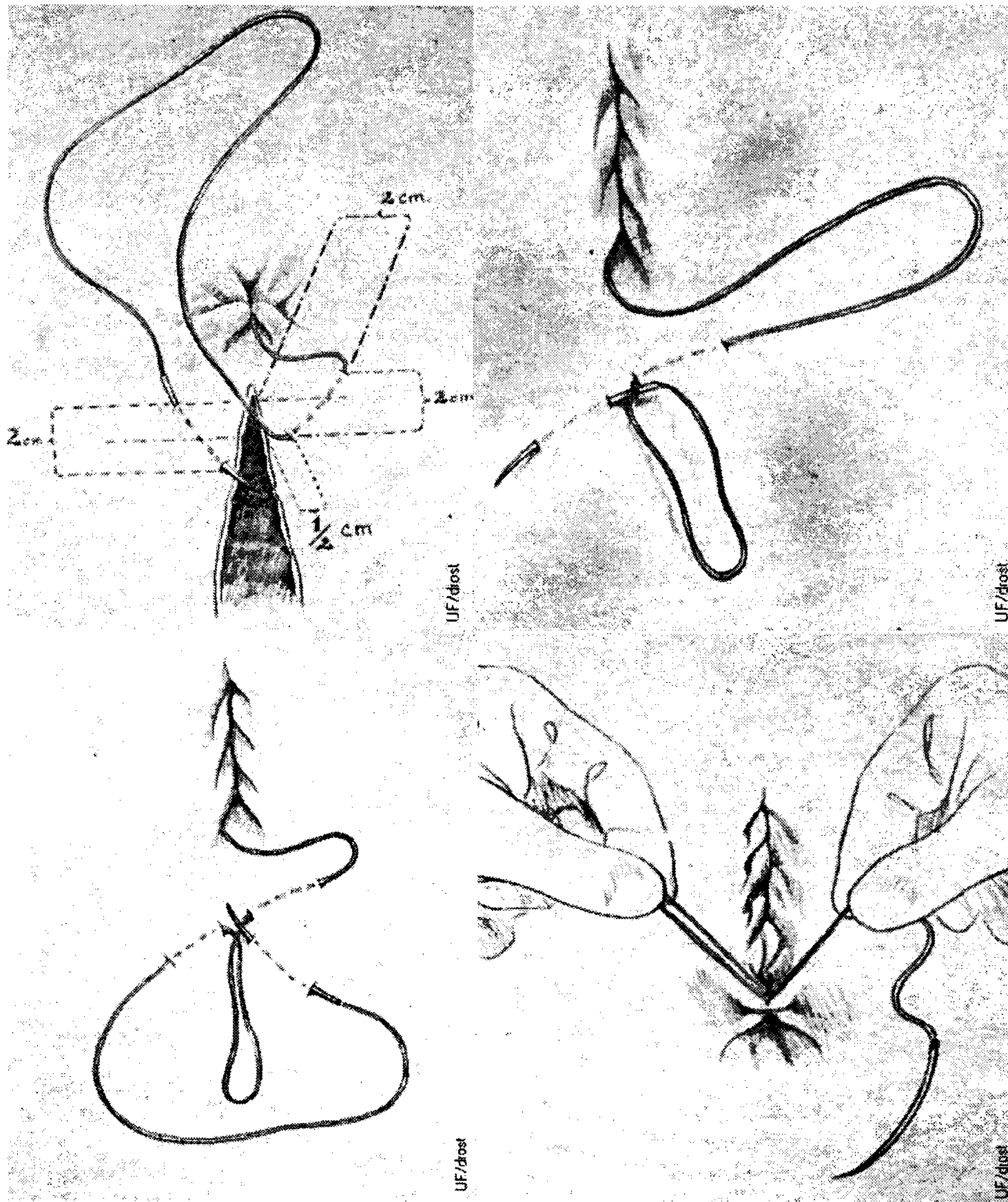
일반적으로 전신마취는 필요하지 않으며 일상적으로 국소마취로 충분하다. 일상적으로 xylazine으로 진정시키는 수의사도 있다. 그러나 xylazine을 투여하면 자궁이 수축되는 단점이 있다. 국가에 따라서 식용 동물에 자궁이완제의 사용을 허용하고 있다. 자궁이완제를 투여하면 xylazine에 의한 자궁수축 작용을 차단할 수 있다. 자궁이완제로 사용하는 약물은 2-adrenergic agonist로서 isoxsuprine과 clenbuterol이 흔히 이용된다. 미국에서 식용동물에 허가되어 있지 않다.

국소마취를 위해 lumbar parabertebral block (T13, L1-2) 또는 inverted "L" block을 실시한다.

수술절차 (동영상 참고)

자궁봉합을 위한 Utrecht suture 방법





자궁 봉합사

흡수성 봉합사

예: Dexon #1

사사: 여기에 삽입된 Utrecht pattern suture의 그림은 <http://www.drostproject.vetmed.ufl.edu/bovine/>에서 인용한 것으로서 미국 Florida주립대학교 수의과대학 명예교수이신 Drost 교수님의 허가를 받은 것입니다. Drost 교수께 감사하며, 위에 소개한 홈페이지에는 소의 산과 질병과 관련된 많은 자료가 수록되어 있으니 많이 이용하시기 바랍니다. 여기 수록된 내용은 무료로 자유롭게 이용할 수 있지만 출판물의 형태로 이용할 때는 허가를 받아야 함을 밝힙니다.