

할 수 있다. tracheotomy는 기관의 전벽에 구멍을 만들어 외부의 공기와 통하게 하는 술식을 말한다. 이러한 경우 일시적인 경우가 많고, 상기도 부분에 폐쇄가 없다면 호흡을 할 수 있다. 이에 반해 tracheostomy는 기관의 전벽에 구멍을 만들고 기관 전벽의 점막과 피부를 연결시켜주는 것으로 반연구적 또는 연구적인 경우 주로 사용된다. 그러나 이러한 tracheostomy나 tracheotomy의 용어에 대한 정의는 혼동되어 큰 구별없이 사용되고 있다.

기관절개술의 수술적 술기는 수술 후 합병증을 감소시키고 치사율을 줄이기 위한 방향으로 발전되었다. 기관절개술은 전통적인 open tracheotomy와 최근에 외국에서 많이 시행하는 경피확장기관절개술(percutaneous dilational tracheotomy)로 구분될 수 있다.

전통적인 open tracheotomy에서는 수술자에 따라 다음과 같은 여러 가지 논란이 있다. 1) 피부 절개의 방법, 2) 수술 시 노출되는 갑상선 협부의 처리 방법, 3) 기관절개의 위치와 모양, 4) 기관 점막과 피부의 봉합 방법 등이다. 소아의 기관 절개술은 성인의 기관절개술과 약간의 차이가 있다. 소아에서는 수직 피부 절개가 좋고, 가능한 최소한의 조직 박리를 하는 것이 좋다. 또한 연골을 제거하지 않고 기관에 수직 절개를 한 후 양쪽 기관에 유지봉합(stay suture)을 시행하여 튜브의 갑작스런 발관이나 튜브 교환시 용하게 하여야 한다. 경피확장기관절개술은 open tracheotomy에 비해 쉽게 배울 수 있고, 빨리할 수 있으며 외국, 특히 미국의 의료 보험 제도에서는 경제적인 장점이 있으나 아직 국내에서 시기상조로 생각된다.

기관절개술 후 관리에서 1) 출혈 및 감염 등에 대한 주의 깊은 관찰, 2) 폐 합병증에 대한 흉부 X-선 촬영, 3) 가슴, 4) 분비물의 배출, 5) 튜브의 교환 등으로 구분할 수 있다.

10 : 40 AM - 11 : 40 AM

Convention Hall C

기관식도 심포지움

Tracheotomy : Surgical Technique & Complications?

좌 장 : 김광문(울산대학교 의과대학 이비인후과학교실)
성숙환(서울대학교 의과대학 흉부외과학교실)

Surgical Technique of Tracheotomy & Postoperative Management

부산대학교 의과대학 이비인후과학교실

이 병 주

기관절개술은 tracheotomy 또는 tracheostomy로 표시

기관식도루(Tracheoesophageal Fistula)

울산대학교 의과대학 흉부외과학교실

김 동 관

서 론

기관식도루는 흔히 발생하는 것은 아니지만 여러 질환에 의해 생길 수 있다. 발생원인에 따라 크게 선천성과 후천성으로 나눌 수 있으며 후천성은 악성질환과 비악성 질환에 의한 경우로 나눌 수 있다. 후천성의 경우 악성질환에 의한 경우가 50% 이상을 차지하고 있으며 대개 식도암에 의하며 드물게 폐, 기관 및 후두에 발생된 암에 의해 발생될 수

있다. 1960년대 이전에는 기관식도루의 가장 흔한 원인은 외상이었다. 1967년 Flege가 기계환기를 하고 있던 환자에서 커프로 인한 기관식도루를 처음 보고하였으며 1973년 Thomas는 기관튜브의 커프로 인해 발생한 기관식도루 환자 46명에 대해 보고하였으며 수술만이 치료방법임을 밝혔으나 초기의 수술 결과는 매우 안 좋았다. Grillo는 누공과 병변이 있는 기관을 동시에 치료해야 함을 밝혀 후천성 비악성 기관식도루의 수술에 있어 전환점을 마련하였다.

선천성과 악성 질환에 의한 경우는 비악성 질환에 의한 경우와 치료방침에 많은 차이가 있어 비악성 질환에 의한 기관식도루에 초점을 두고 논하고자 한다.

원인 및 병태생리

후천성 비악성 기관식도루의 원인을 보면 둔상 또는 관통성(penetrating) 외상, 육아종성 종격동 감염(granulomatous mediastinal infection), 식도수술, 기관수술, 경추의 수술, 후두절제술, 의인성 손상(iatrogenic injuries), indwelling stents, 후천성 면역결핍 증후군(AIDS) 및 기관삽관 등이 있으며 이중 가장 흔한 경우는 기계환기(mechanical ventilation)와 동반된 기도삽관에 의한 것이다. 최근 기관삽관시 저압 대용량 커프(low-pressure, large-volume cuff)의 사용으로 발생 빈도가 많이 감소되었으나 아직도 가장 흔한 원인이 되고 있다.

기관식도루의 발생 위험인자로는 당뇨, 스테로이드, 기관튜브의 과도한 움직임, 감염 및 저혈압 등이 알려져 있으나 가장 큰 위험인자는 커프의 과팽창(overinflation)이다. Cooper와 Grillo는 부검과 수술을 통해 커프가 있는 튜브에 의한 기관식도루의 발생 기전을 보고하였다. 먼저 기관 점막에 염증이 발생되고 3~5일 뒤 점막아래 연골에 궤양이 생긴다. 궤양은 점차 확대되고 깊어져서 더 넓은 부위가 침범되고 커프에 장기간 노출 될 경우 기관의 전층에 걸쳐 침식(erosion)이 일어나고 무명동맥 또는 식도와의 누공(fistula)이 발생하게 된다고 하였다. 특히 식도에 경비위관(nasogastric tube)이 있는 경우 두 기구 사이에 압력성 궤양(pressure necrosis)이 더 촉진된다고 보고하였다. 기관튜브에 의한 기관식도루의 발생은 0.5% 정도이다. 장기간의 기관내 삽관(endotracheal intubation) 또는 기관절개 튜브(tracheostomy tube)의 거치와 커프의 과팽창은 기관식도루 발생의 가장 주된 원인이다.

임상양상 및 진단

기관식도루의 신속한 진단은 이로 인해 발생하는 폐렴의

방지를 위해 중요하다. 우선 기관식도루의 위험요소가 있는 환자, 즉 장기간 호흡기를 사용하고 있으며 특히 경비위관을 가지고 있는 경우 항상 발생 가능성을 염두에 두어야 한다.

호흡기를 사용하고 있는 환자의 경우 우선적으로 기관 분비물(secretion)의 갑작스러운 증가가 나타난다. 그리고 액체 성분의 흡인, 가래 흡인시 위내용물 또는 관급식이 관찰될 수 있다. 이학적 소견상 누공을 통해 들어온 가스로 인해 배가 팽창될 수 있다. 폐렴이 재발될 수 있으며 호흡기에서 흡기시와 호기시의 일호흡량(tidal volume)의 차이가 원인을 알 수 없이 나타날 수 있다. 호흡기에서 이탈된(weaning) 환자의 경우에는 객담이 증가되고, 음식을 삼킬 때 기침이 발생되며 뱉어낸 객담에 음식 조각들이 관찰된다. 일반흉부 사진 소견상 누공 이하 부위의 식도가 공기로 팽창되어 있는 소견을 보일 수 있고 기관튜브가 기관염 밖으로 돌출된 것이 관찰되기도 한다. 흉부 전산화 단층촬영에서 기관과 식도 사이의 경계가 결손되어 나타날 수 있다. 기관식도루가 의심되면 기관지경(bronchoscope) 검사를 시행해야 하며 누공의 크기와 위치를 파악할 수 있다. 식도내시경의 경우 기관지경 보다 좋은 시야를 확보하기가 어려워 작은 누공의 경우 진단이 더 어렵다. 그리고 기관튜브에 의한 경우 대개 누공의 위치는 커프의 위치와 일치하므로 기관절개구(tracheal stoma)에서 1~2cm 내에 위치하게 된다. 경기관지경검사(rigid bronchoscopy)는 기도의 손상 정도, 누공의 위치 및 상대 또는 기관절개 부위로부터의 길이를 정확히 알 수 있어 수술적 치료가 가능한지 판단하는데 도움이 된다.

치 료

대부분의 후천성 비악성 기관식도루는 자연치유 되는 경우가 드물다. 작은 경우 누공의 경우 금식, 식도분리(esophageal diversion) 및 급양공장루술(feeding jejunostomy)을 시행하여 자연치유를 한 경우가 보고되었으나 거의 모든 환자에서 치료를 위해 수술이 필요하다.

1. 수술전 관리

대체로 환자가 호흡기 치료를 받는 동안 기관식도루가 발생되며, 기관식도루는 폐 감염과 영양부족을 야기하게 되고 치명적인 결과를 초래할 수 있다. 그러므로 폐 감염을 감소시키거나 방지하기 위해 새 기관절개튜브를 누공보다 원위부에 위치하도록 하고 환자의 머리 부분을 높게 하고 적극적인 가래 제거를 하여야 한다. 경비위관이 있으면 제거하고 위내용물(gastric contents)의 역류를 방지하기 위해 위루술(gastrostomy)을 시행하고 급양공장루를 만들어 영양

을 공급하도록 한다. 식도분리(esophageal diversion)는 높은 유병률과 사망률을 초래할 수 있으며 대개 필요하지 않다.

환자가 수술적 치료를 받기 위해서는 호흡기를 이탈(weaning)할 수 있어야 하며 호흡기를 제거할 수 없는 경우에는 보존적 치료와 상기의 처치를 하면서 호흡기를 이탈할 때까지 기다려야 한다. Mathisen과 Macchiarini는 호흡기를 이탈한 후 한번에 수술을 시행하여 좋은 결과를 얻었다고 보고하였다.

2. 마취

마취는 대개의 기관수술시 사용하는 기술을 적용하면 되며 기관내 튜브의 커프가 누공을 막거나 원위부에 위치하도록 한다. 만일 누공이 기관분기부(carina) 직상방에 위치한 경우에는 high-frequency jet ventilation을 사용할 수 있다. 마취시 위루관은 배액이 되도록 한다.

3. 수술 시기

수술실에서 기관지경을 시행하여 누공의 위치, 크기와 기관의 병변 정도를 파악하도록 한다. 대개 누공의 위치가 커프의 위치와 동일하므로 대부분의 환자에서 칼라절개술(collar incision)로 수술이 가능하다. 만일 기관절개구가 동반된 경우에는 포함하여 절개를 시행한다. 누공이 더 원위부에 있

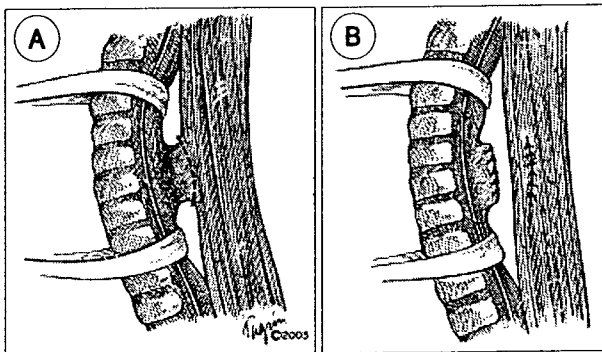


Fig. 1.

을 경우에는 흉골병(manubrium)을 흉골각(sternal angle)까지 분리하고 기관분기부 직상방에 있을 경우에는 우측 후측방 개흉술(posterolateral thoracotomy)을 시행한다.

만일 누공이 작고 기관이 손상되지 않은 경우에는 기관을 절제하지 않고 기관식도루를 측면으로 접근하여 박리 후 분리하고 기관의 후벽과 식도의 누공부위를 각기 세로로(longitudinally) 봉합한다. 기관의 후벽을 봉합시 장력이 걸리지 않도록 주의해야 하며 식도는 점막층과 근육층을 분리하여 두층으로 봉합한다. 기관식도루의 재발 방지를 위해 기관과 식도 사이에 strap muscle로 만든 근육편(pedicled muscle)을 위치시키고 식도에 고정한다(Fig. 1). 누공이 큰 경우에는 대개 기관의 협착(stenosis)이 동반되며 이 경우에는 기관협착 수술 수기와 같은 방법으로 먼저 협착이 있는 기관을 절제하고 그 다음 식도의 누공부위를 타원형으로 절제를 한 후, 두 층 봉합을 시행한다. 그리고 기관과 식도 사이에 근육편을 위치시켜 식도에 고정 후 기관의 단단 문합을 시행한다(Fig. 2). 기관절개(tracheostomy)가 있는 경우에는 대개 포함하여 기관을 절제한다. 누공의 상연이 윤상연골(cricoid cartilage) 하연과 가까운 경우에는 수술이 쉽지 않다. 그리고 경부의 기관식도루는 수술시 회귀후두신경(recurrent laryngeal nerve)이 손상되지 않도록 주의한다. 누공이 매우 커서 기관절제 정도가 허용범위를 넘어갈 경우에는 수술이 더 복잡해진다.

흉부둔상(blunt chest trauma)으로 인해 기관식도루가 발생될 경우 대개 누공의 위치가 기관분기부 근처에 있으며 이 경우 개흉술을 시행한다. 누공의 크기와 기관의 병변 유무에 따라 수술방법을 달리하며 근육편은 늑간근(intercostal muscle)을 이용하거나 망(omentum)을 사용할 수 있다.

4. 결 과

Mathisen 등은 41례의 기관식도루 수술을 보고하였는데 9명은 단순 분리후 봉합하였고 32명은 기관절제와 재건(re-

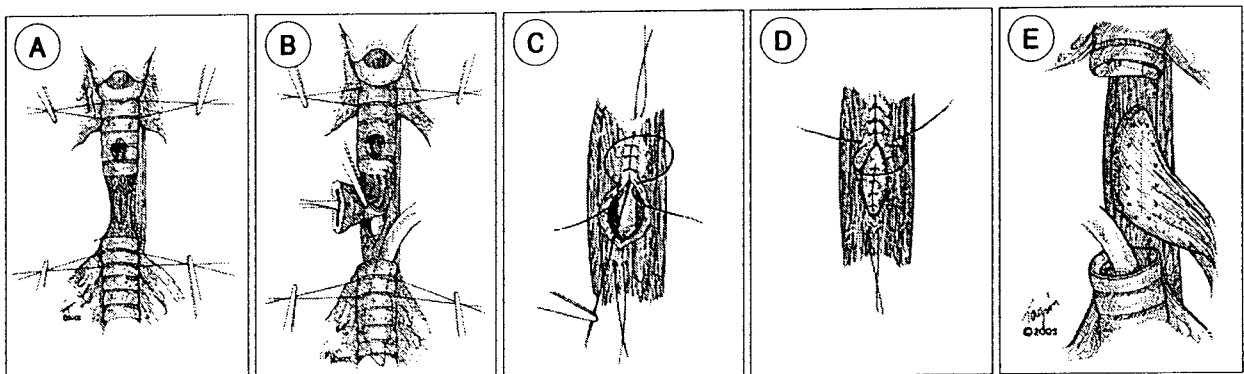


Fig. 2.

construction)을 시행하였으며 사망률이 10.9%였다. 사망은 대부분 인공호흡기가 계속 필요한 경우였으며 3명에서 기관식도루가 재발하였고, 1명에서 기관협착이 발생하였음을 보고하였다. Macchiarini 등은 32명의 기도삽관에 의한 기관식도루 환자에서 경부절개를 통한 수술 후 한명(3%)이 사망하였고 2명에서 기관협착이 발생되었으며 29명(90.6%)에서 좋은 결과를 얻었음을 보고하였다.

결 론

후천성 기관식도루는 드물게 발생되며 비악성인 경우 가장 흔한 원인은 기도내 삽관의 커프에 의한 기관손상에 의한 것이다. 기관식도루의 진단은 임상 증상과 기관지경 및 식도경으로 하게 되며, 진단이 되면 폐감염 및 영양부족을 방지하기 위한 조치를 신속히 하여야 된다. 자연적인 치유는 거의 없으며 수술이 가장 효과적인 치료방법이다. 수술은 인공호흡기에서 이탈이 되어야 시행할 수 있으며 대개 경부의 칼라절개술을 이용하여 한번에 기관절제와 재건을 시행하고 식도는 두 층 봉합을 함으로써 가장 좋은 결과를 얻을 수 있다.

REFERENCES

- 1) Marcelle J, Dartevellè P, Khalife J, et al. Surgical management of acquired postintubation tracheoesophageal fistulas: 27 patients. *Eur J Cardiothorac Surg* 1989;3:499-503.
- 2) Burt M, Diehl W, Martini N, et al. Malignant esophageorespiratory fistula: management options and survival. *Ann Thorac Surg* 1991;52:1222-9.
- 3) Mangi AA, Gaissert HA, Wright CD, et al. Benign bronchoesophageal fistula in the adult. *Ann Thorac Surg* 2002;73:911-5.
- 4) Gudovsky LM, Koroleva ML, Kyllonen AS. Tracheoesophageal fistulas. *Ann Thorac Surg* 1993;55:868-75.
- 5) Bartels HE, Stein HJ, Siewert JR. Tracheobronchial lesions following oesophagectomy: prevalence, predisposing factors and outcome. *Br J Surg* 1998;85:403-6.
- 6) Grillo HC, Zannini P, Michelassi F. Complications of tracheal reconstruction. Incidence, treatment, and prevention. *J Thorac Cardiovasc Surg* 1986;91:322-8.
- 7) Flege Jr. JB. Tracheoesophageal fistula caused by cuffed tracheostomy tube. *Ann Surg* 1967;166:153-6.
- 8) Bartlett RH. A procedure for management of acquired tracheoesophageal fistula in ventilator patients. *J Thorac Cardiovasc Surg* 1976;71:89-95.
- 9) Harley HR. Ulcerative tracheo-oesophageal fistula during treatment by tracheostomy and inter-mittent positive pressure ventilation. *Thorax* 1972;27:338-52.
- 10) Hilgenberg AD, Grillo HC. Acquired nonmalignant tracheoe-

- sophageal fistula. *J Thorac Cardiovasc Surg* 1983;85:492-8.
- 11) Macchiarini P, Verhoye JP, Chapelier A, et al. Evaluation and outcome of different surgical techniques for postintubation tracheoesophageal fistulas. *Thorac Cardiovasc Surg* 2000;119:268-76.
- 12) Mathisen DJ, Grillo HC, Wain JC, et al. Management of acquired nonmalignant tracheoesophageal fistulas. *Ann Thorac Surg* 1991;52:759-65.
- 13) Thomas AN. The diagnosis and treatment of tracheoesophageal fistula caused by cuffed tracheal tubes. *Thorac Cardiovasc Surg* 1973;65:612-9.
- 14) Grillo HC, Moncure AC, McEnany MT. Repair of inflammatory tracheoesophageal fistula. *Ann Thorac Surg* 1976;22:112-9.
- 15) Cooper JD, Grillo HC. The evolution of tracheal injury due to ventilatory assistance through cuffed tubes: a pathologic study. *Ann Surg* 1969;169:334-48.
- 16) Macchiarini P, Verhoye JP, Chapelier A, et al. partial cricoideotomy with primary thyrotracheal anastomosis for postintubation subglottic stenosis. *Thorac Cardiovasc Surg* 2001;121:68-76.

기관절개술 후 합병증 : 후두합병증
(Laryngeal Complications of Tracheotomy)

성균관대학교 의과대학 삼성서울병원 이비인후과학교실
손 영 익

1909년 Chevalier Jackson에 의하여 기관절개술 술기의 표준화가 이루어지면서 수술에 따르는 치사율 및 합병증의 발생은 급격히 감소하게 되었다. 기관절개술 이후 후두에 발생하는 합병증으로는 응급상황에서 기도유지를 위하여 뜻하지 않게 high tracheotomy가 되었거나, cricothyrotomy를 시행 후 적절한 관리가 안된 경우 또는 수술 당시 후두나 반회후두신경이 직접적으로 손상된 경우에 발생할 수 있으나 그 빈도가 드물어 관련된 통계나 문헌을 찾기는 쉽지 않다. 구체적으로는 첫째, 운상연골의 손상에 의한 성문하협착, 둘째, 반회신경손상에 의한 성대마비, 셋째, 후두부종이나 갑상운상근의 손상에 의한 음성변화, 넷째, 성문하압력(subglottic pressure)의 형성부전에 의한 연하장애 등으로 나누어 생각할 수 있으며, 본 연재에서는 성문하협착 및 성대마비의 치료를 중심으로 다루고자 한다.

성문하협착

후두기관협착(Laryngotracheal stenosis) 중에서 가장 흔한 질환은 성문하협착(subglottic stenosis)으로 conus elasticus의 시작 부위에서부터 운상연골의 하연에 이르는 부