

전방견관절 불안정성

대구가톨릭대학병원 정형외과

최 창 혁

20대 전 후의 연령층에서 전방 외상성탈구 및 재탈구를 경험한 후 대부분 Bankart 병변 및 Hill-Sachs 병변을 볼 수 있으며, 경도의 관절낭 이완이 동반된다. 전방 불안정성으로 인한 재탈구의 빈도는 다양하게 나타나며, 최초 탈구 시의 치료 또한 저자들에 따라 보존적 치료 및 수술적 치료에 대해 논란이 있는 실정이다. 보존적 치료 후 재탈구의 빈도에 대해서 Yoneda 등은 5주간의 고정 후 재활치료를 한 결과 17%의 재탈구를 보고하였으며, Aronen 등은 운동량이 많은 미해군사관학교생도들을 대상으로 한 조사에서 3주간의 고정 후 25%의 재탈구를 보고한 반면, Wheeler 등은 비슷한 대상인 미육군사관학교생도들을 대상으로 한 조사에서 92%의 재탈구를 보고하였다. 이는 환자의 연령이나 손상의 정도 및 활동량 뿐만 아니라 고정방법 및 재활치료방법 등이 재탈구의 빈도에 미친다는 것을 시사한다. Itoi 등은 탈구 후 통상적인 내회전 위치가 아니라 외회전 고정을 통해 파열된 관절낭관절순 복합체가 해부학적인 위치에서 보다 긴장된 상태로 치유될 수 있어 재탈구의 빈도를 줄일 수 있다고 하였다. 재활치료 시 근육강화운동의 효과에 대해서는 대부분의 저자들이 재탈구를 줄이는데 도움이 될 수 있다고 하였지만 Burkhead 와 Rockwood 는 다방향불안정성과는 다르게 외상성의 경우 재활운동 자체가 재발율을 크게 줄이지는 못한다고 하였다. 20대 전 후의 젊은 연령층에서 첫 탈구 후 재탈구를 막기 위해 조기에 관절경적 수술을 시행하는 것에 대해서는 아직 논란이 많은 상태이며, Kirkley 등은 통상적인 고정 및 재활치료로 47~67% 정도의 재탈구 빈도를 보이거나 조기에 관절경적 치료를 시행함으로써 재탈구의 빈도가 15% 정도로 감소하였음을 보고하였고, Arciero 등도 미육군사관학교 생도들을 대상으로 한 조사에서 조기 관절경 수술치료가 재탈구빈도를 줄이는데 유용하다고 보고하였으나, 조사대상이 위험도가 높은 군이었다는 점을 감안할 때, 일반인에게 그 결과를 그대로 적용하여 치료 방침을 정하기는 힘들 것으로 보인다. 또한 치료결과를 판정하는 가장 중요한 요소는 불안정성 자체뿐만이 아니라, 생활의 질적인 측면(disease specific quality of life)에서 환자의 만족도를 감안해야 하며, 이러한 점에서 볼 때 대부분의 저자들은 일차 탈구 후 보존적 치료 및 활동의 변화를 통한 치료결과를 확인해 본 후, 재차 탈구를 경험하였을 경우 수술적 치료를 고려하는 것을 권하는 경향이 다.

분 류

견관절의 가동성은 정상적인 관절의 이완(laxity)로부터 병적인 이완(pathologic laxity), 즉 불안정성(instability)에 이르기 까지 다양하게 나타나며, 정상적인 관절운동과 증상을 유발하는 병적인 상태는 중복되어 명확하게 그 경계를 구분하기 힘든 경우가 많다. 견관절의 불안정성은 다양한 방법으로 분류될 수 있으며, 병력과 이학적 소견 및 진단적 검사 소견에 따라서 다른 치료 방침을 선택하게 된다. Matsen 등은 TUBS 및 AMBRI로 구분하였는데,

TUBS는 외상(Trauma)에 의한 경우에는 주로 한 쪽에만(Unilateral) 불안정성이 나타나게 되고, Bankart 병변(avulsion of capsuloligamentous complex)이 발견되며, 수술적 치료가(Surgery) 필요하다고 하였으며, AMBRII의 경우는 비외상적인(Atraumatic) 원인에 의해 주로 다방향성 불안정성(Multidirectional) 소견을 보이며, 양측성(Bilateral)으로 나타나고 대부분 재활치료(Rehabilitation)를 통해 호전을 볼 수 있으며, 수술적 치료가 필요한 경우는 회전근 간극 봉합(Interval closure)과 하방견관절막 이동술(Inferior capsular shift)이 필요하다고 하였다.

병태생리

관절와상완인대 특히 전하방인대는 운동최대범위에서 과도한 회전이나 전위를 막아주는 check rein 역할을 하게 되며, 이는 관상면에서 거상한 상태에서 최대한 외회전 및 신전시 손상을 입을 수 있다. 중간 범위의 운동시에도 관절순의 파열이나 관절와의 손상으로 인해 관절와 오목안정성(concavity compression)의 손상을 입게 되며 불안정성이 유발될 수 있다. Bigliani 등은 생체 실험을 통해 견관절 전방 탈구 시 하 관절와 상완인대의 파열이 관절와쪽에서 40%가 발생하였으며, 관절낭부위가 35%, 상완골쪽의 부착부위 손상이 25%에서 일어났음을 보고하였으며, Speer 등이 Bankart 병변 유발실험을 해본 결과 Bankart 병변 자체는 약 3.4mm 정도의 경미한 전위를 유발하였음을 밝힘으로써 Bankart 병변만이 전방탈구 및 불안정성을 유발하는 유일한 병변은 아니며, 동반된 관절낭의 소성변형(plastic deformity)이 필요함을 시사하였다. 또한 탈구 시 전방 관절와는 회전근 개 부착부위 및 후상방 상완골두와 부딪히게 되며, 20대 전 후의 젊은 연령층에서는 관절순의 파열과 함께 관절와연의 골절, 후상방 골두손상(Hill-Sachs 병변)이 주로 보이며, 35세 이상의 연령층에서는 대결절 및 회전근 개의 손상등 후방 병변이 빈번히 동반될 수 있다.

임상증상 및 진단

1. 병력

대부분의 전방 불안정성 14세에서 34세까지의 연령층에서 주로 발생하며, 특징적으로 투구동작을 취하기가 힘들게 되나 수면이 힘들거나, 물건을 머리 위로 들기가 힘들어지기도 한다.

2. 이학적 검사

불안정성 검사에 있어 정상적인 관절의 이완성(laxity)과 불안정성(instability)을 구분하여야 하며, 또한 병적인 관절낭 이완(pathologic laxity)은 선천적으로나 반복적인 미세 손상으로 발생할 수 있으나, 나이 성별등 다양한 요소가 작용하여 정상 이완과의 명백한 구분은 힘들다. 전방 불안정성의 경우 전방 불안검사(anterior apprehension test) 및 제위검사(relocation test)를 시행할 수 있는데, 전방불안검사는 환자를 양와위에서 어깨를 외전, 팔꿈치를 90도 굽곡한 상태에서 외회전할 때 환자의 증상이 발현되어 불안해짐을 확인하는 것이며, 제위 검사는 이 상태에서 검사자가 환자의 상완골두 전면을 후방으로 눌러주면 불안감이 없어질

때 양성으로 판정하여 불안정성을 진단할 수 있으며, 수술적 치료 시 전방 관절낭의 이완을 줄여 줌으로써 같은 효과를 기대할 수 있다(Fig. 1). Load and shift test는 관절와의 적합성을 확인하는 검사로써, 환자가 앉은 자세에서 팔을 20도 굴곡 및 외전 시킨 후 검사자가 상완골두를 관절와에 압박력을 가한 상태에서, 전방 및 후방으로 전위시키며 그 정도를 건측과 비교하여 평가하는 검사이다.

3. 방사선학적 검사

관절와상완관절의 이완 정도와 관절와 및 상완골두의 굴 변화를 관찰하기 위해 단순 방사선 촬영을 할 수 있으며, 이는 전 후면, 액와면 및 stryker notch view를 찍어 확인할 수 있다. CT는 상완골 및 관절와의 골결손을 확인하는데 유용하며, 수술적 치료시 관절경적 치료 및 개방성 치료 방법의 선택에 도움을 줄 수 있다. MRI는 건관절 불안정성 검사에 있어 가장 유용한 검사이며, 관절순 및 관절낭 손상의 정도와 동반된 회전근 개 손상을 확인하여 수술적 치료 방침을 세우는 데 중요한 정보를 제공할 수 있다.

4. 마취하 검사 및 관절경적 검사

마취하 검사(EUA)는 수술시 반드시 확인해 보는 것이 필요하며, 마취하지 않았을 때에 비해 불안정상태를 좀더 정확하게 확인할 수 있다. 관절경을 통해서 Bankart 병변과 Hill-Sachs 병변외에 회전근 개의 상태나 관절내 이완상태(Drive-through sign)를 파악할 수 있다.

전방 불안정성의 치료

견관절은 정적요소 및 동적요소의 조화로 안정성을 유지하게 되며, 견관절의 불안정성에 대한 치료는 불안정성을 유발하는 병적요소뿐만 아니라, 안정성에 관계하는 모든 요소에 대한 정확한 이해가 필요하다. 관절와상완인대는 운동최대범위에서 과도한 회전이나 전위를 막아주는 check rein 역할을 하게 되며, 수술 시 관절낭과 인대조직의 과도한 긴장붕합은 운동범위를 제한하게 되므로 주의해야 한다. 반면에 관절탈구 시에는 관절순의 손상 뿐만 아니라 관절낭의 이완도 동반되므로, Bankart repair 시 어느 정도의 관절낭전위를 고려해야 한다. 중간범위의 운동 시에는 회전근 개의 수축에 의한 관절압박이 관절안정성에 중요하므로 회전근 개의 강화운동이 필요하다.

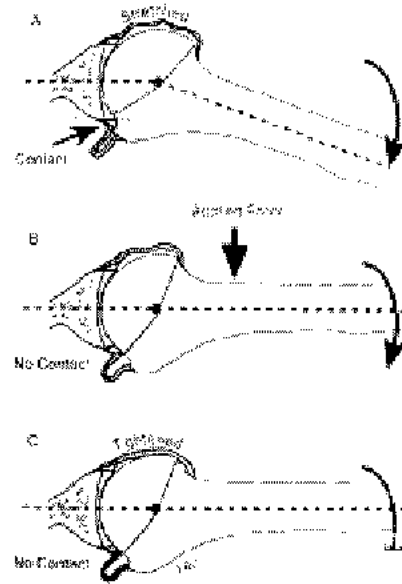


Fig. 1. Posterior contact between the glenoid lip and the insertion of the cuff onto the tuberosity occurs in apprehension or fulcrum position(A). Application of a posteriorly directed force on the front of the shoulder relieve posterior abutment(B). Avoidance of posterior abutment may be achieved by tightening of the anterior capsule(C).

전방 견관절 불안정성에 대한 치료는 Hippocrates가 처음 Pot를 이용한 thermal shrinkage를 시도한 이래, 외회전을 제한시키는 관절외적 방법과, 관절내 방법으로 관절낭과 관절순을 재건하는 방법으로 발전되어 왔다. 1906년 Perthe가 전방 견관절 재발성 탈구에 대해 관절낭을 관절외에 재부착시키는 방법을 보고한 바 있으며, 1938년 Bankart가 "essential lesion"을 기술하여 관절낭과 관절순의 해부학적인 재건을 강조한 이래 Bankart 술식이 견관절의 안정성과 기능을 회복시킬 수 있는 술식으로 인정되었으나, 견관절외에 천공구멍을 만들어 봉합하는 수기상의 어려움이 있었다. 최근 관절경 술식의 발달 및 suture anchor의 개발로 관절경하 수술 뿐만 아니라 관혈적 술식에 또한 용이하게 시행할 수 있어 많은 술자들이 Bankart 재건술을 시행하여 양호한 결과를 보이고 있다. 관혈적 술식과 관절경하 재건술은 각각 잇점이 있으며, 어느 술식이 우수한 결과를 보이는가에 대해서는 논란의 여지가 많은 실정이나, 최근의 경향은 collision sports는 개방성 술식으로, non-athletes이거나 throwing athlete의 경우 관절경 술식으로 시행하는 추세이다.

보존적 치료

견관절불안정성의 보존적 치료는 견관절주위근육의 동적 안정성을 강화시켜 줌으로써 조화된 강한 근육안정성(coordinated, strong muscle)을 확보하는데 목적이 있다. 이를 위해서는 관절 불안정성을 유발할 수 있는 활동을 피하며, 회전근 개, 삼각근 및 견갑주위근육을 조절된 근육강화운동을 시행하여야 한다. Yoneda등은 5주간 고정 후 6주간 근력운동을 한 결과 13년 추적관찰 상 17.39%만 재탈구되었으며, Aronen등은 3개월간의 재활운동으로 재발률을 25%로 줄일 수 있다고 하였다. 반면 Burkhead와 Rockwood는 외상성 아탈구의 경우 16%만 재활운동으로 성공적인 결과를 얻었으며, 전방 비외상성아탈구의 80%, 및 후방불안정성의 90%에서 보존적 요법으로 좋은 결과를 볼 수 있었다고 하였다.

개방성 수술

전방 불안정성에 대한 개방성 술식은 관절외 술식 및 관절내 술식으로 나누어지며, 관절외 술식으로 Magnuson-Stack 및 Putti-Plat술식은 견갑하건을 긴장 및 재배치시켜 외회전을 일부 감소시킴으로써 불안정성을 치료할 수 있는 술식으로 재발율이 5% 이하로 보고되고 있으나 지연성 관절외 상완관절염을 유발할 위험성이 있는 술식이며, Bristow술식 및 Latarjet 술식은 오구돌기를 이전시키는 술식으로써 관절외의 전후면 지름을 증가시키는 골성효과(bone effect), 관절막을 오구건봉인대에 부착시키는 인대효과(ligament effect)와 함께 견갑하근의 하방에 해머작용을 기대할 수 있는 근육효과(muscle effect)등을 기대할 수 있다. 이는 특히 관절외골결손이 25% 이상인 경우 좋은 적응증이 될 수 있다. 전방견관절의 재발성 탈구에 대한 Bankart 술식은 1923년 Bankart에 의해 처음 보고 되었다. 이는 관절내 술식으로 분리된 관절순의 해부학적인 정복이 가능하며, 관절 외 술식의 단점인 정상 조직의 손상과 외회전 제한 등의 문제점을 해결할 수 있는 잇점이 있으나, 수기상 관절외에 안정적인 고정을 하기 힘들어 제한적으로 이용되어 왔으나, 현재는 suture anchor등 기구의 발달로 관절외 연에서 안정적인 고정이 가능하여 관절순의 관절외 깊이를 재건할 수 있는 표준술식으로 받아들여지고 있으며 수술 시 과도한 관절막의 절제를 통하여 외회전 장애나 술 후 관절염이 생기지 않도록 주의하여야

한다.

대부분의 저자들은 개방적 Bankart 술식 후 95%전 후의 성공률을 보고하고 있으며, 관절의 술식의 경우, 술 후 재발률은 Bankart 술식에 비해 다소 높은 편이며, Hatstrup 등은 9.5%의 재발을 보고하였고, Morrey 등은 11%의 재발률을 보고하였으나 그의 중례 중 Bankart 술식을 시행한 16례에서는 재발이 없었다고 하였다. Hovelius등은 Putti-Plat술식 후 19%의 재발율을 보였으나, Bankart술식 후 2%의 재발율을 보고하였다.

관절경적 수술

관절경하 수술은 1982년 capsular stapling이 처음 보고된 이래 경관절와 봉합(transglenoid suture), 유관흡수성 봉합 나사못(cannulated bio-absorbable anchor) 등의 방법이 이용되었으며, 최근 suture anchor등 기구의 발달로 관절와 연에서 관절순의 해부학적 인 정복 및 고정이 가능하게 됨으로써, 정상조직의 손상이나 기능의 제한 없이 이용될 수 있는 술식으로 자리를 잡아가고 있다. 재발률은 staple의 경우 16-33%로 보고되었으며, 경관절와 봉합 시 0 - 60%, absorbable tack의 경우 0 -37%, 그리고 suture anchor를 이용한 경우 0-30%로써 개방성 술식에서 5% 이하의 재발률에 비해 높은 것으로 보고되었으나 최근 수기 및 기구의 발달로 개방술식에 비견할 정도로 재발률이 감소되었으며 Gartsmar등은 최소 2년의 추시관찰 상 4%의 재발률을 보고하였다. 일반적인 관절경적 수술의 적응증은 외상성 불안정성, 단방향성 불안정성, 인대이완이 없는 경우, 5회 이하의 탈구, 관절경검사상 관절막관절순이 건재한 경우 및 비접촉성운동선수 등이며, 성공적인 결과는 술자의 경험, 술식 자체의 한계, 술 후 재활운동 등에 좌우된다.

재활치료 및 예후

술 후 재활운동은 수술로 인한 통증의 소실 정도, 재 부착된 관절순의 치유, 그리고 관절운동 범위 회복의 정도에 따라 운동의 빈도 및 강도를 결정할 수 있으며, 적절한 운동이 치료 결과에 큰 영향을 미치게 된다. 관절경 및 관혈적 술식은 수술 후 치유되는 양상이 다르고, 운동범위의 제한 또한 관혈적 술식의 경우 관절경 술식에 비해 큰 것으로 알려지고 있다. 따라서 재활운동 또한 재 손상을 막는 범위 내에서 효과적인 운동이 될 수 있도록 하여야 하나, 재활운동 치료 중 견관절 기능회복의 시기와 정도는 객관적으로 파악하기가 힘들며, 따라서 운동의 강도와 빈도를 정하는데 어려움이 따른다.

전방 관절순에 대한 수술적 치료 후 어느 정도의 외회전 제한은 재탈구를 막기 위해 필요한 것으로 알려져 왔다. Hovelius 등의 보고에 의하면 추시 관찰 상 평균 16도, Gill 등은 평균 12도 정도의 외회전 제한과 2%의 재발률을 보고하였다. 그러나 Rowe 등은 146례의 수술례를 평균 6년 추시 관찰한 결과 69%에서 완전한 외회전의 회복을 얻을 수 있었으며, 따라서 재발을 줄이기 위해 외회전을 제한시킬 필요는 없다고 하였다.

Hatstrup 등은 관절의 술식을 포함한 개방성 술식을 시행한 253례를 평균 8.7년 추시 관찰하여 예후에 영향을 미치는 요소를 조사한 바, 나쁜 영향을 미친 요소들은 보상심리, 자의적 불안정성, 재수술의 경우, 짧은 고정기간, 그리고 나이가 어린 경우였으며, 치료 결과에 영향을 미치지 않은 요소는 환자의 성별, Hill-Sachs 병변의 유무, 불안정성의 양상, 관절순 파열의

유무, 슬자의 경험등이었다. 그러나 Rowe 등은 고정기간은 슬 후 재발에 영향을 주지 못하며, 전반적인 관절이완이 있는 경우 재발률이 증가한다고 하였다.

요 약

전방불안정성에 대한 관절경적 혹은 개방성 Bankart 술식은 관절순의 해부학적 정복을 통하여 슬 후의 운동제한을 최소화하며, 조기에 운동 복귀가 가능한 술식으로, 손상의 원인, 관절의 이완성 정도, 탈구의 횟수 그리고 관절경 검사 소견을 기준으로 적절한 치료 방법을 선택하며, 슬 후 잘 조절된 재활치료를 시행할 경우, 좋은 결과를 얻을 수 있다.

REFERENCES

1. Arciero RA, Taylor DC, Snyder RJ and Uhorchak JM: Arthroscopic bioabsorbable tack stabilization of initial anterior shoulder dislocations: A preliminary report. *Arthroscopy*. 2:410-417, 1995.
2. Aronen JG and Regan K: Decreasing the incidence of recurrence of first time anterior shoulder dislocations with rehabilitation. *Am J Sports Med*. 12:283-291, 1984.
3. Bankart AS : Recurrent or habitual dislocation of the shoulder-joint. *Br Med J*, 2:1132-1133, 1923.
4. Bankart ASB : The pathology and treatment of recurrent dislocation of the shoulder-joint. *Br J Surg*, 26:23-29, 1938.
5. Bigliani LU, Pollock RG, Soslowsky LJ, et al: Tensile properties of the inferior glenohumeral ligament. *J Orthop Res*. 10:187-197, 1992.
6. Burkhead WZ and Rockwood CA Jr.: Treatment of instability of the shoulder with an exercise program. *J Bone Joint Surg* 74-A:890-896, 1992.
7. Gartsman GM, Roddey TS and Hammerman SM: Arthroscopic treatment of multidirectional glenohumeral instability: 2- to 5-year follow up. *Arthroscopy*. 17:236-243, 2001.
8. Geiger DF, Hurley JA, Tovey JA, et al : Results of arthroscopic versus open Bankart suture repair. *Clin Orthop*, 337:111-117, 1997.
9. Gill TJ, Micheli LJ, Gebhard F, and Binder C : Bankart repair for anterior instability of the shoulder. Long-term outcome. *J Bone Joint Surg*, 79-A:850-857, 1997.
10. Green MR, Christensen KP : Arthroscopic versus open Bankart procedure: A comparison of early mobility and complications. *Arthroscopy*, 9:371-374, 1993.
11. Guanche CA, Quick DC, Sodergren KM, et al : Arthroscopic versus open reconstruction of the shoulder in patients with isolated Bankart lesions. *Am J Sports Med*, 24:144-148, 1996.
12. Hatstrup SJ, Cofield RH, and Weaver AL: Anterior shoulder reconstruction:prognostic variables. *J Shoulder Elbow Surg*, 10:508-513, 2001.
13. Hovelius L, Thorling GJ, and Fredin H : Recurrent anterior dislocation of the shoulder. Results after the Bankart and Putti-Platti operations. *J Bone Joint Surg*, 61-A:566-569, 1979.
14. Itoi E, Sashi R, Minagawa H, et al: Position of immobilization after dislocation of glenohumeral joint. A study with use of magnetic resonance imaging. *J Bone Joint Surg*. 83-A:661-667, 2001.
15. Kirkley A, Griffin S, Richards C, et al: Prospective randomized clinical trial comparing effectiveness of immediate arthroscopic stabilization versus immobilization and rehabilitation in first traumatic anterior dislocation of the shoulder. *Arthroscopy*. 15:507-514, 1999.
16. Matsen FA III, Thomas SC and Rockwood CA Jr: Glenohumeral instability. In Rockwood CA Jr and

- Matsen FA III(eds): The shoulder, vol 1. Philadelphia:WB Saunders, 547-551, 1990.
17. Morrey BF, Janes JM: Recurrent anterior dislocation of the shoulder. Long-term follow-up of the Putti-Platt and Bankart procedures. *J Bone Joint Surg*, 58-A:252-256, 1976.
 18. Morgan CD, Bodenstab AB : Arthroscopic Bankart suture repair: Technique and early results. *Arthroscopy*, 3:111-122, 1987.
 19. Pagnani MJ: Introduction and historical aspect(cited from Warren RF ed.The unstable shoulder. Philadelphia, Lippincott-Raven:3-26, 1999).
 20. Perthes G: Ueber operationend bei habitueller schulterluxation. *Deutsche Zeitschr. Chir*, 85:199-227, 1906.
 21. Resch H, Povacz P, Wambacher M, Sperner G, and Golser K : Arthroscopic extra-articular Bankart repair for the treatment of recurrent anterior shoulder dislocation. *Arthroscopy*, 13:188-200, 1997.
 22. Rhee YG, Han JS, Chung DH, and Lee CU : The Bankart procedure in the traumatic recurrent dislocation of the shoulder, *J of Korean Orthop. Assoc*, 30:622-627, 1995.
 23. Richmond JC, Donaldson WR, Fu F, et al : Modification of the Bankart reconstruction with a suture anchor. Report of a new technique. *Am J Sports Med*, 19:343-346, 1991.
 24. Rowe CR, Patel D, Shouthmayd WW : The Bankart procedure. A long-term end-result study. *J Bone Joint Surg*, 60A:1-16, 1978.
 25. Speer KP, Deng X, Borrero S Torzilli PA, et al: Biomechanical evaluation of a simulated Bankart lesion. *J Bone Joint Surg*. 76-A:1819-1826, 1994
 26. Walch G, Boileau P, Levigne C, et al : Arthroscopic stabilization for recurrent anterior shoulder dislocation: Results of 59 cases. *Arthroscopy*, 11: 173-179, 1995.
 27. Wheeler JH, Ryan JB, Arciero RA and Molinari RN: Arthroscopic versus nonoperative treatment of acute shoulder dislocations in young atheletes. *Arthroscopy*. 5:213-217, 1989.
 28. Wolf EM, Wilk RM, and Richmond JL : Arthroscopic Bankart repair with suture anchors. *Op Tech Orthop*, 1:187-191, 1991.
 29. Yoneda B, Welsh RP and MacIntosh DL: Conservative treatment of shoulder dislocation in young males. *J Bone Joint Surg* 64-B:254-255, 1982.
 30. Youssef JA, Carr CF, Walther CE, and Murphy JM : Arthroscopic Bankart suture repair for recurrent traumatic unidirectional anterior shoulder dislocations. *Arthroscopy*, 11:561-563, 1995.