

## 진정법 시행 중 응급상황과 대처법

경희대학교 치과대학 소아치과학교실

박 재 홍

### 응급상황의 준비

진료실은 응급상황에 대한 적절한 준비가 되어 있어야 하고 모든 관련자는 응급상황을 빠르고 효과적인 방법으로 인식하고 대처할 수 있도록 교육이 되어 있어야 한다.

### 진정요법을 시행하는 진료인력의 자질

환자의 치료와 의식하 진정약물의 투여에 책임을 가진 시술자는 사용되는 약물과 기술에 대한 충분한 수련을 받아야 하고, 적절한 감시와 예상 가능한 환자의 합병증에 대해서도 대처할 수 있는 능력을 가져야 한다. 진정요법에 쓰이는 모든 약물의 투여는 병원 내에서 시행된다.

시술자 외에 활력징후를 적절히 모니터링하고 의식회복 처치과정을 보조해 줄 수 있는 인력이 있어야 한다. 이들 인력은 각각 기본생명구조술(basic life support; BLS)은 물론, 응급 상황에서 특정업무 수행이나 응급장비의 사용 등에 숙련되어야 한다. 의식하 진정요법(conscious sedation)의 경우에는 기본생명구조술의 이론과 실기를 습득한 인력이 진료실 내에 반드시 상주하여야 하며, 원내 또는 병원 인근에 전문심장구조술(advanced cardiac life support; ACLS, 이차소생술)의 이론과 실기를 습득한 인력이 있어야 한다. 깊은 진정요법(deep sedation)을 시행하는 경우에는 전문심장구조술의 이론과 실기를 습득한 인력이 진료실 내에 반드시 상주하여야 한다.

시술자와 모든 진료실 인력은 응급상황을 숙지하고 이에 적절히 대처할 수 있도록, 응급장비와 약제의 사용과 진료실 응급 프로토콜에 대한 가상연습을 주기적으로 시행하여 평가해야 한다.

### 추천되는 응급장비와 약품

심폐기능과 중추신경계기능 억제를 일으킬 수 있는 약제들을 사용할 때는 만일의 응급상황을 대비하여 적절한 응급장비와 약품이 구비되어 있어야 하며 숙련되게 사용할 수 있어야 한다. 아래 항목은 추천사항이며 치과의 상황에 따라서 달라질 수 있다.

### 응급약품

1. 산소
2. 암모니아향의 자극제(호흡촉진제)(Fig. 1)
3. 50% glucose (비경구 항저혈당제)
4. Atropine (부교감 신경차단제로 서맥 증상치료)
5. Diazepam (항경련제)
6. Epinephrine (승압제)
7. Lidocaine (cardiac)
8. Diphenhydramine (히스타민 차단제로 알레르기 반응시 사용)

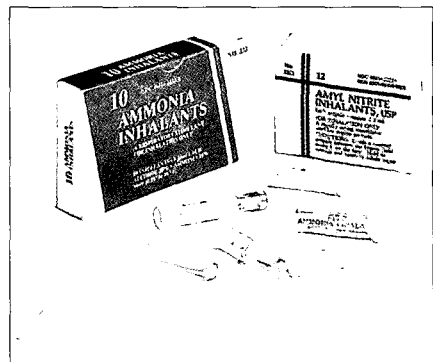


Fig. 1.

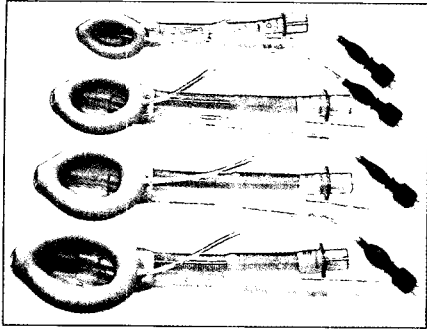


Fig. 2.

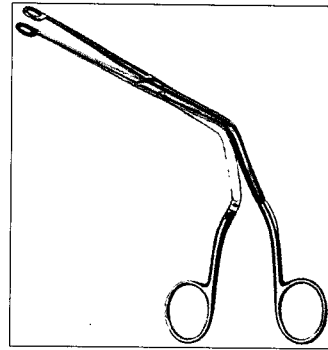


Fig. 4.




Fig. 3.




Fig. 5.

9. Hydrocortisone (corticosteroid로 급성알레르기 반응시 사용)
10. Naloxone (meperidine 등의 opioid계 약물의 길항제)
11. Flumazenil (midazolam 등의 benzodiazepine계 약물의 길항제)

**기도유지 및 확보장비**

1. 다양한 크기의 nasal, oral airway
2. 적어도 60분간 10 L/min 유량으로 90%의 산소를 공급할 수 있는 산소공급장비
3. 양압환기가 가능한 다양한 크기의 Ambu-bag과 안면마스크(facial mask)
4. 적절한 크기의 후두마스크(laryngeal mask airway; LMA)(Fig. 2)

**깊은 진정과 전신 마취**

1. 여러 가지 기도삽관 튜브
2. 직선과 곡선 블레이드를 가진 후두경(Fig. 3)
3. Magill 겸자(Fig. 4)

**정맥주사 장비**

1. Gloves
2. Alcohol wipes
3. 지혈대(tourniquets)(Fig. 5)
4. 소독된 거즈
5. 접착테이프
6. 정맥주사용 용액과 주입용 장비

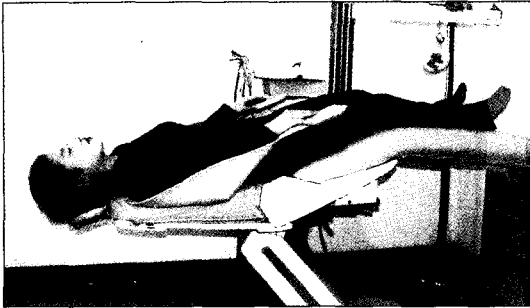


Fig. 6.

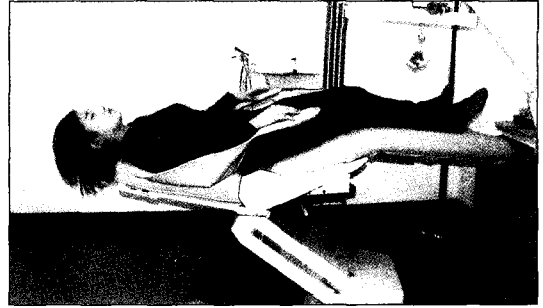


Fig. 7.

## 응급상황의 처치

### 구토(vomiting)

어른보다 어린이에서 빈번하며, 과용량이나 장시간의 진정, 또는 소화기 감염이 있는 경우나 유행성독감(influenza)이 있는 경우 발생할 수 있다. 구토시 머리의 위치가 상방을 향해 있으므로 기도가 막히거나, 흡인성 폐렴(aspiration pneumonitis), 폐농양(lung abscess) 등이 생길 수 있으므로 즉각적인 처치가 요구된다.

리버덴과 nasal hood 등의 장비를 제거하고, 머리를 15도 정도 낮추는 Trendelenberg 자세(Fig. 6)를 취하고 환자를 오른쪽으로 돌린 후 구토물을 제거한다. 다음 nasal hood를 재위치시키고 100% 산소를 3-5분간 공급한다. 구토물이 기도 내로 흡인되었을 경우에는 상기한 것처럼 구토물을 제거한 후, 기관 내 삽관을 시행하고 기관세척을 한다. 또한 염증과 부종, 흡인성 폐렴을 최소화하기 위해 스테로이드를 정주한다.

### 호흡억제(respiratory depression)

깊은 진정이나 치과에서 가장 많이 사용하는 진정제인 chloral hydrate와 midazolam 등의 중추신경억제제의 과용량 투여시 중추신경계 억제가 심하게 나타나 호흡 정지와 무의식을 유발할 수 있다.

치료를 중단하고 환자를 똑바로 눕힌 자세에서 다리를 약간 올려 대뇌의 혈류량을 적절히 유지시킨다(Fig. 7). 다음으로 환자의 기도를 확보하고 호흡이 적절한지 검사한다. 이때 A-airway, B-breath-

ing, C-circulation의 기본생명구조술(basic life support; BLS)을 시행한다. 필요시 전문의의 도움을 요청하고 산소를 공급한다. 환자의 생징 후 측정을 위해 혈압, 심박수, 심장리듬과 호흡은 5분마다 기록한다. 혈압이 떨어지면 점점 정맥을 찾기 어려우므로 가능하면 초기에 정맥로를 확보한다. Midazolam과 용량으로 인한 호흡억제시 필요하면 길항제인 flumazenil (0.2 mg을 15초에 걸쳐 정맥주사하고 1분 내에 회복이 되지 않으면 0.2 mg을 추가 투여)을 투여할 수 있다.

### 혈압강하(hypotension)

의식하 진정시 혈압의 미약한 감소는 흔히 나타나나 동맥압의 심각한 감소는 조기에 적절한 혈액공급유지에 지장을 주므로 임상적으로 중요하다. 1-10세 소아의 경우는 수축기 혈압이  $70 \text{ mmHg} + (2 \times \text{나이})$  미만일 때, 10세 이상이나 성인의 경우 수축기 혈압이 90 mmHg 미만일 때 저혈압의 기준으로 잡는다.

환자를 똑바로 눕히고 다리를 올려주며 필요하면 기본생명구조술을 시작한다. 흡입마취 중인 경우 농도를 감소시키고 midazolam 사용시는 길항제인 flumazenil을 사용한다. 정맥주사에 의한 진정치료 중이거나 정맥천자가 가능하면 정맥으로 수액을 투여한다. 만약 저혈압이 계속되거나 심한 저혈압인 경우 승압제(vasopressors)를 투여한다.

### 혈압상승(hypertensive episodes)

일시적으로 미약한 혈압상승은 후유증 없이 환자가 잘 적응할 수 있으나 지속적이고 심한 혈압상승(hypertensive crisis) 시는 즉시 치료해야 한다. Hy-

pertensive crisis는 수축기 혈압이 250 mmHg 이상이거나 이완기 혈압이 130 mmHg 이상인 경우를 의미하며 두 개 내 출혈과 사망에 이를 수 있다.

환자를 직립자세하고 기본생명구조술을 시행한다. 혈압, 심박수, 심장리듬을 5분마다 기록하고 산소를 투여한다. 수액을 투여하고 응급의료를 부른다. 정맥로를 확보하고 혈압이 내려갈 때까지 nitroprusside (Nipride)를 5 mg/kg/min의 속도로 정주한다. Hypertensive crisis의 주원인이 불안인 경우 midazolam을 정맥으로 소량씩 증가하여 투여한다. 정맥으로 수액투여를 할 수 없거나 항고혈압제가 없는 경우는 응급의료를 부르고 혀 밑으로 nitroglycerin 정제(0.4 mg 2정)를 투여하거나 nitroglycerin spray를 혀 밑 점막에 뿌린다. 응급의료가 도착하면 정맥로를 확보하고 적절한 약물을 투여한다.

#### 심장동부전(cardiac dysrhythmias)

정상 심장리듬에서 벗어난 경우로 진정치료 시 발생하는 울동부전의 대부분은 치료가 필요없다. Pulse oximeter나 다른 맥박계에 의해 발견할 수 있으며 적절한 환기를 하고 마취나 진정깊이를 적절하게 하여 통증조절을 시행한다.

#### 기도폐쇄(airway obstruction)

진정치료 시 기도폐쇄의 가장 흔한 원인은 약물에 의한 중추신경계 억제로 근육의 긴장도가 떨어져 혀가 인두쪽으로 변위되어 발생한다. 또한 crown이나 치아와 같은 이물질이 기도에 들어가서 발생될 수도 있다. 기도폐쇄는 특징적인 소리와 연관이 있으며 소리를 파악하고 진단하여 가능한 빨리 치료해야 한다.

- 코 고는 소리(snoring sound)를 동반하는 부분적인 기도폐쇄: 환자를 똑바로 눕히고 머리는 젖히고 턱은 위로 들어올린 후 지혈점자(hemostat)나 거즈로 혀를 잡아 앞으로 당긴다.

- ‘골골골’하는 소리(gurgling sound)를 동반하는 부분적인 기도폐쇄: 환자를 똑바로 눕히고 머리는 젖히고 턱은 위로 들어올린 후 tonsillar suction tip을 사용하여 인두후방의 모든 액체가 제거될 때까지 흡인한다.

- 숨을 헐떡이는 소리(wheezing sound)를 동반하는 부분적 기도폐쇄: 기관지이완제(bronchodilator)를 투

여한다.

#### 알레르기반응(allergy)

약물 투여시 환자에게 항상 그 약이나 유사한 약을 이전에 복용하였는지를 물어보아야 한다.

##### 1) 피부반응(skin reaction)

두드러기(urticaria)나 국소적 부종(angioedema)이 생기는 경우가 많다. 가장 흔히 생기는 부위는 얼굴, 손, 발, 생식기이고 특별히 주의할 점은 입술, 혀, 인두, 후두에 생기는 경우 기도를 막을 가능성이 있다(후두부종). 피부반응만 있다면 생명의 위험은 없으나, 피부반응이 급격히 진행되면 전신적인 합병증이 발생할 수 있으므로 주의해야 한다.

- 지연된 피부반응: 항원에 노출 후 1시간 이상 뒤에 나타나는 반응으로 diphenhydramine 50 mg 또는 chlorpheniramine 10 mg의 항히스타민제를 근육이나 정맥주사하고, 3-5일간 경구투여 처방을 한다.

- 즉시 나타나는 피부반응: 1시간 이내에 나타나는 반응은 더 철저한 처치가 필요하다.

Epinephrine (성인 0.3 ml, 소아 0.15 ml)을 정맥, 근육, 피하경로 투여하고, 히스타민 차단제(histamine blocker)를 투여한 후 전문의와 상의한다.

##### 2) 호흡기계 반응(respiratory reactions)

- 기관지 경련(bronchospasm)

호흡천명(wheezing) 이나 호흡시 보조근육을 사용하는 것으로 진단할 수 있다.

환자를 편안한 자세로 쉬게 하고 이때 호흡이 곤란한 환자는 직립자세나 semierect (누운 자세와 직립자세의 중간 정도) 자세를 취하게 한다. 필요시 기본생명구조술을 시행하고, 호흡천명이나 청색증(cyanosis)이 있는 경우 응급의료를 부르고 기관지이완제(bronchodilator), epinephrine, albuterol 등을 투여하고 생징후를 관찰한다.

- 후두부종(laryngeal edema)

호흡장애, 흉곽의 움직임이 매우 심한 경우, 높은 음의 ‘끼끼’거리는 소리가 나거나 소리를 내지 못하는 경우, 청색증, 의식소실 등으로 진단할 수 있다.

의식이 있으면서 호흡이 곤란한 환자는 직립자세나 semierect 자세를 취하게 하고, 부종의 정도가 심해 의식상태 변화가 있는 경우는 똑바로 누운자세

를 취하고 다리는 올려준다. 필요시 기본생명구조술을 시행하며, 응급의료를 부르고 1 : 1000 epinephrine을 투여하고 기도를 확보한 후 산소를 투여한다. 임상증상이 좋아지면 히스타민 차단제와 corticosteroid를 정맥 또는 근육주사한다. Epinephrine이나 다른 약물을 투여해도 완전히 기도가 막혀 열리지 않으면 운상갑상막 절개(cricothyrotomy)를 시행한다.

### 3) 전신적 anaphylaxis

가장 극적이고 빠르게 생명을 위협하는 알레르기 반응이며, 수분 내에 임상적 사망을 야기할 수 있다. 징후와 증상은 매우 다양하며 전형적인 전신반응으로 환자는 아프다고 불평을 하고, 심한 가려움증과 홍조(flushing)와 안면과 가슴에 커다란 두드러기가 나타나며, 구역질과 구토가 발생할 수 있다. 뒤이어 호흡기 증상으로 호흡천명과 호흡곤란, 기침이 날 수 있으며 호흡장애가 심한 경우 청색증이 발생할 수 있고, 후두부종도 생길 수 있으며 빠르게 기도를 폐쇄할 수 있다. 이어서 심혈관계 장애로 창백함(pallor), 어지러움(lightheadedness), 심계항

진(palpitation), 빈맥(tachycardia), 혈압강하와 심장을 동부전이 나타나며, 이어서 의식소실과 심장정지가 된다. 사망원인의 대부분은 후두부종에 의한 상기도 폐쇄로 나타난다.

#### · 알레르기 징후가 있는 경우

두드러기, 홍반(erythema), 소양증(pruritis) 또는 호흡천명 같은 징후와 증상이 환자의 허탈 전후에 나타나면 알레르기가 분명하므로 치료를 진행한다.

환자를 똑바로 눕히고 다리는 약간 올린다. 필요시 기본생명구조술을 시행하며, 응급의료를 부르고 1 : 1000 epinephrine을 투여하고 산소를 투여한다. 생징후를 관찰하고 임상증상이 호전되면 히스타민 차단제와 corticosteroid를 정맥 또는 근육주사한다.

#### · 알레르기 징후가 없는 경우

환자를 똑바로 눕히고 다리는 약간 올린다. 필요시 기본생명구조술을 시행하며, 의식이 빨리 돌아오지 않는 경우는 즉시 응급의료를 부르고 산소를 투여한다. 생징후를 5분 간격으로 관찰하고 응급의료가 도착하면 의식소실의 원인을 찾는다.