

WHAT SHOULD WE TREAT FOR RECURRENT DISLOCATION?

태 석기
 중앙대학교 의과대학
 정형외과학교실

견관절 불안정증의 분류

- 방향에 따라:
 전방, 후방, 다방향 (Ant/Inf, Post/Inf, API)
- 시기에 따라: 급성, 만성
- 발생 기전에 따라: 외상형, 비외상형
 TUBS, AMBRI (Matsen FA)
 AIOS(Castagna A) --- Bankart(-)
 Wide spectrum of pathology btw TUBS,AMBRI
 (Warner JJP)
- 불수의형, 수의형

C. Gerber의 분류

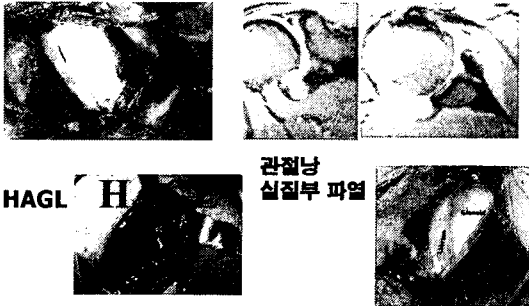- Unidirectional instability w/o hyperlaxity = TUBS
- Unidirectional instability w/ hyperlaxity ---30%
 Sulcus sign(+), Ant/post. drawer sign(+)**이 양측성**
- Multidirectional instab. w/o hyperlaxity --- 드물다
- Multidirectional instability w/ hyperlaxity --- 5%**↓**
 진정한 의미의 MDI ; 여 > 남
 대부분 전신적 인대과이완 동반되나 어깨에 국한되기도

견관절 불안정증

- MDI는 드물고(5%?) 보존적 치료(동적 안정요소인 회전근, 견갑골 주위 근육의 강화)에 잘 (80%) 반응한다.
- 따라서 수술적 치료의 대상이 되는 것은 대부분 외상형
- 전방 불안정 >> 후방 불안정
 ↓
 외상형 전방 불안정에 대하여 아는 것이 가장 중요

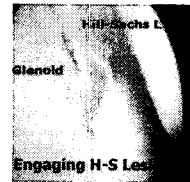
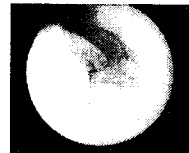
외상형 전방 불안정증

- 필수병변 = Bankart 병변 (전형적, ALPSA, 骨性)



외상형 전방 불안정증에서 흔히 보이는 병변

Hill-Sachs 병변



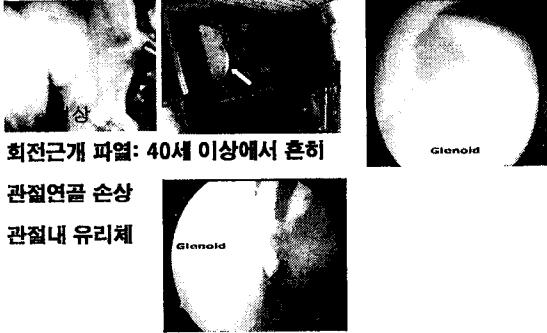
인대 과이완 신연(stretching)



외상형 전방 불안정증에서 흔히 보이는 병변

견갑와 골손실(침식; erosion)

SLAP(II) 병변




견관절 전방 불안정증에 대한 수술법

- 관절낭에 대한 술식
 - Bankart repair
 - Capsular shift
- 근육에 대한 술식
 - Putti-Platt
 - Bristow

견관절 불안정증에 대한 수술법

- 뼈에 대한 술식
 - 상완골측--- Derotat.osteotomy (Weber)
Osteochondral allograft
 - 견갑골측---Bristow
Bone block
Osteotomy



관절낭에 대한 술식

- 대부분의 불수의적 불안정증에서 일차적 수술
- 주병변인 관절낭의 이상(detachment, tear, laxity) 을 교정하고 길이를 유지하여 95% 이상의 성공을

근육이나 뼈에 대한 술식

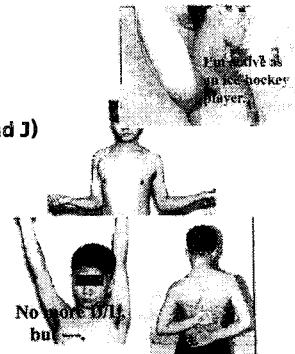
- 관절낭 술식으로 실패한 경우
- 관절낭 술식으로 실패의 위험이 큰 경우
심한 견갑와 골손실 견갑와 이형성(Dysplasia)



매우 큰 Hill-Sachs' lesion ?

외상형 전방 불안정에서 관절낭 술식 (=REPAIR OF BANKART LESION)

- 95% 이상의 성공을
- 6개월이면 제한 없는 활동
- 무엇이 성공인가(Copeland J)
 - 탈구/야탈구 재발(-)
 - 정상 관절운동범위
 - 직업/스포츠 복귀
 - 자신감(+)
 - 통증(-)



BANKART PROCEDURE

- *Br Med J 1923; Br J Surg 1938*
- Coracoid osteotomy, Inferomed. retraction of conjoint tendon
- Subscap. division from bone
- Caps. incision paral. to glenoid
- Lat. cap.flap repaired to glen.rim
- Immobilization for 4W

BANKART PROCEDURE

- *Rowe CR, JBJS 1978*
- 124 명(46-76년), 평균 6년 추시
- 85%에서 Bankart lesion
- 3.5% 재발
- 74% 최우수, 23% 우수
- 69%에서 정상 운동범위; 24%에서 75% ER
- 1980년대 이후 'gold standard'로 자리 잡음.

1940 - 1980 ?

- 1.병태 생리 이론의 변천
- 2.Bankart procedure의 결과가 좋았는가?

Dickson PA, Devas MB, JBJS, 1957
'탈구예방에는 효과적이나 외회전 제한이 흔하였다.'

Rosenberg BN 등, AJSM, 1995
평균 외회전 제한 15°, 범위 -5-85°
⇒ 외회전 제한이 문제가 되었던 것을 알 수 있다.

1980년대 이후의 BANKART PROCEDURE

- 1.병태 생리 이론의 변천
Capsular laxity의 중요성 인식
외상형에서도 plastic deformation (Bigliani LU)
MDI(Neer CS)의 개념 도입
- 2.Bankart procedure의 변형
- 3.관절경적 Bankart 술식 발전
Staple→Transglenoid, Tack→Suture anchor
→Bioabsorbable anchor → ?

CLASSICAL BANKART PROCED.의 문제점

- 주변변에 대한 치료이기는 하나 해부학적 복원이라고할 수 없다.
- Coracoid osteotomy의 합병증
- 정확한 capsulotomy를 하지 않으면 충분한 외회전 상태에서의 봉합이 불가능하여 이는 바로 외회전 제한으로 이어질 가능성이 있다.
- Capsular laxity 처리에 불리

BANKART PROCEDURE의 변형

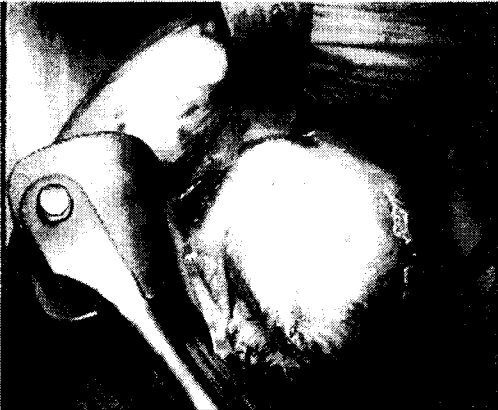
- Anatomical repair가 가능해 짐.
- Capsular redundancy의 처치가 용이해짐.
- 외회전 제한이 최소화 됨.
- 하나의 approach로서 여러 형태의 전방 불안정에 대한 처치가 가능함.

BANKART PROC. THRU LAT.CAPSULOTOMY

- Beach-chair position
- 관절경 검사
→ 적응증이 되고 준비(시설, 능력) 되었으면 관절경적 봉합
- 액와부 절개
- 삼각-대흉근 간 도달법



BANKART PROCEDURE



INFERIOR CAPSULAR SHIFT(NEER TYPE)



수술 후 처치

- 즉시 수동적 운동 시작, 단 MDI에서는 천천히 F/E으로 시작; E/R 추가; I/R 추가는 천천히
- 능동적 운동 금지 4주간---Subscap. 때문
- 팔걸이는 1-2주 정도
- 6주 이후 근력강화
회전근, 견갑골 주위근육(승모근, 전거근), 삼각근
- 3개월 이후 중량 운동
- 6개월 이후 점속성 운동 허용

수술 의 실패

- 불안정의 재발 ---- 0 - 7%
- 관절 구축 ---- ?
- 관절염 ---- ?

수술 후 재발의 원인(I)

- 정확한 진단과 평가를 못 하는 것
- Unidir. w/ hyperlaxity에서 hyperlaxity 간과
- Multidirectional을 Unidirectional로 오인
- 불안정의 수의적 요소를 간과---후방이 흔함

수술 후 재발의 원인(II)

· 불안정증의 병리를 완전히 해결하지 못하는 것

1. Bankart 병변의 불안정한 복원

예방: Medial repair 안 되도록 주의


- Anchor의 위치
- 봉합 방법
- 불만족스러우면 다시



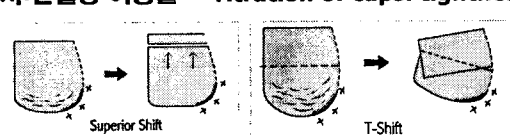
! 불안정증의 병리를 완전히 해결하지 못하는 것 (계속)

“2. Bankart 병변 이외의 관절낭 병변


1) 관절낭 이완



처치: 관절낭 이동술 *Titration of caps. tightness



2) RI lesion




충분한 노출이 중요, 필요하면 CA ligament cut

처치: 튼튼한 봉합

부실한 조직은 절제 후 봉합

3) 관절낭 중간부 상완골 부착부 파열(HAGL)



간과하는 것이 문제

예방: 관절경 검사


가능성을 염두에 둘 것

·외측 관절낭 절개가 이점을 가짐


처치: 봉합

3. 뼈의 이상


1) 심한 견갑와 골손실 대형 Bony Bankart



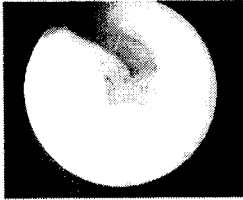
2) Version의 이상 (주로 견갑골측)



처치: 뼈에 대한 술식 (절골술, Bristow, Bone block)



큰 Hill-Sachs 병변 ?



Engaging Hill-Sachs lesion은 관절경적 복원의 금기 (Burkhart S)

4. 건 파열

- 회전근개 (40세 이상에서 흔함)

- SLAP II

동반손상의 가능성을 염두에 둘 것

관절경 검사

처치: 봉합

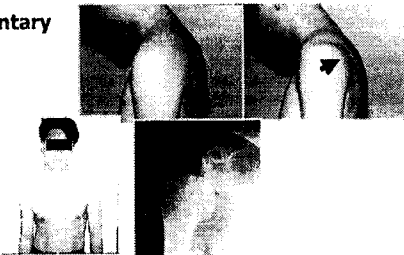

5. Bankart 병변을 방치한 상태에서의 관절낭외 슬식 ? (Putti-Platt, Bristow ----)

수술 후 재발의 원인(III)

• 수술의 적응증이 아닌데 수술하는 것

Voluntary



Secondary gain이 있는가?


관절 구축

- 전방 관절낭에 대한 모든 슬식은 외전 및 외회전 제한을 초래할 소지가 있으므로 주의를 요한다.
- 운동제한은 스포츠 활동에 중요할 뿐 아니라 심한 외전/외회전 제한은 이차적 퇴행성 관절염과 관련이 있는 것으로 보인다.
- 운동제한이 심하게 온 경우 탈구는 재발이 되지 않더라도 환자는 수술 전보다 더 불편함을 느낄 수 있다(Gill, 1997).

관절구축 예방을 위한 슬기상 주의점

• 관절낭 단축이 오지 않도록 최대한 주의

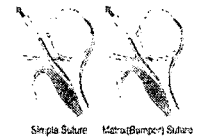
- 관절낭 절개 위치



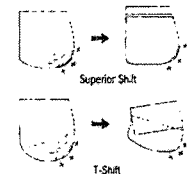
관절구축 예방을 위한 슬기상 주의점

• Capsular flap을 외상방으로 잡아 다닌 상태에서 실 봉합




• 관절낭 절개부위의 봉합시 팔의 위치 --충분한 외전 및 외회전




• 너무 많은 shift는 운동제한의 원인이 될 수 있다.



관절구축 예방을 위한 습기상 주의점

- 견갑하건의 해부학적 복원 
- 수술 직후부터 수동적 운동 
- 고위험군 --- Keloid scar
 • 저위험군 --- 전신적 인대이완 

수술 중 합병증




- 신경 손상
 - 액와신경
 - 근피신경
 - 상완신경총

예방:
 상지 내전, 외회전 위치 확인 목의 자세 주의
 Tug test Retractor위치 명심

수술 후 합병증


- 견갑하건 파열
 - 수술 후 능동적 운동을 금지하는 것은 견갑하건을 보호하기 위한 것
 - 빈도에 대한 보고 없으나 발생 가능성 인식이 중요
 - 원인: 부실한 봉합, 흡수성 봉합사, 조기 능동적 운동
 너무 빠른 진도의 stretching(외회전)
 - 파열의 조기 발견이 중요
 수동적 외회전이 갑자기 증가
 - 일단 발생하면 즉시 재봉합 시행해야

수술 후 합병증


- Anchor 이완 
- 혈종 
- 감염 

치료:
 관절경적 제거 배출 배농, 항생제

수술 후 합병증

- 강직
 - 조기 재활로 예방이 중요
 - 개방적 습식 후는 즉시 수동적 운동
 - 관절경적 봉합 후에도 올 수 있다.
 장기간 고정
 충분한 release 후
 너무 많은 shift ?
 - 심한 경우는 관절경적 관절낭 유리술 시기 ? 

장기 추시 후의 합병증

- 심한 외회전 제한
 - 치료: 견갑하건 연장술
- 이차성 골관절염
 - 외전/외회전 운동제한이 심한 경우에 높은 발병률
 - 방치한 경우와 수술 한 경우에 차이 ? 
 - 치료: 인공관절 반(전)치환술

ARTHROSCOPIC BANKART REPAIR

- 대부분 suture anchor 사용; 발전중인 슬기임을 명심
- 결과는 다양하게 보고 (재발을 5-50%)
- 좋은 결과를 얻기 위하여는
 1. 슬기와 장비에 대한 철저한 준비
 2. 적응증을 좁게--- 급성, 재발회수 5↓, Sulcus sign(-), 전신적 인대과이완(-), Bony Bankart(-), 큰 H-S(-), 견갑와 골손실(-), 접촉성 운동(X)---
 3. 쉬운 것부터 점차로 어려운 것으로
 4. 수술 후 고정
- 환자의 동의

