

Carpal Bone 영상을 이용한 자동 뼈 나이 측정

박성미⁰ 김진철 임옥현 이배호
전남대학교 공과대학 컴퓨터정보통신공학과

Automatic Bone Age Estimation Based on Carpal-bone Image

Seong-Mi Park⁰, Jin-Chul Kim, Ok-Hyun Lim, Bae-Ho Lee
Dept. of Computer Eng., Chonnam National University

요 약

왜소증 조기진단을 위한 왼쪽 손의 방사선 영상을 통한 방법은 일반적으로 나이와 성별에 따른 방사선 영상들과 비교하여 의사가 직접 눈으로 비슷한 영상을 찾아 뼈 나이를 추정한다. 하지만 나이, 성별, 민족 등 여러 요인에 따라서 측정결과가 달라질 수 있고 각 나라별로 독자적인 기준이 필요하므로 본 논문에서는 한국인의 Carpal bone 분석과 이에 따른 Computerized Bone Age System을 제안한다. 뼈 나이 측정을 위해 6개의 연골을 측정하고, 분석할 6개의 연골 ROI(Region of Interest)를 찾기 위하여 연골들의 에지를 검출하였다. 영상의 에지를 검출하기 위하여 DoG (Difference of Gaussian) Filtering을 사용하였으며, Carpal Bone을 분석한 뒤 2차원 특징들로 뼈 나이 추정에 대한 진단의 정확도를 확인 할 수 있었다.

1. 서 론

디지털 의료영상을 이용한 PACS(Picture Archiving and Communication System)시스템이 개발되어 임상에 이용되고 있으며 최근에는 디지털 화면 영상정보를 이용한 다양한 영상처리와 인공지능을 이용하여 의료진단의 정확도를 높이는 시도가 이루어지고 있다.

특히 왜소증 진단은 성장 판이 닫히는 16세에서 17세 이후에 진단하면 별 효과를 볼 수 없기 때문에 조기 진단이 필요하다.

뼈 나이(bone age) 측정을 위해서 가장 일반적으로 사용되는 방법으로는 Tanner and Whitehouse(TW2)법과 Greulich와 Pyle가 제안한 Atlas매칭 방법이 있다[1],[2]. 이 방법은 왼쪽 손의 방사선 영상을 나이와 성별에 따른 Atlas 패턴 그룹의 방사선 영상들과 비교하여 의사가 직접 눈으로 비슷한 영상을 찾아 뼈 나이를 추정하는 것이다. 하지만 의사의 숙련 정도나 환자의 부분적 성장 정도에 따라 뼈 나이를 추정하는 과정에서 오차가 발생할 가능성이 매우 높아 새로운 측정방법이 필요하다.

뼈 나이는 연령, 성별, 종족, 영양상태 및 여러 가지 질병상태에 따라 차이가 많이 존재한다. 그러므로 각 나라별로 독자적인 기준이 있어야 한다. 기존의 의사의 판단에 의한 측정으로는 사람의 주관이 섞일 수 있으므로 객관적인 결과를 예측하기 힘들다. 나이, 성별, 민족 등 여러 요인에 따라서 측정결과가 달라질 수 있고 각 나라별로 독자적인 기준이 필요하여, 본 논문에서는 한국인의 Carpal bone 분석과 이에 따른 Computerized Bone Age System을 제안하고자 한다.

본 논문의 데이터베이스로는 전남대학교 병원에서의 100장의 유아 Hand Wrist 영상이 사용되었으며, 영상의 사이즈는 512*512로 이루어져 있으며, 각 사진은 성별, 나이 별로 분류하여 실험에 사용하였다.

2. 왜소증

왜소증이란 성별과 연령에 따른 표준치 보다 2 표준편차 혹은 3백분위수 이하인 경우 (같은 성별, 같은 또래의 아이들 100명 중에서 3번째 이내로 키가 작은 경우)를 말한다[1]. 이를 쉽게 설명하면 우리나라 5-10세 소아에서는 평균 신장보다는 약 10cm이상 작은 경우에 왜소증에 해당된다고 할 수 있다.

뼈 나이를 측정하면 사람의 성장 정도를 알 수가 있다. 사람의 키가 멈추는 시기가 다른 것도 뼈 나이가 실제 나이와 다르기 때문이다. 뼈 나이는 일반적으로 손 X-ray 영상을 통해 알 수가 있는데 경우에 따라서는 팔꿈치나 어깨를 보기도 한다. 키는 현재가 중요한 것이 아닌데, 그 이유는 사람마다 멈추는 시기가 다르기 때문이다.

뼈 나이가 실제 나이보다 어리면 어린만큼 키가 늦게 멈추는 것이고, 실제 나이보다 많으면 많은 만큼 키가 일찍 멈추는 것이다. 또한 뼈 나이와 현재의 키를 고려하면 최종 성인키를 예측할 수 있다.

3. 영상 전처리와 Carpal Bone 영역추출

3.1 손 X-ray 영상

방사선 촬영의 특성상 시간, 장비, 장소와 사람 등에 따라 영상의 사이즈, 영상의 화질 등 여러 가지 부분에서 상이하여 본 연구에서는 수동적으로 우선 영상의 사이즈를 512 * 512로 하였으며, 손등이 위로 향한 왼쪽 손목을 촬영한 영상을 사용하였다.

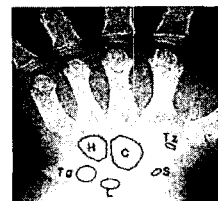


그림 1. Carpal bones name

표 1. Abbreviations for Carpal bone

Carpal bone name	Abbreviation
Hamate	H
Capitate	C
Trapezium	Tz
Scaphoid	S
Lunate	L
Triquetra	Tq

그림 1과 표 1은 연구에 사용되는 hand wrist영상 중 본 연구에서 이용할 뼈의 이름과 위치를 나타내고 있다. 뼈 나이 측정용 위해 이 6개의 연골을 측정하여 왜소증의 여부를 판단하게 된다.

3.2 영상 개선 및 에지 추출

원영상의 Image에 많은 잡음이 발생하므로 영상처리를 하기 전에 잡음을 제거하여야 한다. 본 논문에서는 잡음은 제거하지만 에지를 흐리게 하지 않기 위해서 Median filter를 채택하였고, 히스토그램 평활화(Histogram Stretching)에 의한 명암값 분포를 균일하게 영상을 개선하였다.

영상을 향상시킨 후 분석할 6개의 연골 ROI(Region of Interest)를 찾기 위하여 연골들의 에지를 검출하였다. 영상의 에지를 검출하기 위하여 DoG(Difference of Gaussian) Filtering을 사용하였으며, DoG는 LoG(Log of Gaussian) 연산자의 계산 량이 많기 때문에 가우시안에 대한 차 연산자를 LoG의 근사값으로 대신 사용한다. DoG 연산자의 장점은 σ_1 과 σ_2 의 값을 변화시킴으로써 검출할 에지의 넓이를 조절할 수 있다. $\sigma_1/\sigma_2 = 1.6$ 의 값을 가진 비율이 LoG와 가장 유사한 결과를 나타낸다. LoG 함수($\sigma = 2.35$)와 DoG 함수 ($\sigma_1 = 10, \sigma_2 = 16$)를 비교하였다.

다른 필터를 사용해 보았지만 DoG 필터에 의한 결과물이 가장 좋았으며, mask의 값을 계속 변화시킴으로써 검출할 에지의 넓이를 조절이 가능한데, 본 연구에서는 $7 * 7$ mask를 사용하였다.

3.3 ROI 검출 및 영역 채우기

연골 ROI를 찾기 위하여 각 뼈의 위치를 확인 할 수 있는 reference point를 찾아내고, 제거되지 않은 노이즈가 많으므로 Sticking algorithm에 의해서 경계영역을 찾아낸다.

연속적으로 에지가 연결되어 있다고 판단된 ROI는 Area Filling algorithm[3]으로 Scan conversion 방법을 이용하여 빈 영역을 채워 넣는다(그림2).



그림 2. Hand image after detect ROI & filling

3.4 Carpal bone 추출

Filling후 분석하고자 하는 Carpal bone들만을 추출하였다. Hand wrist 영상을 가지고 연골 영역을 분리하기 위해서 전 처리 과정과 Polygon 채우기 연산을 실행한 결과 연골주변의 불필요한 픽셀이 많고 ROI 영역의 최외각 픽셀 부분에 공백이 생겼다. 이를 처리하기 위해서 닫힘(closing) 모폴로지 필터(morphology filtering) 기법[4]을 적용시켰다.

4. Carpal Bone 데이터 분석

4.1 Carpal Bone 영역의 해석

추출한 연골 영역에 대하여 다음의 여덟 가지 특징을 계산하였다.

- Area : 객체에 포함된 픽셀들의 수
- Perimeter : 윤곽선을 이루는 픽셀들의 수
- Compactness Ratio : (Perimeter/area) * 상수 값
- Center of Gravity : 0 이상의 최소의 픽셀수가 남을 때까지 객체를 계속해서 침식함으로써 얻을 수 있다.
- Convexity coefficient : P conv. hull(가장 작은 객체의 둘레 값) / P
- Lengthening ratio : 가장 큰 객체의 둘레 값으로 가장 작은 객체의 둘레를 나눈 값.
- Grayscale pixel value average : gray scale 이미지에서 픽셀 값들의 평균
- Discrepancy : Gray scale 영상에서 최대 픽셀 값에서 최소 픽셀 값들을 뺀 값

위의 요소들을 계산함으로써 Carpal Bone 분석을 통해 나이 추정용 하는 특징들로 사용되며, Carpal ROI는 다섯 개의 각각 하나씩의 Carpal Bone을 포함하는 영역으로 나뉘게 된다. 연골을 포함하는 ROI들 중에서 두 개의 연골을 가지고 있는 ROI 영역이 있다. 한 가지 예외는 두 개의 Carpal Bone을 포함하고 있는 영역이다. 이 경우에 두 개의 객체가 Carpal Bone으로 선택이 될 것이다. 모든 뼈를 찾아내거나 영역에 아무런 뼈가 없을 경우에 중지된다. 반대로 Carpal Bone이 유실되거나 빈 영역이 발견되면 다른 것을 찾을 때까지 계속 찾게 된다. Carpal Bone이 확인되면 다음의 별도 특징을 나이추정 단계에서 추가하였다.

$$ratio1_b = \frac{area_b}{area_c}, \quad ratio2_b = \frac{area_b}{\sum_{i=1}^n area_i}$$

여기서, c는 capitate를 의미하며, b는 현재 선택한 연골을 의미한다.

4.2 특징 선택

Carpal Bone을 분리한 뒤 2차원 특징들이 뼈 나이 추정에 사용된다. 각 그룹마다 8가지 특징을 고려하여, $6(\text{carpal bones}) * 8(\text{features}) + 1(\text{bone age}) = 49$ 개의 값을 고려하였다. 주어진 나이에서 하나의 특징의 평균(mean)과 분산(variance)을 계산하고 모든 특징 값들과 중간 값과의 최대 절대 차(max difference)를 계산한다.

각 특징이 나이 추정에 적합한지를 판단하기 위해 다음

의 세 가지를 사용하였다.

- Distance = Mean(age1) - Mean(age2)
- Variance = Variance(age1) + Variance(age2)
- Max Difference = Max Difference(age1) + Max Difference(age2)

(여기서 age 1은 진단방사선의 의해 측정된 나이, age 2는 실제 나이)

많은 특징들을 분석하는 단계에서 특징들을 제거하기 위해서 Distance > Maximum(Variance, Max Difference) 만족하면 그 특징은 선택되어 사용된다. 이 알고리즘을 통해 Compactness ratio, Lengthening ratio, convexity coefficient, ratio1은 고려하지 않는다. 그러므로 실제 고려사항은 6(carpal bones) * 4(features) + 1(bone age) = 25개의 값을 이용하였다.

5. 실험결과

정상인에서 각 나이/성별로 Area, Perimeter, Ratio1를 구하여 나온 값과 실제 환자의 영상에서 구한 세 판단 기준을 비교하여 나이를 추정한다. 표 3은 왜소증이 있는 환자의 경우로 보면 나이가 많음에도 불구하고 표 2의 7세 정상 남자의 Scoring 테이블과 비교해보면 Area가 비슷하다.

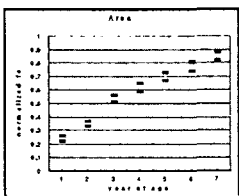
표 2. Standard feature scoring of age 7(male)

	Area	Perimeter	Ratio1
C	104.9	62.2	1.00
H	51.2	39.5	0.49
L	41.9	30.0	0.40
Tz	29.2	26.8	0.28
S	16.1	19.0	0.15
Tq	15.1	18.0	0.14

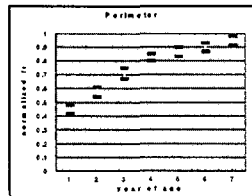
표 3. Extracted feature scoring of age 11(male)

	Area	Perimeter	Ratio1
C	108.2	47.5	1.00
H	59.7	37.0	0.55
L	34.9	27.0	0.32
Tz	15.0	18.0	0.21
S	31.4	26.2	0.29
Tq	17.2	20.0	0.16

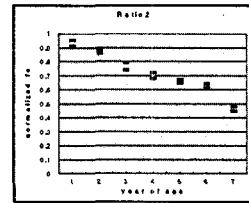
왜소증의 판단 기준으로 Area, Ratio2 나이 1 세부터 7 세까지 bone age 측정을 하는데 중요한 특징이며, Perimeter는 5세 이상에 값이 중복되어 나이 측정에 모호하다는 것을 그림 3을 통해 알 수 있다.



(a)



(b)



(c)

그림 3. A histogram shows the normalized mean and the standard deviation of the computer measured (a) area, (b) perimeter and (c) ratio2 for capitae plotted versus the bone age assessed by a radiologist.

6. 결론

본 논문에서 제안한 방법은 남자, 여자 아이의 7세부터 15세까지의 X-ray 영상을 사용하여 실험하였으나 13세 이상의 나이를 초과하면 Carpal Bones가 중첩되어서 뼈 나이 추정에 많은 어려움이 있었다. 그리고 Trapezium와 Trapezoid의 분리는 이것이 중요한 문제를 야기하지 않으므로 두개의 객체로 인식한다.

Carpal Bone이 추출된 98개의 영상 중에서 5장에서 Carpal Bones이 유실되었고 이것들의 크기는 지름이 2 mm를 넘지 않아서였으며, 그리고 98장의 Carpal Bone에서 이 분석에 의한 크기가 진단방사선의 의해 측정된 이미지와 9장이 달랐다. 2장의 영상에서는 Triquetrums과 3장의 영상에서는 Multangulars가 더 커졌다. 이 크기의 차이는 분석 중에 생긴 노이즈로 인해 발생하였다. 이 노이즈는 뼈와 조직 간의 픽셀차가 낮은 영상을 Edge Detection 함으로써 발생하였다.

이와 같이 Carpal Bone의 영역이 너무 근접해있거나 Carpal Bone이 너무 작을 때는 중첩이 되거나 Edge Detection시 Carpal Bones가 유실되어버리는 경우가 생겼다.

참 고 문 헌

1. E. Pietka, A. Gertych, S. Pospiech, Fei Cao, H. K. Huang and V. Gilsanz, Computer- Assisted Bone Age Assessment: Image Preprocessing and Epiphyseal/Metaphyseal ROI Extraction, IEEE Transaction on Medical Image, Vol. 20, No. 8, pp.715-729, August, 2001.
2. E. Pietka, M. F. McNitt-Gray, T. Hall, and H. K. Huang, Computerized bone analysis of hand radiographs, Proc. SPIE, vol. 1652, pp. 522-528, 1992.
3. E. Pietka, M. F. McNitt-Gray, M. L. Kuo , Computer-Assisted Phalangeal Analysis in Skeletal Age Assessment, IEEE Transactions on Medical Imaging, VOL. 10. No. 4, pp.616-620. December 1991.
4. Rafael C. Gonzalez and Richard E. Woods. Digital Image Processing, Second Edition. Prentice-Hall, 2002.