

12

고정성 보철물이 불가능한 환자에서 자가 치아 이식의 치험례

서울 아산 병원 치과 보존과
라운식*, 김미리

I. 서 론

자가 치아 이식 (Autotransplantation)이란 환자 자신의 치아를 동일 구강 내의 한 부위에서 다른 부위로 옮겨 심는 술식으로 정의할 수 있으며, 통상 보존이 불가능한 대구치를 발치하고 그 부위에 기능하고 있지 않은 제 3대구치를 이식하는 경우가 많다.

자가 치아 이식은 장기적인 예후에 관한 가능성을 배제한다면 비용적인 면에서 유리하며, 심미적인 면에서도 치관에서 치근부로 이행하는 부위의 문제 발생 소지가 적고, 치아의 자연적인 미를 보존할 수 있는 장점이 있다. 또한 기능적인 면에서도 치근막이 보존되어 지각 감각, 치아 이동의 가능성이 보장되면서 예후 불량시 임플란트 추가 시술 가능성을 남긴다는 것이 잇점으로 작용한다. 하지만 이상적인 적응증 선택의 폭이 넓지 않아 임플란트에 비해 일상적인 술식으로는 주목받지 못하고 있다.





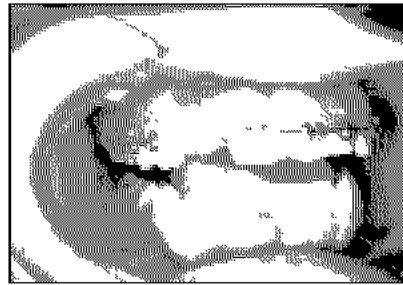
그럼에도 불구하고 악골 발육이 완료되지 못한 소아 환자의 경우 임플란트를 시술할 경우 악골 성장의 저해와 저위 교합 (infraocclusion)을 초래한다는 단점이 생김으로 자가 치아 이식이 훌륭한 대안적인 술식이 될 수 있다.

본 증례는 임플란트가 불가능한 청소년기 환자에서 공간 유지 장치의 대체적인 치료로 자가 치아 이식을 통한 심미적인 결과 및 안정적인 예후를 관찰한 바 있어 이에 보고하는 바이다.

II. 임상증례

〈 증례 1 〉

- 이 름 : 고OO
- 나이/성별 : 14/ 여
- 주 소 : 교정치료 중 #12 missing (공간 유지 장치 필요 자가 치아 이식 가능 여부)
- 초 진 일 : 2003. 6. 5
- 현 증 : #12 missing
하악 전치부 supernumerary tooth (5 incisor)
- 치과 병력 : 2002. 7부터 교정 받음
- 진 단 : Congenital missing of #12
- 치료 계획 : 하악 파잉치 발치 후 #12 자리로 자가 치아 이식
- 치 료 : 2003. 6. 31. 하악 파잉치 #12 자리로 자가 치아 이식 (No fixation)
7. 5. Stitch out
7. 27. #12 access opening & canal preparation & Ca(OH)₂ dressing
10. 14. #12 Ca(OH)₂ change
12. 2. Canal filling
2004. 3. 10. Resin core build up



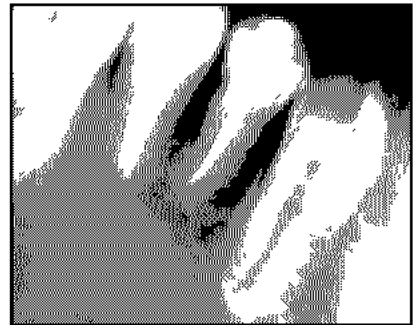
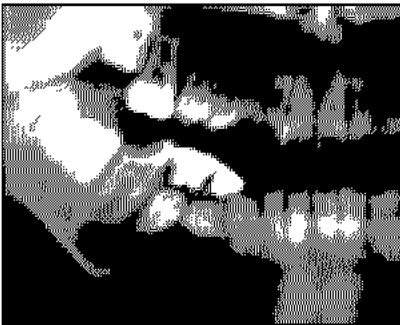초진시

자가 이식 1주일 후

자가 이식 10개월 후

〈증례 2〉

- 이 름 : 이 00
- 나이/성별 : 11 / 남
- 주 소 : 우측 하악 부위에 큰 병소로 개인치과에서 전원
- 초 진 일 : 2001. 10. 24
- 현 증 : Rt. mandibular mass
#44, #45 Impacted tooth
- 치과 병력 : 특이사항 없음
- 진 단 : Dentigerous cyst
- 치료 계획 : #46 Endodontic treatment
Cyst enucleation
#44, #45 치아 위치인 #84, #85 자리로 자가 치아 이식
- 처 료 : 2001 10. 26. #46 endodontic treatment
10. 30. Cystic mandibular mass excision
#84, #85 발치후 #44, #45 자가 치아 이식 (레진 강선 고정)
11. 7. Stitch out
2002 5. 31. Periapical lesion 확인, mobility (++) , Access opening.
6. 7. #44, #45 canal irrigation & Ca(OH)₂ dressing
11. 29. Canal filling
2003 1. 7. Amalgam core build up



술 전

자가 이식 직후

자가 이식 후 2년 3개월

Ⅲ. 결 론

본 증례와 같이 소아 환자에서 소수의 치아 결손과 불필요한 치아 (Donor)가 있을 경우 자가 치아 이식은 단기적으로 임플란트 가능 연령까지 가철성 의치 및 공간 유지 장치를 대체할 수 있는 치료로 효용이 있으며, 장기적으로도 심미적인 결과와 안정적인 예후를 보일 수 있는 치료 방법이 될 수 있을 것이다.