

Electroglottography (EGG) 와 Stroboscopy

연세대학교 의과대학 이비인후과학교실, 연세대 음성언어의학연구소

최 홍 식

말소리가 만들어지는 과정 중에서 성대에서 성대음이 만들어지는 과정이 가장 핵심적인 과정이라고 할 수 있다. 이때의 성대의 진동을 관찰할 수 있는 방법은 1) 초고속 영화 촬영(Ultra-speed cinematography), 2) 스트로보스코피(Stroboscopy), 3) 성문파형검사(Glottography) 등이 사용되어 왔다. 1)은 고가의 장비이며 분석도 어려워서 아주 극소수의 연구기관에서만 부분적으로 사용되어 왔고, 2)와 3)은 임상에서 그리고 연구실에서 널리 사용되어 왔다.

스트로보스코피의 영상을 비디오로 녹화하는 장비는 이제는 이비인후과 영역에서 웬만한 종합병원 급 의료기관이라면 거의 필수적인 장비로 자리잡고 있다. 그만큼 성대의 미세한 병변에 대한 진단적 가치가 높다고 할 수 있겠다. 스트로보스코피는 끊어져서 발생하는 제는 광선이 내시경을 통하여 성대에 전해지고, 성대의 실제의 진동 보다, 아주 느리게 움직이는 것 같은 일종의 허상이 화면에 나타나고 이를 비디오시스템으로 저장하여 관찰하는 것이다(Fig. 1, 2).

이에 대한 실제 실험 과정을 위의 그림으로 설명하면, 가운데 '광성문파형검사(PGG)' 상 작은 파형의 반복은 실제 성대의 진동 상황이 photosensor를 통하여 잡힌 것이고, 띄엄 띄엄 큰 막대형의 신호가 스트로보스코피 제는 광원이 터진 부분을 나타내는 것으로서 모니터 화면에는 성문이 '서서히 열리는 모습'으로 잡히는 과정을 보여주고 있다. 가장 위의 신호는 '성문하압'의 변화를 '압력센서'로 잡은 것이다(실 험 : 최홍식, 1992).

성대의 진동이 어느 정도의 규칙성을 가질 경우, 스트로보스코피 화상도 상당히 정밀하게 잡히게 되므로, 쉽게 해석이 가능하다. 그러나 성대의 진동이 아주 불규칙한 경우에는 스트로보스코피 화면에 성대의 연속적인 슬로우 모션이 잘 잡히지 못하는 경우가 많다. 이런 때에는 '성문파형검사(Glottography)' 파형을 같이 분석할 수 있어야만, 성대의 미세 움직임을 어느 정도라고 짐작할 수 있게 된다.

성문파형검사에는 세가지 종류가 있다.

- 1) 역여과 성문파형검사(Inverse Filtering Glottography)
- 2) 광 성문파형검사(Photo-glottography, PGG)
- 3) 전기 성문파형검사(Electroglottography, EGG)

역여과 성문파형검사와 광 성문파형검사도 연구 목적으로는 널리 사용하고 있으나, 실제 임상에서는 '전기성문파형검사(EGG)'가 널리 사용되고 있다.

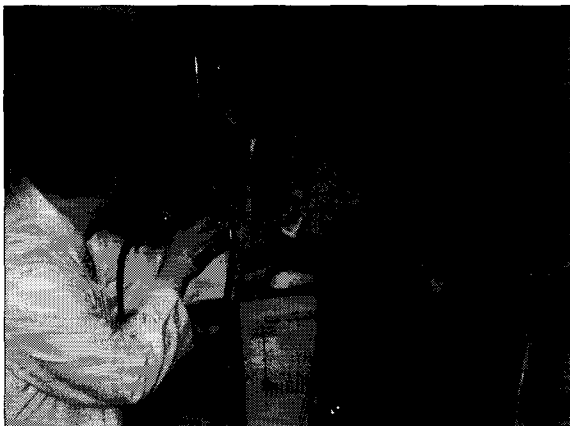

Fig. 1. 비디오 스트로보스코피+EGG 실시 장면.

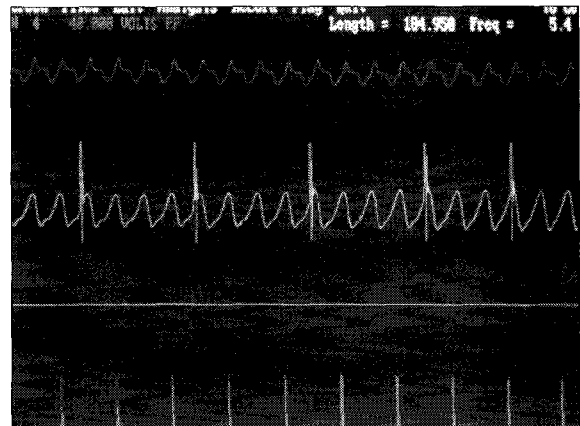


Fig. 2. PGG sensor와 압력센서를 이용한 stroboscopy를 검증하는 실험.

1966년 Fant 등이 electroglottography(EGG, 전기성문과형검사)가 발성 기전에 대한 생리적인 연구에 도움이 된다고 발표된 이래, 1970년대 중반부터 전기성문과형검사에서 나온 파형을 후두스트로보스코피검사나 고속영화 촬영검사 등을 이용하여 동시에 성대진동을 객관적으로 나타낼 수 있는 방법들이 개발됨으로써 획기적인 발전을 이루게 되었다(Moore 1975 ; Fourcin 1981 ; Childers 1982). 전기성문과형검사는 발성 시에 양극 성대 접촉여부에

따른 전기저항을 반영하는 것으로 결국 성대 접촉면적의 변화를 나타낸다고 할 수 있다. Childers 등(1987)은 EGG 모델을 만들어서 실험한 결과, 성대결절이나 폴립등 성대 병변이 있을 때, 개대기(opening phase) 즉, 성문접촉감소기에 특징적인 편평파(Flat segment of wave)가 관찰되었는데, 이를 이용하여 성대 병변의 객관적 진단 뿐 아니라 위치나 크기 추정에도 이용할 수 있을 것이라는 가설을 제시하였다.

최근에 영국에서 개발되어 보급된 LxStrobe System은 EGG를 중심으로 하여 video-stroboscopic image와 음성신호를 3채널로 동시에 분석할 수 있게 함으로써, 발성시의 성대 접촉 양상을 보다 객관적으로 관찰하여 분석함이 가능하게 되었다. 몇 가지 증례의 동영상을 보면서 발성과정의 성대접촉 양상을 소개하고자 한다.

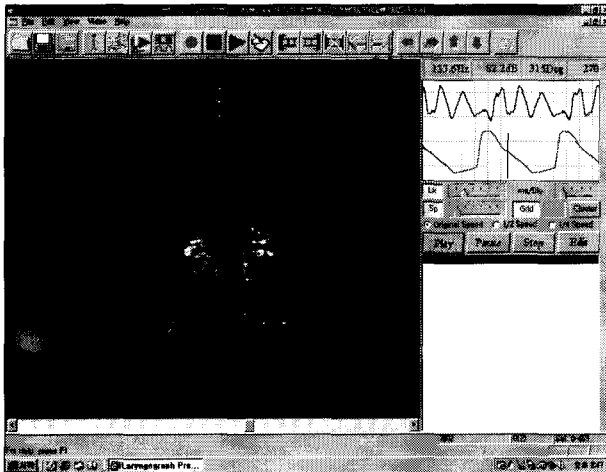


Fig. 3. 성대폴립 환자 발성 시 opening phase에 flat segment (오른쪽 화살표)가 나타나는 모습.

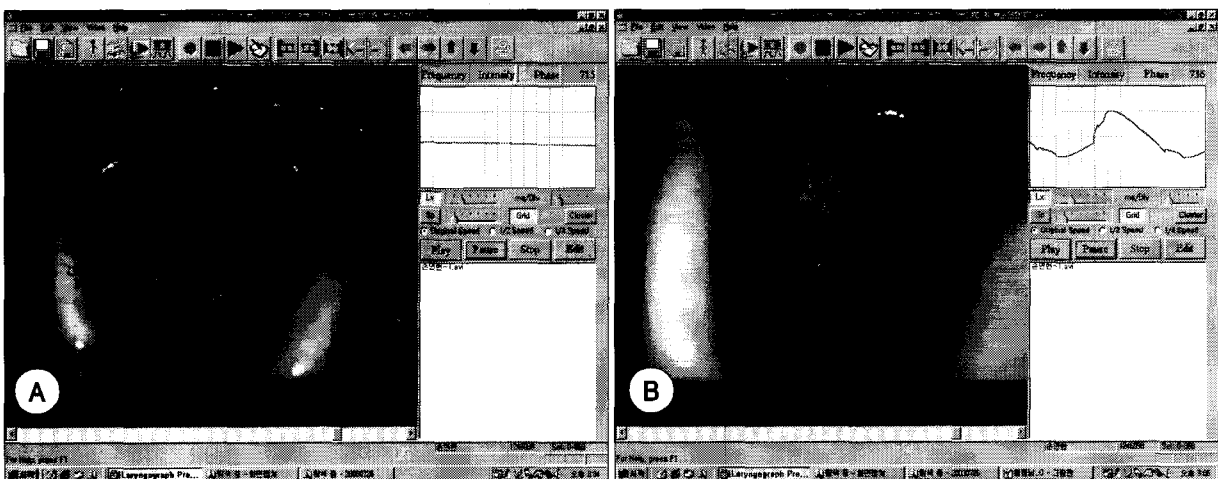


Fig. 4. A : 유두종이 Ant. Commissure 직하부에 있으며, 좌측 polyp 보임. B : 유두종과 폴립에 의한 접촉에 의하여 독특한 EGG 파형이 만들어지고 있음(화살표들).