

## 형태학적 필터를 이용한 CT 영상에서 간 영역 분할 기법

\*임성재, \*\*정용연, \*\*\*이철우, \*호요성  
\*광주과학기술원, \*\*전남대학교 의과대학, \*\*\*전남대학교 정보통신공학부  
전화 : 062-970-2263 / 핸드폰 : 019-9153-1705

### Segmentation of the Liver in CT using Morphological Filters

\*Seong-Jae Lim, \*\*Yong-Yeon Jeong, \*\*\*Chil-Woo Lee and \*Yo-Sung Ho  
\*Kwangju Institute of Science and Technology (K-JIST)  
\*\*Chonnam National University Medical School  
\*\*\*Chonnam National University  
E-mail : {sjlim, hoyo}@kjist.ac.kr, {yjeong, leecw}@chonnam.ac.kr

#### Abstract

In this paper, we propose a new scheme for automatic segmentation of the liver in CT images. The proposed scheme is carried out on region of interest(ROI) blocks that include regions of the liver with high probabilities. The ROI approach saves unnecessary computational loss in finding the accurate boundary of the liver.

The proposed method utilizes the composition of multi-size morphological filters with a prior knowledge, such as the general location or the approximate intensity of the liver to detect the initial boundary of the liver. Then, we make the gradient image with the weight of the initial liver boundary and segment the liver region by using an immersion-based watershed algorithm in the gradient image. Finally, the refining process is carried out to acquire a more accurate liver region.

#### I. 서론

컴퓨터 단층 촬영(computed tomography, CT)은 X-선과 컴퓨터의 결합이다. 일반적인 X-선 영상이 아닐로그 영상인 반면에 CT 영상은 디지털로 구성된 영상 데이터로 구성되어 있으며, 인체 내부 장기의 단면 영상으로 머리에서 발끝까지 영상을 획득할 수 있다. CT로 얻어진 영상 데이터는 인체의 여러 질환을 검출에

사용될 수 있을 뿐만 아니라, 진단에 이용될 수 있다. 이런 CT 영상을 이용하여 방사선과 의사들이 질환의 진단을 정확하고 일관적으로 진행할 수 있도록 보조하는 것이 컴퓨터 보조진단 시스템(computer-aided diagnosis, CAD)이다.

간(liver)은 인체에서 중요한 장기 중 하나로 중앙에서는 간세포암(hepatocellular carcinoma)이, 서양에서는 전이암(metastasis)이 흔한 장기로 방사선과 의사들에게 높은 관심을 갖는 장기 중 하나이다. 그러나 유방(breast)이나 폐(lung)의 CAD는 많은 연구가 이루어졌으나 간 CT의 CAD는 연구가 미흡하다[1-2]. CAD에서 영상분할은 간의 크기 및 위치를 확인하여 다른 기관과 분리해 내는 CAD 시스템의 기초 단계이다. 간 CT의 CAD 연구가 미미한 이유는 CAD 시스템에서 첫 번째 단계인 영상 분할이 어렵기 때문이다. 즉, CT에서 간 영역은 근접해 있는 주변의 다양한 기관과 경계가 모호하고, 명암값이 유사하며, 사람마다 간의 형태가 일정하지 않기 때문이다.

분할 기법은 일반적으로 영역기반 기법과 경계기반 기법으로 구분되며 이치화, 에지 검출, 형태학적 필터, 변형 모델(deformable model) 등의 기법이 사용되고 있다. 그러나, 위의 기법들은 정확한 변수를 결정하는 문제, 수행 속도의 문제 등이 있으며 단독으로는 정확한 결과를 만들어 내기가 어렵다. 또한 완전히 자동적으로 정확하게 간 영역을 분할하는 기법은 아직 존재하지 않는다[2].

본 논문에서는 복부 CT 영상에서 간에 대한 사전 지식과 형태학적 필터에 기반을 둔 watershed 알고리

즘을 이용하여 간 영역을 자동으로 분할한다. 본 논문은 블록 기반 이치화, 형태학적 필터에 기반을 둔 초기 경계 검출, watershed 알고리즘을 이용한 영역 분할 및 병합, 영역 정제화 과정의 4 단계로 구성된다.

## II. 간 영역 자동분할 기법

### 2.1 알고리즘 구성도

간 영역 자동분할 알고리즘의 전체적인 구성도는 그림 1과 같다.

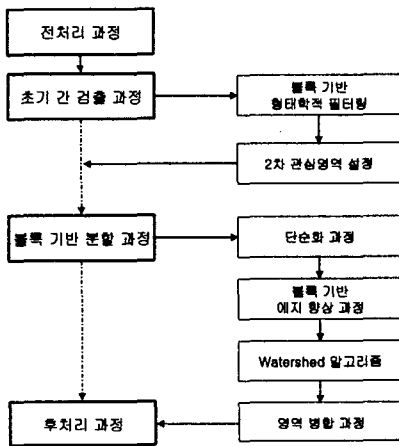


그림 1. 알고리즘 구성도

일반적으로 간 영역이 갖는 휘도 정보와 기하학적 정보를 사전지식으로 사용하여 전처리 과정을 수행한다. 전처리 과정을 거친 CT 영상은 블록 기반 형태학적 필터들의 연산과정을 거쳐 간의 초기 경계가 검출되고, 검출된 경계를 기반으로 watershed 알고리즘을 수행하여 간 영역을 분할한다. 마지막으로 이렇게 분할된 영역은 통계학적 정보를 이용하여 정제화 된다.

### 2.2 전처리 과정

간 영역은 복부 CT 영상의 좌측에 위치하고 있으며 전체의 연속 CT 영상에서도 거의 일정한 위치를 차지하고 있다. 또한, 간 영역이 갖는 일반적인 평균과 표준편차가 사람마다 큰 차이가 없이 균질성(homogeneity)을 보인다. 그래서, 전처리과정에서는 간의 위치 정보와 휘도 정보를 이용한다.

먼저, 512x512 크기의 복부 CT 영상을 64x64 블록으로 나누고, 1차 관심영역을 그림 2와 같이 설정한다. 이렇게 설정된 1차 관심영역에 간 영역의 평균과 표준편차를 이용하여 2-레벨 이치화를 수행한다.

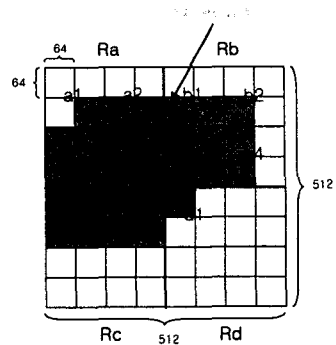


그림 2. 1차 관심영역

### 2.3 초기 경계 검출 과정

간 영역 경계 검출을 위해서 수리 형태학(mathematical morphology)에 기반을 둔 필터를 이용한다. 이것은 수리 형태학이 객체 지향적인, 즉 분할 지향적인 특징인 크기, 모양, 대조(contrast), 연결성 등을 효율적으로 처리할 수 있기 때문이다. 경계 검출을 위해서 다중 크기 구조요소(multi-size structuring element)를 사용한다. 즉, 영상  $f(x, y)$ 에 대해 다중 크기 구조요소  $B_n(l, m)$ 으로 침식과 팽창 연산을 수행한다. 다음 식은 팽창과 침식 연산을 나타낸다[3].

$$(f \oplus B_n)(x, y) = \max\{f(x-l, y-m) \mid (l, m) \in B_n\} \quad (1)$$

$$(f \otimes B_n)(x, y) = \min\{f(x+l, y+m) \mid (l, m) \in B_n\} \quad (2)$$

다중 크기 구조요소를 이용한 침식과 팽창연산은 다음과 같다.

$$(f \oplus mB_n)(x, y) = (((f \oplus B_n) \oplus B_n) \dots \oplus B_n) \quad (3)$$

m times

$$(f \otimes mB_n)(x, y) = (((f \otimes B_n) \otimes B_n) \dots \otimes B_n) \quad (4)$$

m times

즉, 5x5와 3x3 크기의 다중크기 구조요소를 사용하여 m번의 연산을 수행하고, 이 연산은 이치화 영상에서 간 주변의 조직이나 다른 기관들을 제거하며, 간의 크기를 유지하여 경계를 검출하게 된다. 그 결과는 2차 관심영역으로 설정된다.

### 2.4 간 영역 분할 과정

2차 관심영역은 다시 재구성에 의한 close 필터에 의해 영상 단순화가 수행된다. 이 과정은 원영상에서 불균질한 잡음을 제거해주므로 비교적 단순화된 영상을 만들게 된다. 단순화된 영상은 블록 기반 에지 향상 과정을 거친다. 이 과정은 초기 경계 검출과정을 통해 나온 결과와 에지 검출 알고리즘을 적용하여 밝기가

균일한 영역을 강조하고, 주어진 문턱치보다 낮은 밝기의 값을 가지는 모든 연결된 영역을 watershed 알고리즘을 위한 마커로써 정의한다.

watershed 알고리즘은 그림 3과 같이 원래 집수 지역들(catchment basins)과 그 지역을 나누는 경계선인 watershed 선들에 대한 연구분야인 지형학에서 유래되었는데, 영상 처리에서는 영상의 밝기 값을 기복(relief)의 높이로 간주하는 방법으로 이 개념을 사용하였다.

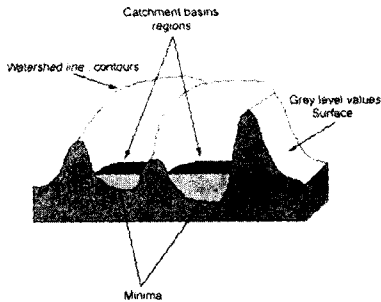


그림 3. Watershed 알고리즘

watershed 선을 효율적으로 빠르게 찾기 위해 가장 효율적인 방법인 침수 실험(immersion simulation)에 의한 알고리즘을 사용한다.

침수 실험은 높이가 가장 낮은 점에서부터 단계적으로 물을 채워 나간다. 이 과정에서 물이 또 다른 최소점에 도달하게 되면, 이 점을 포함하고 있는 또 다른 집수 지역으로써 활성화되고 계속해서 새로운 집수 지역들을 활성화시키게 된다. 이 때, 두 개의 다른 최소점에서 물이 섞이지 않도록 하기 위해 이들이 만나는 영역에 가상의 댐을 세운다. 이 과정을 최고점까지 반복하게 되면, 집수 지역들이 그들을 구분하는 가상의 댐(watershed 선)에 의해 둘러싸이게 된다. 최종적으로 얻어진 집수 지역들은 영상에서 밝기가 균일한 구성 영역들에 해당된다[4]. 그러나, watershed 알고리즘은 영역 과분할의 문제점을 발생시킨다. 그래서, watershed 알고리즘을 통해 분할된 각 영역의 위치에 해당되는 원영상의 통계적 정보를 이용하여 과분할된 균질한 영역을 병합한다.

### 2.5 후처리 과정

watershed 알고리즘을 통해 나온 결과는 초기 경계 검출과정을 통해 나온 간 영역의 통계적 정보와 비교하여 더욱 정확한 간 영역을 결정하고, 원영상에서 이렇게 정제된 간 영역만을 추출하여 간 영역 분할 과정을 끝마친다.

## III. 실험 결과 및 분석

### 3.1 과정별 실험 결과

그림 4는 512x512 크기의 복부 CT 원영상을 나타내고, 그림 5는 전처리과정의 2-레벨 이치화 영상을 나타낸다. 이치화를 통해 다른 조직이나 기관을 상당히 제거했음을 알 수 있다.

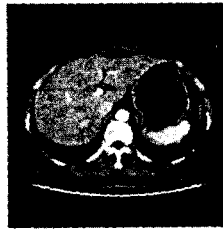

그림 4. 원영상

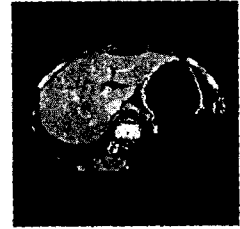


그림 5. 이치화 영상

그림 6은 형태학적 필터를 적용한 초기 경계 검출 과정을 통해 나온 영상이다. 다중 크기 구조요소를 사용함으로써 간 영역을 제외한 다른 기관들은 모두 제거하고, 간의 크기를 유지한 결과를 얻었다. 그림 7은 watershed 알고리즘을 위한 gradient 영상을 나타낸다. watershed 알고리즘의 과분할 문제를 줄이기 위해서 이치화를 통해 gradient 영상을 단순화 시켰다.

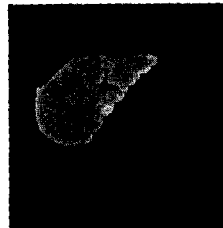

그림 6. 초기 경계 검출



그림 7. Gradient 영상



그림 8. Watershed영상



그림 9. 영역 병합 영상

gradient 영상에 침수 기반 watershed 알고리즘을 적용한 결과가 그림 8이다. 초기 경계 검출 결과와는

다르게 대정맥 부분과 기타 간 내부의 혈관들을 간 영역과 다른 영역으로 분할하였다. 그림 9는 watershed 알고리즘의 결과 과분할된 영역들을 통계적 정보를 이용하여 영역 병합을 수행한 결과를 나타낸다. 마지막으로 그림 10은 원영상에서 분할된 간 영역의 결과영상을 나타낸다.

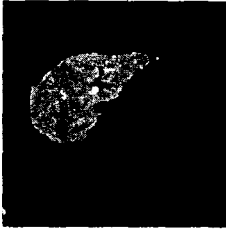

그림 10. 결과 영상

### 3.2 다른 영상의 실험 결과

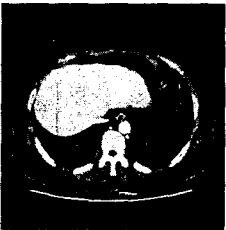


그림 11. 원영상

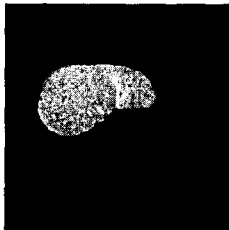


그림 12. 결과 영상

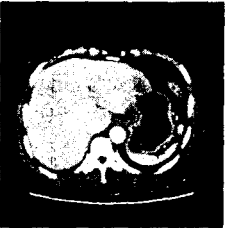


그림 13. 원영상

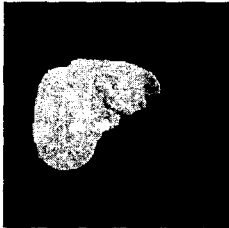


그림 14. 결과 영상

위의 그림은 두 명의 환자의 복부 CT 영상에서 간 영역을 분할한 실험 결과를 나타낸다.

실험결과 간과 위치 및 휘도 성분이 유사한 늑골 주변의 근육과 대정맥이 간 영역으로 판정되는 false alarm 예러와 간 외곽선 부위에서의 missing 예러가 약간 검출되었으나, 그 외 제안된 자동분할 기법은 방사선과 전문의에 의해 수동분할된 간 영역과 비교하여 좋은 효율을 나타내었다.

## IV. 결론

본 논문에서는 CT 영상에서 간에 관한 사전 지식과 형태학적 필터에 기반을 둔 Watershed 알고리즘을 이용하여 간 영역을 자동으로 분할하는 알고리즘을 제안하였다. CT 영상에서 간 영역이 갖는 일반적인 특징을 이용하여 블록 기반 관심영역을 설정하고 통계적 정보를 이용하여 2-레벨 이치화 함으로써 간 영역 외의 다른 조직이나 기관을 1차적으로 제거하여 불필요한 계산량을 줄였고, 더 효율적인 간 영역을 검출하는 기반을 만들었다. 또한, 다중 크기 구조요소를 적용한 형태학적 필터를 이용하여 초기 간 경계를 검출하고 그 결과를 가중치로 사용한 에지 향상 과정을 통해 watershed 알고리즘을 위한 마커를 만들었다. 침수 기반 watershed 알고리즘은 각각의 마커 즉, 국부 최소점에서 표면(surface)을 침수시켜 가면서 watershed 선을 찾음으로 각 영역을 분할하고, 이렇게 분할된 영역은 원영상과 초기 경계 검출 결과의 통계적 정보를 이용하여 정확한 간 영역을 분할하였다. 결과영상은 방사선과 전문의가 수동분할한 영상과 비교하여 거의 오차가 없었으며 복부 CT 영상에서 간을 위한 컴퓨터 보조 진단 시스템의 초기 단계 기법으로 효율적인 알고리즘이라는 것을 나타내었다.

## 감사의 글

본 연구는 광주과학기술원(K-JIST)과 광주과학기술원 실감방송 연구센터를 통한 대학IT연구센터(ITRC), 그리고 교육부 두뇌한국21(BK21) 정보기술사업단의 지원에 의한 것입니다.

## 참고 문헌

- [1] W. J. Kuo, R. F. Chang, W. K. Moon, C. C. Lee and D. R. Chen, "Computer-aided Diagnosis of Breast Tumors with Different US Systems", Academic Radiology, vol. 9, no. 7, July 2002
- [2] B. V. Ginneken, B. M. ter H. Romeny and M. A. Viergever, "Computer-Aided Diagnosis in Chest Radiography: A Survey", IEEE Trans. Medical Imaging, vol. 20, no. 12, Dec. 2001
- [3] P. Salembier, "Morphological Multi-scale Segmentation for Image Coding", Signal Processing, 38, pp. 359-386, 1994
- [4] L. Vincent and P. Soille, "Watersheds in Digital Spaces: An Efficient Algorithm Based on Immersion Simulations", IEEE Trans. Pattern Analysis and Machine Intelligence, vol. 13, no. 6, June 1991