

## Conservative treatment of throwing injury

단국의대, 건·주관절 및 스포츠 클리닉

박진영

성공적인 투구 동작에는 안정적인 상완와 관절의 바탕하에서 견관절의 과도한 동작이 필요하다. 만일 떨어지는 것과 같은 급성 외상이나 흔히 일어나는 반복적인 투구 동작에 의한 과사용 손상 등이 발생하는 경우 근육이나 연부 조직의 부조화가 발생하여 이차적으로 외상완 관절의 생역학에 변화를 주어 2차적인 손상이 발생할 수 있다.

1985년 Pappas 등<sup>30</sup>은 15 메이저 리그의 투수를 대상으로 과속도 cinematography를 이용하여 분석하였다. 이를 토대로 투구 동작을 cocking, acceleration, follow-through의 3단계로 나누었다. 이들은 공이 손에서 떠나기 직전의 평균 최고 각 속도가 6180도 인 것을 밝혀 내었다. 또한 평면을 기준으로 팔이 움직이는 각도가 225도를 전후 인 것을 밝혀 내었다. 이와 같은 운동은 외상완 관절에서만 일어나는 것은 아니고 흉견갑 관절과 외상완 관절, 몸통의 신전, 굴곡, 회전 운동이 복합되어 나타나는 것이다.

Andrews 등<sup>4,13</sup>은 미국 스포츠 의학 연구소의 생역학 랩에서 230명의 야구 투수의 운동 분석을 한 결과 투구 동작을 Windup, cocking, acceleration, deceleration, follow-through의 5단계로 나누었다.

### Pathomechanics of Shoulder Injury

투구 동작 시 발생하는 힘은 생리적 변화에 적용되어 나타난다. 이와 같은 생리적 변화는 90도 외전에서 외회전 운동 범위의 증가, 내회전의 감소, 상완골의 비대 등이다<sup>22</sup>. 지속적인 스트레스는 회전근 개와 이두박근의 염증 반응과 궁극에는 파열을 초래한다. 또한 견와순도 이와 같은 자극에 노출되어 파열이 발생하게 된다. 관절막과 인대는 반복적인 스트레스로 불안정성을 일으킨다. 드물지만 상완골두나 견와의 연골 연화증도 발생할 수 있다<sup>46</sup>. 골성장이 끝나지 않은 미성숙 골에서는 골단판의 분리와 같은 현상이 발생할 수 있다<sup>18</sup>.

정상적인 근력 평형에 변화가 견관절에 발생하면 외상완 관절의 견인과 아탈구와 같은 현상이 발생하게 되며 이 현상은 연부조직과 골조직에 손상을 일으키게 된다. 투구 동작을 하는 경우에 발생하는 손상은 1) 전방 충돌 현상 (anterior impingement), 2) 후방 장력 (posterior tension), 3) 전열 (avulsion), 4) 전방 이완 (anterior laxity). 등으로 나눌

수 있다.

### 1. Anterior Impingement Injuries

투구 동작을 할 때 상완골두와 주위를 싸고 있는 회전근 개 이두박근 장두건과 같은 연부 조직은 오구견봉 궁(coracoacromial arch)의 밑을 아주 빠르게 지나가야 한다. 오구견봉 궁은 견봉의 전반부와 오구견봉 인대로 형성되어 있다. 연부 조직이 오구견봉 궁 밑을 지날 때 발생하는 충돌 현상은 여러가지 기전으로 나타날 수 있다. 1) 근력 강화나 염증에 의해 이차적으로 근육 크기가 증가해 충돌 현상이 발생할 수 있다. 2) 견봉에 골극이 발생하거나 견봉하 공간의 섬유화 등으로써 출구 충돌 현상이 발생할 수 있다. 3) 회전근개의 근력 약화나 파열 등에 의하여 상완골이 위쪽을 올라 감에 따라 충돌현상이 발생할 수 있다.

### 2. Posterior tension injuries

견관절 주위의 연부 조직에 가장 손상을 주는 시기는 감속기(deceleration pahase) 이다. 이 시기의 견관절 후방 근육은 투수 체중과 비슷한 정도의 힘으로 외상완 관절을 견인 시키는 힘에 대항하여 편심적 수축(eccentric contraction)을 하게 된다. 이 감속기에 받는 힘의 양은 가속기에 받는 힘의 양에 약 2배에 달하며, 만일 회전근개가 장력에 견디지 못하면 후방 회전근개의 파열이 발생하게 된다.

### 3. Avulsion injuries

이두박근 장두건이 기시하는 전상방의 견와순 건열은 투수에서는 잘 알려져 있다(14-7). 이두박근은 콧김기의 후반에 주관절을 굴곡하기 위하여 수축한다. 이 시기 후인 감속기에는 주관절의 신전에 반대하여 편심적 수축을 하게 된다<sup>20,21</sup>. Andrews 등<sup>3</sup>은 이에 대한 메커니즘을 다음과 같이 설명하고 있다. 먼저 우두박근 장두건의 건 부분이 수축을 하게 되면 견와순 부위의 부착부위에서 팽팽하게 되면서 견와순을 견와에서 들어 올리는 작용을 한다. 이때 상완골이 빠르게 내회전을 하면서 이두박근의 관절내 부분이 추가적인 힘을 받게 된다. 이와 같은 힘들은 이두박근 장두건이 기시하는 전상방 견와순의 건열을 일으키게 된다.

### 4. Anterior laxity

투구를 잘하기 위해서는 투수는 외회전 동작을 충분히 할 수 있도록 견관절의 이완(laxity)이 요구된다. 많은 외회전 동작은 전방 관절인대 구조와 견와순, 전방 회전근개등의 견관절 전방 구조에 심한 장력을 주게 된다. 감속기에는 견관절 주위의 근육들은 상완골이 밖으로 뺏쳐 나가려는 견인력과 내회전력에 반대하는 힘을 만들기 위하여 수축하여야 한다. 이와 같은 힘들은 견관절을 전방으로 전이 시키게 된다. Howell 등<sup>17</sup>은 투구의 콧김기에서

팔을 굴곡 혹은 회전할 때 상완골두가 전방으로 밀려 나가는 것을 증명하였다. 이와 같은 빈번한 작은 외상은 전방 견와순과 관절막에 손상을 주어 전방 견와순 파열과 관절막 이완을 발생시킨다.

## Injuries in Baseball Players

1959년 Bennett<sup>8</sup>은 전문 야구 투수에서 발생한 견관절 및 주관절의 병변을 최초로 보고하였다. 그는 견관절의 병변을 전방 구릅과 후방 구릅으로 나누었다. 전방 구릅은 극상근, 견봉하 공간, 이두박근의 염증성 및 외상성 병변이며, 후방 구립은 투구의 감속기동안 계속적으로 자극을 받는 후하방의 견와의 외골증(exostosis)이 포함되었다.

1969년 King 등<sup>24</sup>은 전문 투수의 50% 이상에서 주관절의 굴곡 구축이 30% 이상에서 외반 변형이 있는 것을 보고하였다. 또한 이들 투수에서 견관절의 외회전이 증가되고 내회전이 건축의 팔에 비하여 감소된 것도 관찰하였다. Barnes와 Tullos(1)는 통증이 있는 야구 선수 100명을 조사한 결과 57명에서 견관절의 통증이 있음을 보고하였고 이 중 29명은 전방 병변, 24명은 후방 병변이 있음을 확인하였다. 24명의 후방 병변 중 8명이 방사선상 외골증이 있었다. 전방 병변에는 이두박근 건염, 극상근 건염, 대흉근 건염, 흉배근 건염, 견봉쇄골관절의 손상 등이 있었다.

최근 20년간 관절경의 비약적 발전으로 인하여 투구 동작으로 발생된 견관절 통증에 대한 진단에 많은 변화가 있었다. 처음에는 이두박근 건염이나 점액낭염이 흔한 진단명이었으나<sup>28,29</sup>, 이 진단은 충돌 증후군이라는 진단명으로 점차 대체되기 시작하였다<sup>19,27,31</sup>. 하지만 일부 보고에 따르면 충돌 증후군에 대한 견봉성형술을 시행 후 통증의 경감은 좋지만 실지로 술전의 운동 능력까지 돌아가기가 쉽지 않다는 보고가 나왔다<sup>42,43</sup>. 한예로 투수 18명에 견봉성형술을 시행한 후에 다시 손상전의 운동 상태까지 돌아간 선수는 4명 이었다는 보고가 있다<sup>43</sup>.

재발성 견관절 불안정성에 대한 이론은 1980년대 초에 발전하기 시작하였으며, Rowe와 Zarins<sup>36</sup>(36)는 견관절의 일시 재발성 아탈구에 Bankart술식을 사용한 논문을 보고하였다. 이 논문에서 70%의 환자가 우수한 결과를 보였으나, 8명의 투수중 4명 만이 다시 공을 던질 수 있었다. 견관절에 대한 관절경적 진단이 늘어 감에 따라 과거에는 발견되지 않은 관절낭, 관절내측의 회전근개, 견와순 등에 대한 자세한 진단이 점차 중요해지고 있다<sup>3,14,16,38</sup>.

### 1. Rotator cuff pathology

투수에서 회전근개 병변은 크게 3종류로 나눌 수 있다: 1) 장력 부전(tensile failure), 2) 충돌 증후군(impingement "compressive" disease), 3) 불안정증(instability). 야구 선수에서 반복적인 활동에 의한 손상이 급성 외상성 파열보다 흔히 발생한다. 흔한 회전근개

손상은 장력 부전에 의한 회전근개의 관절내측의 파열로 극상근과 극하근에서 흔히 발생한다. 이 장력부전은 반복적인 미세 외상과 감속기 중에 발생하는 편심성 과부하에 의해 발생된다. 이 병변은 극하근과 후방 외상완 관절막에서 관찰할 수 있다. 운동선수는 투구 동작시만 통증을 호소하는 경우도 있으며 손을 어깨위로 움직일 때만 통증을 호소하는 경우도 있다. 이 경우 회전근개 강화운동을 증점적으로 시행하는 재활 치료를 시행할 수 있지만 2~3개월 동안 시행하여도 차도가 없는 경우는 관절경적 변연 절제술을 시행해 fibroblastic healing response를 자극할 수 있다. Andrews 등<sup>2</sup>은 이와 같은 치료로 85%의 환자가 치료전의 운동 상태로 회복되었다.

만일 관절내형의 회전근개 파열이 관찰된다면 견관절의 불안정증을 확실히 감별 진단하여야 한다. 왜냐하면 불안정증은 2차적인 충돌이나 압박성 회전근개 질환을 일으킬 수 있기 때문이다. 이 경우 마취하에서 검사를 하여야 하며 관절경을 이용하여 외상완 관절의 Hill-Sachs 병변, 전방 견와순이나 관절막의 파열 등의 불안정성에 부합하는 소견을 확인하여야 한다.

견관절의 충돌 증후군도 회전근개에 병변을 보일 수가 있다. 이런 경우는 점액낭측의 회전근개의 미란 소견을 관찰하는 것이 중요하다. 이와 같은 질환은 제3형 견봉, 견봉 골, 퇴행성 견봉 골극, 오구견봉 인대의 선천성 비후, 견봉쇄골 관절의 하방 골극과 같은 것들에 의해 발생할 수 있다.

치료는 상완골두의 전방 이동을 감소시키기 위하여 후방 관절막을 신장(stretching) 시켜야 하며, 회전근개의 근력을 강화시켜야 한다. 만일 보존적 치료가 실패하는 경우는 수술적 감압술을 고려할 수 있다. 젊은 야구 선수에서 회전근개의 전충파열에 대한 보고는 많지 않다. 파열이 있는 경우는 봉합하여 주어야 하지만 이 경우 손상전의 상태로 돌아가기는 쉽지 않다. 22명의 야구선수에 대한 부전충 및 전충 파열에 대한 수술적 치료후 7명만이 같은 수준의 운동으로 복귀할 수 있었다는 보고가 있다<sup>42</sup>. 하지만 이와 같은 보고도 관절경적인 치료의 발전으로 인하여 점차 좋아질 것으로 보인다.

## 2. Instability

불안정성에 대한 가장 중요한 보존적 치료는 외상완 관절의 동정 안정성을 주는 견관절 주위의 근육에 대한 강화 운동이다. 만일 견와순에 병변이 있다면 수술적 치료를 시행하여 줄 수 있다. 만일 보존적 치료가 실패할 경우는 수술을 시행할 수 있다.

마취하에서 검사를 시행한 다음 진단적 관절경을 시행한다. 견와순을 관찰하고, 관절경 시하에서 전후방 및 하방으로 상완골두를 밀어 보아 불안정성의 정도를 확인한다. 만일 경도의 불안정이라면 보존적 근력 강화운동을 시행하는 것이 좋다. 만일 좀더 심한 불안정성이 발생하면 관절경적 혹은 관혈적 술식을 시행할 수 있다.

최근 들어 동일한 저자들에 의해 시행된 관절경적 및 관혈적 치료방법에 대한 결과가 비교되어 보고되고 있다. 일부 저자는 양군의 동일한 결과 및 관혈적 수술시 외회전의 장애가 남는다고 보고하거나<sup>15,23</sup>, 관혈적 치료가 조금 우수하다는 보고를 하고 있다<sup>12</sup>. 이와 같은 논문을 분석할 때 관절경적 환자의 술전 선택이 잘 되어 있는 경우로 보이는 외상성 단방향성 전방 불안정증이 있는 환자에서 수술 소견상 Bankart 병변이 관찰된 경우를 보고한 논문을 보면 관절경적 및 관혈적 치료 결과가 각각 92%:100%, 83%:94%, 91%:95%, 97%:94%의 결과를 보이고 있다<sup>23,41</sup>. 하지만 심한contact sports를 하는 football 환자인 경우는 arthroscopic suture를 시행한 경우가 70%의 재발을, absorbable tack를 시행한 경우는 경미한 외상에 의한 38%의 재발을 보이는 반면, 관혈적 수술을 시행한 환자는 30%의 재발을 보였다. 또한 이 경우 재발의 1/2에서 심한 외상에 의한 결과였다<sup>34</sup>. Warner는 1998 open ASES meeting에서 관절경과 관혈적 방법을 비교하면서 연령이나, 어느 손을 많이 사용하는지 여부, 손상 기전, 장기 추시에 따른 차이는 없으며, 다만 contact sports를 빨리 시행하는 경우 나쁜 결과를 보인다고 하였다.

이와 같은 결과로 Shea<sup>39</sup>는 관절경적인 수술 방법보다 관혈적 방법을 선호해야 하는 경우를 조직이 나쁠 때, 3회에서 10회 이상 탈구가 되었을 때, 전신적인 관절의 이완성이 있을 때 등으로 보고하였다. Rose<sup>35</sup>는 그 외에 견와에 큰 골 미란이나 골절 소견이 있거나, 습관적으로 아탈구를 할 수 있는 환자, 18세 이하의 환자를 추가로 주장하였다.

### 3. Labral tears

견와순의 파열은 투구시에 생기는 심한 압박력(compressive force) 및 전단력(shear force)에 의하여 발생한다. 견와순 파열중 이두박근 근처의 전상방 파열은 불안정성과는 관계가 없다<sup>5</sup>. 일부 보고에 따르면 불안정성과 관계가 없는 견와순 파열은 72%이었다고 한다<sup>16</sup>. 후방 견와순 파열은 공을 칠 때 발생할 수 있다. 이는 상완골두와 견와사이에 견와순이 끼어서 발생하며 골을 잡으려고 몸이 바닥에 미끄러질 때도 발생한다.

퇴행성 이나 C형의 파열은 변연절제술을 시행하여 치료하여야 한다. 하지만 이 때 안정적인 견와순을 유지하기 위하여 견와순의 주변부까지 변연 절제술이 되지 않도록 해야한다. Andrews 등<sup>2</sup>은 73례의 견와순 파열을 치료하여 88%에서 좋은 결과를 보고하였다. 하지만 이와 같은 치료시 불안정성이 있는 견관절에서는 나쁜 결과를 보고하므로 이를 같이 치료하여야 한다.

### 4. Biceps tendon injuries

이두박근은 콕킹기와 가속기에 수축을 하여 팔로우-스루기에 가장 높은 활동성을 보인다. 편심적 수축을 팔로우-스루기에 보이는 이두박근의 관절경적 검사를 시행하기 전에는 염증

소견이 관찰되기 힘든 경우도 있다. 이두박근 장두건은 앉아 있을 때 팔꿈치를 몸에 붙인 상태에서 외회전 10도를 하였을 때 몸의 정면에 있으며, 누워있을 때는 외전을 90도 한 상태에서 내회전을 30도 해도 견관절의 전면에 위치한다. 이두박근 장두건염도 일반적으로 보전적으로 치료하며 이 때는 충돌 증후군과 같은 프로토콜을 사용한다.

### 5. Thrower's Exotosis

투수의 외골증은 1941년 Bennett<sup>8</sup>가 처음 기술하여 Bennett 병변이라고 기술되기도 한다. 이는 전문 야구 선수에서 후하방 견와에 골화 현상을 이야기 하며 운동선수는 지속적인 후방 통증을 호소한다. Lombardo 등<sup>25</sup>은 증상이 심한 후하방 골화 현상이 있는 환자에서 관절적 제거술을 시행하여 선수가 다시 같은 수준으로 복귀할 수 있었음을 보고하였다.

과거에는 이 외골증이 삼두박근의 장두 기시부의 석회화 현상으로 생각하였으나 일부 학자는 이 위치에 병변이 있지 않음을 주장하였다<sup>6</sup>. 외골증은 관절외에 있지만 70도 관절경을 이용하고 후하방의 관절막을 제거하면 제거할 수 있다.

### 6. Osteochondritis dissecans

견와의 박리성 골연골염은 잘 발생하지 않는다. 하지만 견와 중심의 정상적인 연골 미란과 혼동하여 이를 치료하면 안된다. 이와 같은 정상 소견은 청소년이나 성년기 선수에서 모두 발견된다. 이 병변은 일반적으로 방사선 소견상 관절내 유리체와 같이 발견될 때 의심할 수 있으며 관절경 소견상 확인되는 것이 일반적이다. 치료는 섬유성연골의 생성을 자극하기 위하여 결손부를 닦아 주거나 드릴링하여 줄 수 있다.

### 7. Neurovascular syndrome

신경혈관 병변이 흔하지는 않지만 견관절 통증의 원인이 될 수 있으며 진단하기가 쉽지 않다. 이들 병변에는 quadrilateral space(axillary nerve와 posterior humeral circumflex artery가 지나감) 증후군, 상견갑신경 포착(suprascapular nerver entrapment), 흉곽 출구 증후군(thoracic outlet syndrome), 액와 동맥 폐색(axillary artery occlusion) 등이 있다.

Redler 등<sup>32</sup>은 투수에서 발생한 quadrilateral space syndrome 1례를 보고하였다. 투수는 투구시 견관절의 둔통을 호소하였으며 근육약화와 어깨가 힘이 쪽빠지는 느낌을 받았다. 신경 전도 검사상에서는 정상이었으나 동맥혈관 조형술상 팔을 외전 및 외회전을 하였을 때 후방 회선 동맥의 폐색이 관찰 되었다. 투수는 투구 방법을 three quarter overhand throw로 바뀐 뒤 증상이 해소되었다.

상견갑 신경은 극상근과 극하근에 대해 신경 지배를 하며 고속의 투구시 견인되거나 신경

이 지나는 장소 중 한곳에서 압박을 받으면 손상 받을 수 있다. 흔히 압박되는 장소는 상견갑인대(superior transverse scapular ligament) 아래를 지날 때이다<sup>45</sup>. 하지만 증상이 없는 투수에 대한 근전도 검사에 따르면 시즌이 지나감에 따라 신경 전도 속도가 늦어 지는 것이 관찰되어 극상근과 극하근의 탈 신경화 현상이 반드시 신경의 포착과 상관이 없는 경우도 있다고 생각된다<sup>33</sup>. 그러므로 일단 진단이 되면 환자는 반드시 보존적 치료로 치료 되어야 하며, 극상근과 극하근 및 견갑주위 근육의 강화 운동에 중점을 두어야 한다. 근력이 투구에 적절한 수준이고 투구 형태가 바뀌지 않았으면 대부분 투구를 할 수 있다.

### 8. Acromioclavicular joint

견봉쇄골 관절의 손상은 대부분 급성 외상에 의하여 발생한다. 쇄골은 와상완 관절의 기능을 적절히 유지하기 위해 견갑골을 안정화시키고 정확한 위치를 잡는데 지주 역할을 한다. 견봉쇄골 관절이 완전히 탈구되어 지주가 손상을 받으면 견갑골이 전방으로 아탈구 되면서 견봉에 의해 회전근개의 2차적인 충돌현상이 발생한다. 대부분의 제3형 탈구일 경우라도 많은 운동 선수는 보존적으로 치료해도 크게 문제가 없지만 투구 동작을 하는 선수는 수술을 시행하는 것을 반드시 고려하여야 한다.

견봉쇄골 관절의 퇴행성 변화는 투수에서 흔히 발견된다. 무거운 물건을 드는 운동 선수나 공을 반복적으로 하는 선수는 견봉쇄골 관절에 골극, 골용해 등이 나타날 수 있다. 소염진통제, 활동의 변화, 스테로이드 주사 등의 방법으로도 증상의 호전이 없으면 관절경적 절제술을 시행할 수 있다.

### 9. Scapulothoracic injuries

안정적인 흉견갑 과절은 투수에게 있어 절대적으로 중요하다. 견갑골 하에 있는 외골종은 탄발성 견갑골 증후군을 일으키며 방사선 소견상 발견된다. Sisto와 Jobe는 골 병변이 없고 보존적 치료에 반응하지 못한 전문 투수 4명에게 점액낭 제거술을 시행하고 현역에 다시 복귀한 보고가 있다<sup>40</sup>.

### 10. Skeletally immature thrower

청소년기의 투수도 성인기의 투수와 비슷한 현상이 발생되나 특별히 성장판의 손상이 생길 수 있다는 점이 다르다<sup>44</sup>. Adams<sup>1</sup>는 근위상완골의 골연골염을 little league shoulder라고 처음 보고하였다. 이는 견관절의 통증과 함께 방사선 소견상 근위 상완골의 골단판의 확대와 demineralization이 관찰되는 현상이다<sup>44</sup>. 이와 같은 현상은 휴식을 취하면 좋아 지지만 성장의 변화가 오는 것이 보고되었다<sup>10</sup>. 그외 근위 상완골의 사형 골절, 견봉쇄골 관절의 탈구와 동반된 오구 돌기 성장판의 건열 골절 등이 보고되었다<sup>18</sup>.

## Rehabilitation

투수에서 발생하는 대부분의 견관절 손상은 반복적인 미세외상의 자극에 의하여 적응되면서 발생하는 생리적인 변화다. 이와 같은 적응된 생리적인 변화는 직간접으로 견관절에 손상을 준다. 투수에서 발생한 대부분의 손상은 적절한 재활 치료로 치료가 가능하며 수술적 치료가 필요한 경우는 많지 않다. 투수는 여러가지 근육을 강화 시키기 위한 특별한 근육강화 운동을 시행해야 하는데 이 것에 속한 근육은 외상완 관절 주위 및 흉견갑 관절 주위의 근육 뿐만 아니라 몸통부와 전완부, 하체 운동에 대한 것들도 포함된다. 이와 같은 이유는 여러 저자가 보고한 바와 같이 공을 던질 때 필요한 에너지의 52%~60%는 하체 및 몸통에서 나오기 때문이다<sup>7,13</sup>.

외상완 관절 주위의 근육은 관절에 동적 안정성을 주며, 이에 관여하는 근육은 회전근개(rotator cuff), 삼각근, 이두박근 장두전 등이 있다<sup>37</sup>. 이들 근육은 상완 골두가 견와 속에 있도록 유지시키는 역할을 한다. 정복 상태를 유지시키는 역할은 크게 3가지 방법으로 시행된다.

첫째는 force coupling mechanism이다. 이것은 두개의 상반된 근육이 같이 작용하여 관절을 유지시키는 방법으로 견갑하근과 소원근, 극하근 및 전방삼각근과 소원근, 극하근이 있다. 이들은 같이 작용하여 상완 골두가 견와 내에 있도록 유지시키며 골두가 아탈구 되는 것을 방지한다.

다른 방법은 dynamic ligament tension 이다<sup>26</sup>. 회전근개의 근건단위가 외상완 관절의 관절막과 합쳐지면서 동적 및 정적 안정 작용을 한다. 회전근개가 능동적으로 수축을 하면 관절막에 있는 인대 구조도 같이 팽팽해 지므로 상완 골두의 안정성을 주는 원리다. 마지막으로 근육들은 관절막에 있는 위치를 확인하는 고유 수용 반사를 통하여 수축한다.

흉견갑 근육은 견갑골을 안정시키고, 흉견갑관절을 정상적으로 움직이도록 한다. 능형근(rhomboid), 승모근(trapezius) 중간부위와 전방거근(serratus anterior), 상방 승모근과 하방 전방거근은 서로 force coupling을 이룬다.

견관절 주위의 근육은 크게 두가 종류의 근육으로 나눈다. 먼저 prime muscle은 투구시 가속기에 작용하는 근육들이다. 광배근, 대흉근, 대원근, 삼두박근이 있다. 다른 한 종류인 stabilizing muscle은 회전근개, 삼각근, 이두박근 이다. 투수를 위한 운동 프로그램을 준비할 때는 이들 근육의 역할을 잘 고려하여 만들어야 한다.

마지막을 재활 프로그램을 짤 때 고려하여야 하는 것을 시간에 따라 프로그램을 짜는 periodization of training이다. 시기별 분류의 개념은 선수의 체중 저항 훈련과 기술훈련의 1년 내내 연속해서 진행하는 것을 말한다. 이 periodization model을 1년동안 다양한 기간으로 분류된다. 대부분의 프로그램은 4개 특이적이고 구별된 훈련시즌을 이용한다. 이 4

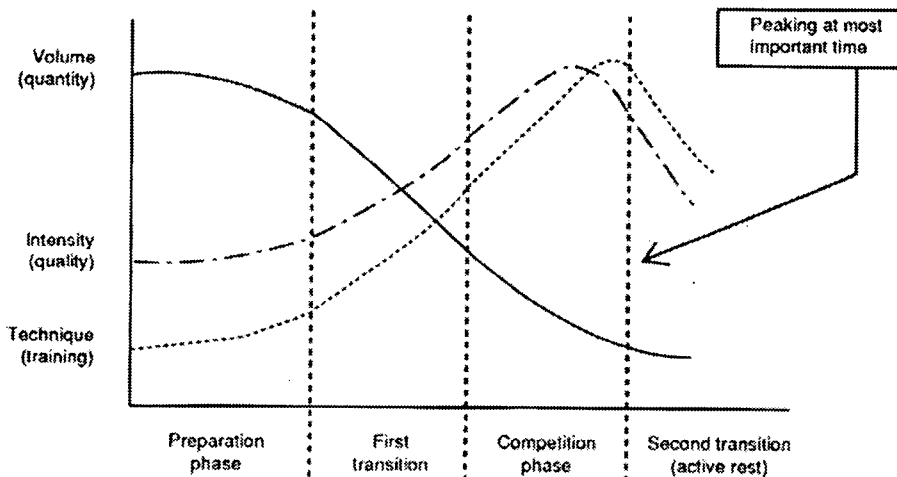


시즌은 경기 시즌, 경기 후(두번째 과도기)기간, 준비기, 첫 과도기로 나누어져야 한다. 또한 프로그램은 운동의 양, 노력의 강도와 기술훈련과 같은 3가지 변수들을 조절하고 보정한 것을 바탕으로 이루어진다.

periodization model을 사용하는 목적은 (1) 적당한 시기에 운동선수의 능력을 최고조로 조절하기 위해서 (2) 선수가 훈련을 못 받거나 시즌 초기에 덜 훈련되는 것을 방지하기 위해서 (3) 과도한 훈련으로부터 선수를 보호하기 위해서 이다 (즉 장시간에 걸친 높은 강도의 훈련). 이 세 가지의 막고자하는 원인은 손상을 유발시킬 수 있으며 또한 이것들은 운동수행을 감소시키는 이유가 될 수 있다.

periodization의 개념을 가지고 야구선수에게 적용한 예를 살펴보자. 이 프로그램은 4 시즌으로 나뉘어져 있고 각각은 conditioning과 기술운동에 더하여 목표를 가지고 있다.

야구투수의 periodization model의 4가지 단계로 나눌 수 있으며 11내지 12 개월 동안 계속되는 프로그램이다. off 시즌동안은 3 단계가 있는데 2단계는 시즌 전, 하나는 시즌 후이다. 시즌 전 첫 단계가 있는데 2단계는 준비기로 여겨진다. 대부분의 프로 야구 선수에게 경기 시즌은 10월 첫주에 끝난다. 시즌이 끝난 후 즉각적으로 포스트 시즌 훈련기(두번째 변화기)가 있으며 이것은 대개 6~8주 정도 지속된다. 이 기간동안의 목표는 정신적 육체적 회복, 조직회복과 야구와 관계없는 활동으로 육체적으로 활동성 있게 지내는 것이다. 이 기간 동안은 심혈관계의 조절 및 향상을 위하여 유산소 운동 능력훈련으로 강조된다. 일반적으로 운동선수의 특정 스포츠와 관련된 기술훈련을 행하지 않는다. 운동 선수는 골프나 테니스와 같은 여가 스포츠에 참여하면서 자전거 타기, 수영, 조깅과 같은 저강도의 장기간 활동할 수 있는 운동에 참여하도록 격려해야 한다. 이 기간의 중요성은 유산소 운동 능력, 일반적 건강과 체중 유지이다.



첫 준비기는 대개 12월이나 1월 이후에 시작해서 12내지 14주까지 지속된다. 이 기간동안에 운동선수는 특정 스포츠기술을 위한 조절과 준비를 시작한다. 운동의 양은 많고 강도는 중간, 기술 훈련은 대개 적게 한다. 이 기간의 목표는 isotonic concentric 로 시작하여 isotonic eccentric, 결국에는 plyometrics로 진행하여 운동요구량을 증가시키는 것이다. 야구 관련 훈련시작은 낮게 그러나 프로그램을 진행 하면서 점진적으로 증가시킨다. 이 기간의 궁극적 목적은 선수가 봄 훈련기에 들어갈 때 적정수준의 건강을 얻도록 하는 것이다. 이 첫 준비기간을 6~7주의 2개의 단계로 나눈다.

첫 단계 동안은 전체 목의 상태와 큰 근육(이를테면 latissimus dorsi, pectoralis major, subscapularis, deltoid, gluteal, quadriceps, hamstrings, biceps/triceps brachii)들의 힘을 기르는데 중점을 둔다. 운동선수는 rowing, pull-down, push-ups, bench press, military press, half squats 그리고 lunges같은 운동을 하게 된다. 또한 만약 preconditioning 프로그램이나 isokinetic testing동안에 선수에게서 회전근 개가 약한 것이 발견되면 특별한 회전근개 강화 운동등을 시행시킬 수 있다. Rhythmic stabilization drill은 glenohumeral과 scapular-thoracic 근육의 동적 안정성을 증가시키는 manual resistance에 대하여 행해지는 것이다. 또한 이 기간동안 운동선수들은 유연성을 유지하기 위해 stretching exercise를 시행하고 25~30분 동안 심혈관계 강화를 위한 운동을 한다. 몸 중심의 안정성과 균형감은 balance board와 beam에서 균형기술을 익힘으로써 강조한다. 투수는 balance beam이나 board에서 wind up자세를 유지하는 것을 연습한다. 또한 던지기 선수는 옆으로 움직이기, 한발로 비켜서기, 1루로 던지기나 중심안정성을 유지하기 위한 다른 균형기술 같은 방법으로 균형자세를 연습할 수 있다.

첫 준비기의 두 번째 단계동안에는 회전근 개의 근력을 향상시키고 eccentric/plyometric 기술을 시작하여 직구 던지기과 베틱 기술을 익히는 것을 목표로 한다. 이 6~7주 시기동안 던지기 선수들은 던지기 선수를 위한 근력 강화 프로그램을 시행한다. 던지기에 좋은 plyometric drill과 던지기 프로그램은 또한 시행되어야 한다. 던지기 프로그램은 120에서 150 feet까지 멀리 던지기부터 시작한 뒤 마운드에서 던지기를 한다.

이 두 번째 단계동안 일반 운동량은 감소시키면서 강도와 특정기술 훈련은 증가시킨다. 다음 준비기는 첫 과도기로서 야구에서는 봄 훈련이라 한다. 이 기간은 conditioning과 기술 훈련의 4~6주로 구성되며 경기시즌을 위한 준비 기간이다. 이 시기의 목적은 conditioning level과 선수의 기술단계를 증가시키는 것으로 스포츠에 특정 기술을 훈련함에 따라 정신적, 육체적으로 다가오는 경기 시즌을 준비하게 된다. 이 conditioning기간 동안 conditioning운동의 level을 점점 감소시키는 반면 운동 수행의 질과 기술훈련의 양은 빠르게 증가 하여 양과 기술 사이에는 역의 관계가 성립된다. plyometric drill은 이 기간의 초기에 사용될 수 있는데 경기시즌이 다가오면서 이 훈련은 감소시켜야 한다. 봄 훈련시

기에 최고의 상태로 만드는 것이 목표가 아니고 경기 시즌의 중반 이후에 최고 상태가 되어야 한다. 봄 훈련시기에 최고조에 이르면 결과적으로 시즌동안에 그 수행정도는 감소하게 된다.

봄 훈련 동안에 시행되는 많은 훈련들은 그 조직과 코치 선수들의 철학에 따라 팀별로 다양하게 이루어진다. 야구에서 행하는 훈련과 운동은 과거 5년 동안 놀랍게 달라져 왔다. 야구경기가 있는 시즌은 길고 요구량이 크다. 시즌은 4월부터 10월까지 거의 6개월 정도 지속된다. 시즌이 열리는 동안은 조직 강도를 유지하고 강화하기 위한 근육강화훈련을 계속해야 한다고 믿는다. 이 단계의 목표는 (1) 수행력을 최고에 이르게 하고 (2) 팔의 손상을 예방하기 위한 근육강화와 지구력, 가능한 한 근력을 증가시키고 유지하고 (3) 조직의 파괴를 예방하고 (4) 심폐지구력을 유지하는데 있다. 우리가 원하는 운동은 던지기 선수의 10가지 운동 프로그램, 신경근육 조절훈련, 스트레칭 훈련, 그리고 20~30분간의 심혈관 운동이다. 이것은 운동을 하는 사람이 반드시 알아야 하며, 만약 conditioning 운동이 시행되지 않는다면 운동선수는 시즌동안 손상으로 인해 수행능력의 감소와 손상의 가능성이 증가하게 된다

### Thrower's 10

투수의 10가지 운동 프로그램은 1년 내내 견관절 근육의 중심 운동으로 사용될 수 있도록 만들어진 운동 법이다. 그 이외에 plyometrics나 eccentrics을 추가하여 프로그램의 결과를 향상시킬 수 있다. 운동을 시행할 때 횡수와 같은 것은 1년 중에 어느 시기에 있는지 또는 환자의 상태가 어떤지에 따라 변화를 주면서 시행한다.

1. Scaption (supraspinatus)
2. ER/IR (90° abduction), with exercise tubing
3. D2 PNF extension UE, tubing
4. Shoulder horizontal abduction (prone)
5. Push-ups
6. Press-ups
7. Shoulder abduction to 90°
8. Elbow flexion and extension
9. Wrist extension and flexion
10. Forearm supination and pronation

#### Daily

Stretching of the lower and upper extremity  
Musculature

Abdominal sit-ups  
 Wall squat throws  
 Running and jogging for endurance

## Plyometrics

Plyometric 운동 기술은 편심적인 근육의 수축을 구심적인 근육의 수축전에 이용하는 방법이다. 이를 위해 무게가 무거운 운동 볼을 이용하여 stretch-shortening-type 운동을 상지에 시행할 수 있다. 근육 스펨들이 수축하기 전에 늘어나는 것을 구심적 수축 운동을 향상시킬 수 있다<sup>9,11</sup>. 이와 같은 운동 프로그램으로 여러 근육에 대한 근력 강화 운동을 가속화시킬 수 있다. 예를 들어 공을 던질 때 콕킹기에 내전-내회전 근육을 약간 늘리게 되면 가속기에 근육의 수축이 좀더 강하게 만들 수 있다<sup>48</sup>. 이와 같은 강화된 근육 수행 반응은 신경적 적응이나 향상된 신경근육 조절, 협응 능력에 의하여 발생하는 것으로 보이며 근육의 형태학적인 변화 때문에 발생하는 것으로 생각되지는 않는다<sup>47,48</sup>.

## Reference

- 1) Adams, J. E.: Little league shoulder: osteochondrosis of the proximal humeral epiphysis in boy baseball pitchers. *Calif Med*, 105(1): 22-5, 1966.
- 2) Andrews, J. R.; Broussard, T. S.; and Carson, W. G.: Arthroscopy of the shoulder in the management of partial tears of the rotator cuff: a preliminary report. *Arthroscopy*, 1(2): 117-22, 1985.
- 3) Andrews, J. R.; Carson, W. G., Jr.; and McLeod, W. D.: Glenoid labrum tears related to the long head of the biceps. *Am J Sports Med*, 13(5): 337-41, 1985.
- 4) Andrews, J. R., and Dugas, J. R.: Diagnosis and treatment of shoulder injuries in the throwing athlete: the role of thermal-assisted capsular shrinkage. *Instr Course Lect*, 50: 17-21, 2001.
- 5) Andrews, J. R., and Gidumal, R. H.: Shoulder arthroscopy in the throwing athlete: perspectives and prognosis. *Clin Sports Med*, 6(3): 565-71, 1987.
- 6) Andrews, J. R.; timmerman, L. A.; and Wilk, K. E.: baseball. In *Athletic injuries of the Shoulder*, pp. 323-41. Edited by Pettrone, F. A., 323-41, New York, McGraw-Hill, Inc., 1995.
- 7) Atwater, A. E.: Biomechanics of overarm throwing movements and of throwing injuries. *Exerc Sport Sci Rev*, 7: 43-85, 1979.
- 8) Bennett, G. E.: Elbow and shoulder lesions of baseball players. *Am J Surg*, 98: 484-92, 1959.

- 9) Bosco, C., and Komi, P. V.: Potentiation of the mechanical behavior of the human skeletal muscle through prestretching. *Acta Physiol Scand*, 106(4): 467-72, 1979.
- 10) Cahill, B. R.; Tullos, H. S.; and Fain, R. H.: Little league shoulder: lesions of the proximal humeral epiphyseal plate. *J Sports Med*, 2(3): 150-2, 1974.
- 11) Cavagna, G. A.; Dusman, B.; and Margaria, R.: Positive work done by a previously stretched muscle. *J Appl Physiol*, 24(1): 21-32, 1968.
- 12) Cole, B. J., and Warner, J. J.: Arthroscopic versus open Bankart repair for traumatic anterior shoulder instability. *Clin Sports Med*, 19(1): 19-48, 2000.
- 13) Dillman, C. J.; Fleisig, G. S.; and Andrews, J. R.: Biomechanics of pitching with emphasis upon shoulder kinematics. *J Orthop Sports Phys Ther*, 18(2): 402-8, 1993.
- 14) Garth, W. P., Jr.; Allman, F. L., Jr.; and Armstrong, W. S.: Occult anterior subluxations of the shoulder in noncontact sports. *Am J Sports Med*, 15(6): 579-85, 1987.
- 15) Geiger, D. F.; Hurley, J. A.; Tovey, J. A.; and Rao, J. P.: Results of arthroscopic versus open Bankart suture repair. *Clin Orthop*, (337): 111-7, 1997.
- 16) Glasgow, S. G.; Bruce, R. A.; Yacobucci, G. N.; and Torg, J. S.: Arthroscopic resection of glenoid labral tears in the athlete: a report of 29 cases. *Arthroscopy*, 8(1): 48-54, 1992.
- 17) Howell, S. M.; Galinat, B. J.; Renzi, A. J.; and Marone, P. J.: Normal and abnormal mechanics of the glenohumeral joint in the horizontal plane. *J Bone Joint Surg Am*, 70(2): 227-32, 1988.
- 18) Ireland, M. L., and Andrews, J. R.: Shoulder and elbow injuries in the young athlete. *Clin Sports Med*, 7(3): 473-94, 1988.
- 19) Jackson, D. W.: Chronic rotator cuff impingement in the throwing athlete. *Am J Sports Med*, 4(6): 231-40, 1976.
- 20) Jobe, F. W.; Moynes, D. R.; Tibone, J. E.; and Perry, J.: An EMG analysis of the shoulder in pitching. A second report. *Am J Sports Med*, 12(3): 218-20, 1984.
- 21) Jobe, F. W.; Tibone, J. E.; Perry, J.; and Moynes, D.: An EMG analysis of the shoulder in throwing and pitching. A preliminary report. *Am J Sports Med*, 11(1): 3-5, 1983.
- 22) Jones, H. H.; Priest, J. D.; Hayes, W. C.; Tichenor, C. C.; and Nagel, D. A.: Humeral hypertrophy in response to exercise. *J Bone Joint Surg Am*, 59(2): 204-8, 1977.
- 23) Jorgensen, U.; Svend-Hansen, H.; Bak, K.; and Pedersen, I.: Recurrent post-traumatic anterior shoulder dislocation--open versus arthroscopic repair. *Knee Surg Sports Traumatol Arthrosc*, 7(2): 118-24, 1999.
- 24) King, J.; Brelsford, H. J.; and Tullos, H. S.: Analysis of the pitching arm of the professional baseball pitcher. *Clin Orthop*, 67: 116-23, 1969.

- 25) Lombardo, S. J.; Jobe, F. W.; Kerlan, R. K.; Carter, V. S.; and Shields, C. L., Jr.: Posterior shoulder lesions in throwing athletes. *Am J Sports Med*, 5(3): 106-10, 1977.
- 26) Matsen, F. A., 3rd; Harryman, D. T., 2nd; and Sidles, J. A.: Mechanics of glenohumeral instability. *Clin Sports Med*, 10(4): 783-8, 1991.
- 27) Neer, C. S., 2nd: Impingement lesions. *Clin Orthop*, (173): 70-7, 1983.
- 28) Neviasser, R. J.: Lesions of the biceps and tendinitis of the shoulder. *Orthop Clin North Am*, 11(2): 343-8, 1980.
- 29) Norwood, L. A.; Del Pizzo, W.; Jobe, F. W.; and Kerlan, R. K.: Anterior shoulder pain in baseball pitchers. *Am J Sports Med*, 6(3): 103-5, 1978.
- 30) Pappas, A. M.; Zawacki, R. M.; and Sullivan, T. J.: Biomechanics of baseball pitching. A preliminary report. *Am J Sports Med*, 13(4): 216-22, 1985.
- 31) Penny, J. N., and Welsh, R. P.: Shoulder impingement syndromes in athletes and their surgical management. *Am J Sports Med*, 9(1): 11-5, 1981.
- 32) Redler, M. R.; Ruland, L. J., 3rd; and McCue, F. C., 3rd: Quadrilateral space syndrome in a throwing athlete. *Am J Sports Med*, 14(6): 511-3, 1986.
- 33) Ringel, S. P.; Treihaft, M.; Carry, M.; Fisher, R.; and Jacobs, P.: Suprascapular neuropathy in pitchers. *Am J Sports Med*, 18(1): 80-6, 1990.
- 34) Robert, S. N.; Taylor, D. E.; Brown, J. N.; Hyes, M. G.; and Saies, A.: Open and arthroscopic techniques for the treatment of traumatic anterior shoulder instability in Australian rules football players. *J Shoulder Elbow Surg*, 8(4): 403-9, 1999.
- 35) Rose, D. J.: Arthroscopic transglenoid suture capsulorrhaphy for anterior shoulder instability. In *Inst course lect*, pp. 57-64. Edited, 57-64, 1996.
- 36) Rowe, C. R., and Zarins, B.: Recurrent transient subluxation of the shoulder. *J Bone Joint Surg Am*, 63(6): 863-72, 1981.
- 37) Saha, A. K.: Dynamic stability of the glenohumeral joint. *Acta Orthop Scand*, 42(6): 491-505, 1971.
- 38) Scarpinato, D. F.; Bramhall, J. P.; and Andrews, J. R.: Arthroscopic management of the throwing athlete's shoulder: indications, techniques, and results. *Clin Sports Med*, 10(4): 913-27, 1991.
- 39) Shea, K. P.: Arthroscopic Bankart repair. *Clin Sports Med*, 15(4): 737-51, 1996.
- 40) Sisto, D. J., and Jobe, F. W.: The operative treatment of scapulothoracic bursitis in professional pitchers. *Am J Sports Med*, 14(3): 192-4, 1986.
- 41) Steinbeck, J.; Grenzheuser, D. H.; and Jerosch, J.: [Arthroscopic trans-glenoid stabilization of

- post-traumatic anterior shoulder instability]. *Z Orthop Ihre Grenzgeb*, 135(3): 228-32, 1997.
- 42) Tibone, J. E.; Elrod, B.; Jobe, F. W.; Kerlan, R. K.; Carter, V. S.; Shields, C. L., Jr.; Lombardo, S. J.; and Yocum, L.: Surgical treatment of tears of the rotator cuff in athletes. *J Bone Joint Surg Am*, 68(6): 887-91, 1986.
- 43) Tibone, J. E.; Jobe, F. W.; Kerlan, R. K.; Carter, V. S.; Shields, C. L.; Lombardo, S. J.; and Yocum, L. A.: Shoulder impingement syndrome in athletes treated by an anterior acromioplasty. *Clin Orthop*, (198): 134-40, 1985.
- 44) Tullos, H., and King, J.: Lesions of the pitching arm in adolescents. *JAMA*, 220(2): 1972, 1972.
- 45) Tullos, H. S.; Erwin, W. D.; Woods, G. W.; Wukasch, D. C.; Cooley, D. A.; and King, J. W.: Unusual lesions of the pitching arm. *Clin Orthop*, 88: 169-82, 1972.
- 46) Warren, R. F.: Instability of shoulder in throwing sports. *Instr Course Lect*, 34: 337-48, 1985.
- 47) Wilk, K. E., and Arrigo, C.: Current concepts in the rehabilitation of the athletic shoulder. *J Orthop Sports Phys Ther*, 18(1): 365-78, 1993.
- 48) Wilk, K. E.; Voight, M. L.; Keirns, M. A.; Gambetta, V.; Andrews, J. R.; and Dillman, C. J.: Stretch-shortening drills for the upper extremities: theory and clinical application. *J Orthop Sports Phys Ther*, 17(5): 225-39, 1993.