

Smile은 개인마다 아주 다양하며, 심미성은 매우 주관적인 것이므로, 이를 표준화하기는 매우 어려우며 앞으로 도 거의 불가능할 것으로 보인다. 따라서 smile 디자인을 하는데 있어서 교정의사 및 환자의 심미에 대한 욕구 정도 그리고 환자의 해부학적 및 생리적인 한계 등을 고려하여 개별적이고 협진적인 접근을 해야 할 것이다. 이를 위해 교정의는 반드시 smile의 정의, 중요성, 구조, 분류, 기전등을 이해 해야 하고 이를 바탕으로 smile 분석 및 디자인을 하여 객관적일 뿐만 아니라 주관적인 심미성까지 만족 시킬수 있는 능력을 가져야 할것이다. 결론적으로 심미적인 smile을 얻기 위해서 교정의는 우선 미를 보는 눈높이를 높여야 하며, 심미치과, 치주과, 외과, 피부과등 여러 part와의 협진이 필요하며, 앞으로도 이에 대한 많은 연구 및 조사가 필요하다.

OP-7 구연

안모와 치열의 심미를 효율적으로 개선하기 위한 고려사항들

백철호

SAI 치과의원

교정환자들의 대부분은 안모와 치열의 심미적 개선을 위해서 내원한다. Anterior lower face의 수직적 고경은 inter-labial gap, 구강주위근의 긴장, smile시의 gum exposure 의 양 및 incisor showing을 결정하는 중요한 요소이다. 이 수직적고경을 조절함으로써 안모의 심미를 최대로 개선할 수 있으며, mini-screw 를 이용하여 구치부를 intrusion을 함으로써 이를 달성할 수 있다. Smile view는 정면, 측면 및 45도 모습과 함께 speech를 하도록 하여 동적모습도 동영상으로 기록, 분석한다. 정면 모습에서 incisor showing의 양은 매우 중요한 요소이며 class III mechanic을 많이 사용하게 되면 교합평면이 flattening되면서 incisor showing양이 줄어들 수 있다. 연자는 incisor showing이 적은 환자들에게는 lip bumper에 hook을 달아 short class III를 사용하고 있어 이를 소개한다. 턱교정수술 환자에게 있어서도 impaction양이 너무 많아 incisor showing의 양이 줄어들지 않도록 주의 하여야 한다. 치열의 arch form도 smile에 영향을 미친다. 너무 narrow한 arch form을 선택하거나, 무분별한 발치치료는 buccal corridor를 크게하여 심미적으로 좋지 않다. 또한, incisal edge를 연결하는 선은 하순의 형태를 따라서 이행되는 것이 좋다. 이외에도 여러가지 안모와 치열의 심미를 효율적으로 개선하기 위해서 고려사항들을 분류, 검토해보고자 한다.

OP-8 구연

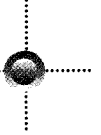
투명 교정장치(Clear Aligner)를 이용한 교정치료

*배기선, 김선화

부산 선 부부치과

교정치료 이후의 보정에 쓰이는 vacuum formed clear retainer를 이용하여 minor tooth movement를 도모한다는 개념은 1985년 Dr. McNamara에 의해 처음 소개된 바 있다. 최근 3차원 컴퓨터 그래픽과 prototype technology를 사용, 이러한 clear appliance를 여러 단계로 만들어서 교정치료를 시행하는 Invisalign system이 소개되면서 많은 관심의 대상이 되고 있다.

이러한 교정방법은 장치가 거의 눈에 띄지 않을 정도로 심미적일 뿐만 아니라 장치를 환자 스스로가 끼웠다 벗었다 할 수 있기 때문에 고정성 장치에 비해 구강 위생관리가 용이하고, 무엇보다도 장치 자체가 아주 얇기 때문에 설측 교정치료의 큰 단점으로 지적되던 혀의 통증이나 발음 장애가 전혀 나타나지 않는다는 것이 큰 장점이라 할 수 있다. 하지만 기존의 Invisalign system은 장치 제작에 많은 비용과 오랜 시간이 걸리는 등 현재 우리의 임상여건과 잘 맞지 않는 점이 많았기 때문에 이를 개선, 보완할 필요성을 느끼게 되었다.



투명 교정장치(Clear Aligner)는 보다 저렴한 비용으로 간단하게 제작이 가능하며, 술자 스스로가 자신의 치료계획에 맞게 적절한 치아 이동을 도모할 수 있다는 장점이 있다. 본 연제에서는 투명 교정장치의 원리와 제작 방법, 적응증 및 치료 증례에 대해 소개하고자 한다.

OP-9 구연

3차원 digital 석고 모형의 임상적 활용

오창욱
연우치과

임상에서 진단 및 치료계획의 작성은 물론이고 장치의 제작등에 사용되는, 치열 석고 모형은 구강내의 3차원적인 정보를 제공 하는 유일한 수단으로 일반 치과 뿐만 아니라 교정영역에서도 오랫동안 사용되어져 온 것은 주지의 사실이다.

최근 컴퓨터 기술의 발달은 이러한 3차원 석고 모형을 디지털화 함으로써, 환자의 진단 및 치료에 이용함은 물론이고, 치료 전 후 환자의 자료를 보관하는데 활용하여, 자료보관에 필요한 공간 및 비용을 절감 하는 단계에 이르고 있다.

이에 현재 3차원 석고 모형을 디지털화 하기 위해 사용 되는 각종 scanning 방법에 대해 알아보고 비접촉 레이저 스캐너에 의해 디지털화 한 석고 모형을 교정 진단에 이용하기 위한 방법과 앞으로 교정 치료에 활용 하기 위한 방법에 대해 알아보하고자 한다.

OP-10 구연

골고정장치의 임상적 적용

문철현
가천의대 길병원 교정과

교정치료를 위하여 적절한 고정원의 설정은 성공적인 교정치료의 필수 조건이다. 구치부의 전방이동을 어느 정도 허용하는 minimum anchorage와 moderate anchorage의 경우 구내 장치만으로 교정치료를 위한 충분한 고정원 확보가 가능하나 maximum anchorage를 얻는 것은 쉽지 않다. 최대고정을 얻기 위한 노력으로 Nance lingual arch와 같은 구내장치, headgear와 같은 구외장치를 사용하고 있으나 구내장치로는 최대고정을 얻을 수 없고 구외장치는 환자의 협조 없이는 원하는 고정원 효과를 얻을 수 없는 단점을 지닌다

이와 같은 문제를 해결하기 위하여 임플란트를 고정원으로 사용하려는 많은 연구와 성공증례가 발표되었다. 이와 같이 임플란트가 교정치료의 고정원으로 성공적으로 사용되어 질 수 있다는 많은 보고에도 불구하고 높은 비용 및 교정치 후 제거의 어려움, 시간의 연장 등의 이유로 임플란트를 이용한 고정원의 확보는 매우 제한적으로 교정영역에서 사용되어져 왔다. 그러나 Kanomi 등이 종래의 보철영역에서 사용되는 임플란트와는 다른 작은 스크류를 이용한 교정증례를 발표한 이래 교정영역에서의 스크류를 이용한 골고정장치의 이용은 국내에서도 활발하였으며 titanium miniplate를 이용한 골고정장치도 사용되고 있다

그러나 보철용 임플란트의 매우 높은 성공률에 비해 교정목적으로 사용되는 스크류는 기계적 결함에 의하여 골내에 유지되므로 자주 탈락하며, 술자의 잘못된 사용으로 인한 실패 또한 자주 나타나고 있다. 유지 불량으로 인한 탈락은 장치의 특성상 획기적으로 줄일 수는 없으나 술자의 잘못된 사용으로 인한 실패는 임상경험에 의하여 줄일 수 있다 따라서 본원에서 시행한 증례들을 통하여 골고정장치 실패의 유형과 방지책을 알아보하고자 한다.