

# 관절경적으로 치료한 극관절와 결절종

문영래, 유재원

조선대학교 의과대학 정형외과학교실

## 서론

상견갑 신경 포착 증후군은 비교적 드문 질환으로, 상견갑 절흔에서 신경 포착은 여러 저자들에 의해 보고된 바가 있지만 결절종에 의한 극관절와 절흔에서 포착신경증이 발생하여 극하근의 단독 마비 및 위축이 일어난 예는 드문 것으로 되어 있다.

이의 수술적 치료 방식으로는 개방성 절제술, 관절경하 제거술, 관절경 및 개방적 술식으로 병용 등이 이용되고 있다.

본 교실에서는 우 견관절 동통, 외전 및 외회전 약화, 극하근의 위축소견을 보이는 환자에 대해 이학적 검사, 근전도 검사 및 MRI 검사를 통해 극관절와 절흔 부위의 결절종에 의해 발생한 상견갑 신경 포착 증후군 1례를 치험하였기에 문헌고찰과 함께 보고하는 바이다.

## 대상 및 방법

본교실에서는 자기 공명 영상 소견상 발견된 결절종을 관절내에서 탐식자를 이용하여 위치를 확인 후 주변부를 눌러 튀어나오게 한 다음 주변이 확실히 결정되면 shaver를 이용하여 제거하였다.

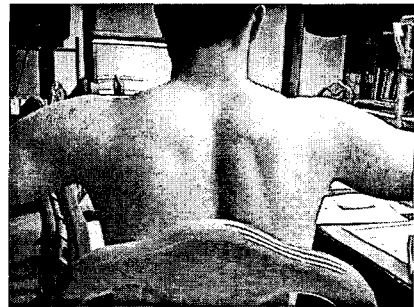

Fig. 1. Photograph showing wasting of the right supraspinatus

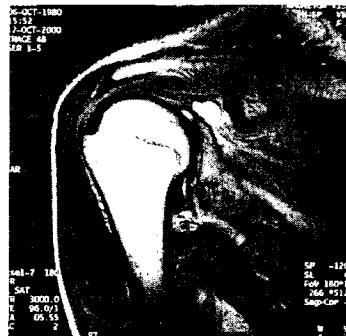


Fig. 2. Axial T2-weighted magnetic resonance image of the right shoulder, demonstrating ganglionic cyst in the region of the spino-glenoid notch.

## 결 과

건측에 비하여 경도의 근력저하는 있지만 일상 생활에는 제한이 없는 활동이 가능하였다.

## 결 론

관절경하에서 결절종을 제거하는 술식은 기술적인 어려움이 있을 수는 있지만 조기 재활에 도움이 되며, 관절내 병변을 동시에 관찰 가능한 좋은 술식 중의 하나로 사료된다.

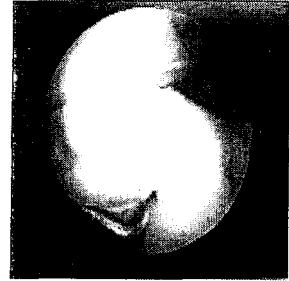


Fig. 3. Arthroscopic finding of ganglion of posterior-inferior aspect of shoulder joint after inducing herniation of ganglion.