

Advance in Musculoskeletal MR Imaging

이 영 준

인제의대 부산백병원 진단방사선과

근골격계 관련 질환은 자기공명영상(MRI)에 있어서 중요한 적응증 중 하나이다. 조직간 대조도가 우수하고 원하는 방향으로 촬영이 가능한 자기공명영상은 근골격계 부위의 촬영에 적합하고 탁월한 역할을 나타낸다. 특히 최근까지 MRI는 표면코일, 경사자기(gradient)관련 기기 및 박동연쇄(pulse sequence)의 지속적이고 빠른 발달에 힘입어 영상의 질과 진단능력이 비약적으로 발전하였고 MR장비의 세대교체가 빠르게 진행되고 있다.

이러한 MR기기의 빠른 발달로 인하여 자기공명영상 관련 종사자들은 이들 기기의 새로운 기능과 기법, 그리고 작동원리를 이해하도록 끊임없이 요구받고 있다. 또한 이러한 새로운 MR기기의 개발과 발달로 인하여 MR기기 구입비용이 계속 증가하고 있으며 MR기기의 성능과 재정적인 비용문제 사이를 어떻게 적절하게 조정할 것인가를 신중히 고려해야 된다.

사지골관절의 MRI촬영을 위해서는 각 관절부위의 형태에 맞게 제작된 코일을 사용하는데 영상의 SNR을 향상시키고 적절한 영상영역을 제공해 준다.

최근 근골격계 자기공명영상 촬영에는 연부조직이나 지방골수의 신호강도만을 선택적으로 억제할 수 있는 지방억제(fat suppression) 기법을 빈번히 사용하고 있으며 대부분의 촬영에서 고식적스핀에코보다 촬영시간이 짧은 고속스핀에코(TSE or FSE)를 이용하여 고해상도의 T2강조영상을 얻고 있다.

Gradient strength and speed의 향상과 더불어 특별히 제작된 표면코일을 이용하면 신호대잡음비(signal-to-noise ratio, SNR)가 향상되며 촬영영역(FOV)을 줄일 수 있기 때문에 고해상도의 영상을 얻을 수 있고 MR microscopy까지 가능하게 된다.

최근에 MR촬영장비 및 소프트웨어의 발전들로 인하여 근골격계관련 MRI의 영상방법들은 계속 향상되고 있으며 이들의 정확한 이해없이는 부적절한 촬영을 하거나 촬영된 영상을 잘못 해석할 수 있다. 따라서 새로운 촬영기법들이 소개될 때는 그 이론적 배경을 이해하고 실제 임상적으로 다양한 조건에서 검사를 시행할 수 있는 경험을 쌓아야 한다.

근골격계 MRI에서 좋은 영상을 만들기 위해서는 해상도를 높이고 신호강도(SNR)와 대조도(contrast)를 향상시키고 촬영시간을 짧게 하는 것인데 이들은 서로 밀접한 연관성을 가지기 때문에 두 마리의 토끼를 동시에 잡으려하는 것과 같아서 한쪽을 강조하다보면 다른 면은 떨어지는 현상이 일어난다.

현재 좀더 좋은 영상을 만들기 위해 연구되는 분야는 첫째 촬영기법(pulse sequences)등에 대한 연구, 둘째 gradient 및 표면코일(surface coil)의 개발, 셋째 조영증강(contrast enhanced) MRI, 넷째 open MRI와 specially designed kinematic device에 대한 연구분야등으로 나누어 볼 수 있다.

근골격계 MRI에서는 지방조직, 인대, 근육등의 연부조직, 관절연골등의 연골조직, 골수를 포함한 골조직등 다양한 종류의 조직들을 관찰해야 하는데 각 관심부위별로 특화된 촬영기법이나 protocol을 이용할 수 있다. 여기에는 spin-echo, 2D- and 3D- gradient echo, fast

spin-echo(FSE), 그외에 fast imaging techniques이나 fat-suppression, magnetization transfer imaging같은 기법등을 적절히 사용한다.

관절강내에 gadolinium 조영제를 주입하여 촬영하는 MR arthrography 또한 shoulder, hip, wrist, knee 등의 관절부위에서 시행되고 있으며 조영제 주입전에 비해 진단의 정확도를 높일 수 있다고 알려져 있다.

또한 근골격계 MRI에서는 수동적인 위치변화를 통하여 획득된 영상을 사용하는 영화(cine)영상과 실제 관절에 힘을 주면서 촬영하는 운동학적인(dynamic, kinematic)영상은 관절내의 연부조직들간의 비정상적인 상호작용을 알아낼 수 있다. 관절의 기능적인 장애평가와 운동중에만 발생하는 연부조직의 병변을 진단하기 위해서는 각 부위별로 특별히 제작된 기구가 있어야 된다. 또한 관절의 운동범위에 제한을 받지 않고 체중과 중력의 영향을 지속하면서 검사하기 위해서는 open MRI장비도 필요하다.

아래에서 근골격계 MRI에서 빈번히 이용되는 촬영기법들에 대한 기본적인 원리와 기능 그리고 적용분야등에 대하여 알아보도록 하겠다.

고속스핀에코(Fast Spin-Echo, Turbo Spin-Echo)

FSE는 1986년에 소개된 RARE(rapid acquisition with relaxation enhancement)기법을 기본으로 하여 개발된 촬영기법으로서 고식적인 스핀에코에 비하여 촬영시간을 단축시킬 수 있기 때문에 최근에는 모든 부위에서 기본적인 촬영방법으로 사용되고 있다. FSE는 여러개의 180° refocusing pulses를 가하여 한번에 여러개의 에코를 얻기 때문에 refocusing pulse의 개수만큼 촬영시간이 단축되는데 FSE는 촬영시간이 짧아서 환자의 움직임에 영향을 덜 받고 MR촬영장비의 효율성을 높일 수 있으며 고해상도의 영상을 얻을 수 있다.

FSE촬영의 3가지 parameters는 ETL(echo train length or TSE factor), echo spacing, effective echo time(TE_{eff})들인데 TE_{eff} 가 길수록 K-space의 변연부에 신호가 강한 short TE echo가 채워지기 때문에 상대적으로 고해상도의 영상을 만들 수 있다. 참고로 K-space의 중앙부는 영상의 대조도에 관여하고 변연부는 영상의 해상도에 관여하기 때문에 long TE_{eff} 에서 해상도가 높은 영상이 만들어 진다. FSE에서 short TE_{eff} 일수록 영상의 해상도가 떨어지고 blurring이 초래되며 이런 효과는 ETL가 클수록, interecho spacing이 길수록 더욱 증가된다.

아래의 표는 ETL(TSE factor)가 10 이고 TE_{eff} 가 110ms, echo spacing이 20ms 인 FSE의 실제 echo가 나오는 순서를 표시한 것이다.

Echo	1	2	3	4	5	6	7	8	9	10
ms	20	40	60	80	100	120	140	160	180	200

↑
 $TE_{eff}(110ms)$

FSE는 고식적인 스펀에코와 달리 여러개의 refocusing pulse를 사용하기 때문에 조직의 대조도나 영상의 질에 있어서 차이가 있다.

FSE의 장단점은 다음과 같은데 장점은 첫째로 촬영시간이 ETL만큼 줄일 수 있기 때문에 고해상도의 영상을 얻거나 NEX(number of excitation)을 증가시킬 수 있고 그만큼 SNR를 향상시킬 수 있다. 둘째로 FSE는 여러개의 180° refocusing pulse를 사용하기 때문에 magnetic susceptibility에 덜 민감하게 반응한다. 이런 이유로 인해 magnetic field inhomogeneity를 야기하는 금속성 인공물(metal artifact)이 적게 나타난다. 단점은 첫째로 T2강조영상에서 지방이 고신호강도를 보여 지방골수내의 병변이나 피하지방의 병변을 관찰하기 어렵다. 둘째로 longer ETL에서 image blurring이 발생된다. 셋째로 180° refocusing pulse가 여러번 가해지기 때문에 자화전이(magnetization transfer)효과가 증가되고 RF(radiofrequency) deposition 이 증가된다. 넷째로 출혈성 병소같은 hemosiderin 침착부위는 덜 뚜렷하게 관찰된다.

지방억제기법(Fat Suppression Techniques)

지방억제기법은 지방의 신호강도만을 억제함으로써 병변을 더욱 명확히 관찰할 수 있다. 특히 FSE에서는 T2강조영상에서 지방골수의 신호강도가 높게 나타나기 때문에 골수내의 병변조직의 신호강도와 혼합되어 정상처럼 관찰되기도 하는데 지방억제를 시행하면 골수내의 병변만 고신호강도로 남고 정상지방골수는 검게 나타내게 된다. 또한 조영제 주입후 T1강조영상에서는 조영제와 지방의 신호강도가 비슷하게 관찰되는데 지방억제를 시행하면 조영증강된 조직만의 영상을 얻을 수 있다.

지방억제기법에는 크게 3가지 방법이 있다. 첫째로 STIR(short tau inversion recovery)는 T1이완시간이 짧은 조직들의 신호강도를 같이 억제 시키는데 field inhomogeneity에 덜 민감하고 자장이 불균질하더라도 균일하게 신호강도를 억제할 수 있다(Fig.1). 그러나 Gd-DTPA조영제나 출혈 같이 T1이완시간이 짧은 경우에도 억제가 되기 때문에 비특이적이라 할 수 있다. 둘째로 frequency-selective fat suppression(saturation)은 지방에 해당되는 주파수만을 선택적으로 가하여 지방의 신호강도만을 억제하는 방법으로 이것은 short T1이완시간을 보이는 조직중에서 지방의 신호만을 억제할 수 있는 장점이 있지만 field inhomogeneity에 민감하고 자장이 균일하지 못하면 한 쪽부위만 억제되고 반대편은 억제되지 않은 uneven fat-suppression을 일으킨다(Fig.2). 특히 FSE T2나 Gd-DTPA 조영증강후 T1강조영상에서 불균일한 지방억제가 초래되면 trauma, infection 등의 병변처럼 오인할 수도 있기 때문에 세심한 주의가 요구된다. 셋째로 opposed-phase imaging(phase effects)는 물과 지방사이에서 일어나는 chemical shifting 효과를 이용하여 in-phase와 opposed-phase 영상을 얻는데 이것을 서로 감산하면 fat-selective or water-selective image 얻을 수 있게 된다(Fig.3).

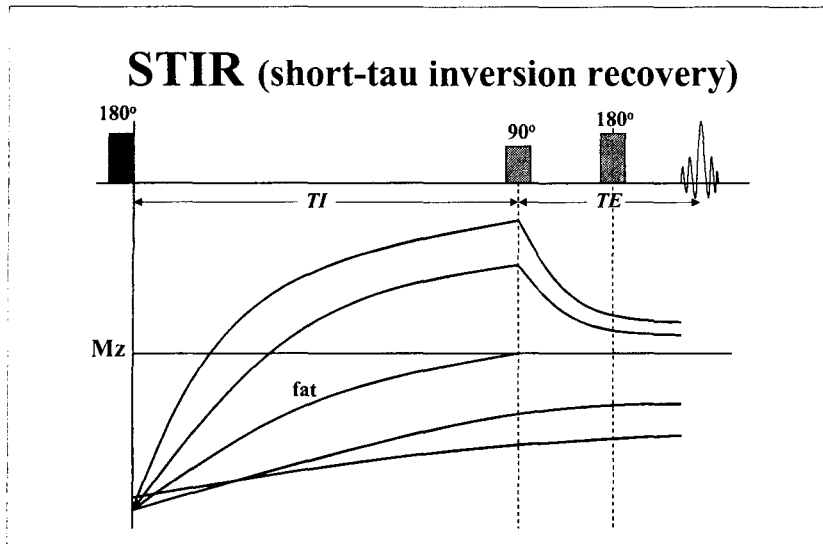


Fig. 10 STIR(short tau inversion recovery) fat suppression.

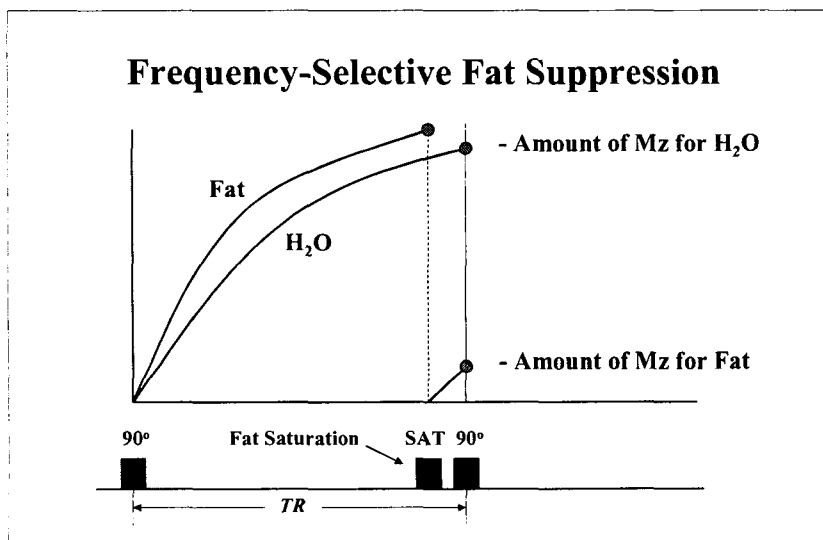


Fig. 11 Frequency-selective fat suppression(saturation).

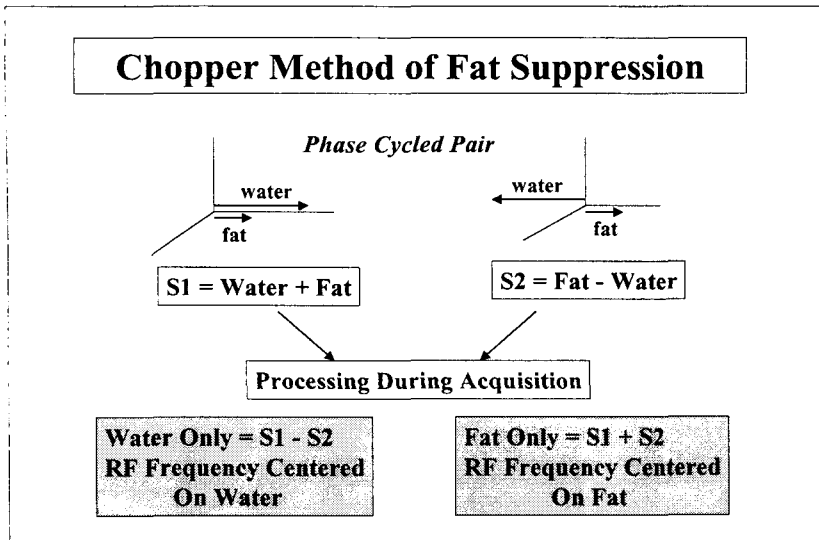


Fig. 12 Opposed-phase imaging(phase effect).

경사에코영상(Gradient-Echo Imaging)

GRE는 촬영시간이 짧으면서도 T2강조영상을 만들 수 있기 때문에 근골격계 MRI에서 많이 이용된다. 그러나 조직자체의 고유한 T2강조라기 보다는 T2* 강조이기 때문에 field inhomogeneity에 민감하고 인공물이 잘 생긴다. 특히 cancellous bone 과 bone marrow 사이에 local field inhomogeneity로 인하여 골수내의 부종이나 침습성 병변을 관찰하기 어렵다. 최근에는 골조직내의 이런 field inhomogeneity로 인한 T2* 변화를 측정하여 골밀도검사로 이용하려는 연구도 있다. GRE의 다른 제약점으로는 TE가 짧기 때문에 ligament와 tendon 부위에 소위 "magic angle phenomenon" 이 발생되어 tendinitis나 tendon rupture 처럼 관찰되기도 한다.

3차원 GRE는 촬영부위에 interspace gap없이 얇은 절편으로 촬영이 가능하고 SNR이 높기 때문에 골관절부위의 미세한 변화를 관찰하는데 빈번히 이용된다.

GRE는 TR, TE 외에도 flip angle을 조정하여 조직간 대조도를 바꿀 수 있는데 이외에도 steady-state상태를 이용한 방법으로도 여러 가지종류의 영상을 얻을 수 있다. 현재 각 MR장비의 제조사마다 서로 다른 명칭의 GRE기법들을 개발하여 사용하는데 각 제조사별로 유사한 종류들끼리 비교한 바는 아래와 같다.

1) Steady-State GRE

FISP(fast imaging with steady-state precession) - Siemens

GRASS(gradient recalled acquisition in steady-state) - GE

FFE(fast field echo) - Philips

FAST(Fourier-acquired steady state) - Picker

2) Spoiled (non steady-state) GRE

FLASH(fast low angle shot) - Siemens

SPGR(spoiled GRASS) - GE

CE-FFE-T1(contrast enhanced FFEwith T1-weightig) - Philips

T1-FAST(Fourier acquired steady state with T1 contrast) - Picker

3) Magnetization prepared GRE

Turbo FLASH, MR-RAGE(magnetization-prepared rapid gradient echo) - Siemens

Turbo SHORT - GE

TFE(turbo field echo) - Philips

RAM-FAST - Picker

자화전이대조(Magnetization-Transfer Contrast, MTC)

자화전이란 거대분자에 결합된 proton(bound proton)과 유리된 물에 포함된 proton(free, mobile proton)사이에 cross relaxation에 의하여 MR 신호강도의 변화가 야기되는 것을 말한다. RF pulse를 bound proton에만 가하면 bound pool의 proton들이 saturation되는데 bound proton과 free proton들 사이에는 cross relaxation이 활발히 일어나기 때문에 free proton의 magnetization이 bound proton 쪽으로 전달되어 전체적으로 magnetic equilibrium에 도달하게 된다. 이에따라 결국은 free proton의 신호강도가 감소하게 되는데 자화전이효과가 클수록 신호강도의 감소가 크게 일어난다(Fig. 4, 5).

자화전이효과는 조직에 따라서 다르며 연골(cartilage), 근육(muscle), inflamed synovial tissue 등의 부위에서는 자화전이가 많이 일어나서 신호강도의 감소가 크고 지방(fat)이나 joint effusion 등의 fluid에서는 자화전이가 거의 일어나지 않아서 신호강도의 변화가 미미하다. inflamed synovial tissue에서 자화전이가 일어나면 T2강조영상에서 신호강도가 감소되어 병변의 발견율이 떨어진다.

자화전이 영상은 경사에코영상에서 조직간의 대조도를 좋게 하거나 gadolinium 조영증강이나 MR angiography에서 background의 신호강도를 억제하여 영상의 대조도를 향상시키는 목적으로 사용되어 왔다.

관절연골은 자화전이가 크게 일어나는 조직으로서 자화전이 전후의 영상을 서로 감산(subtraction)하면 관절연골만 고신호강도의 띠로 나타나는 영상을 얻을 수 있다. 이 자화전이 감산영상(magnetization-transfer subtraction, MTS)은 T1강조-3차원경사에코(SPGR)에서 지방억제를 시행한 것과 유사한 고신호강도의 관절연골만의 영상을 얻을 수 있다.

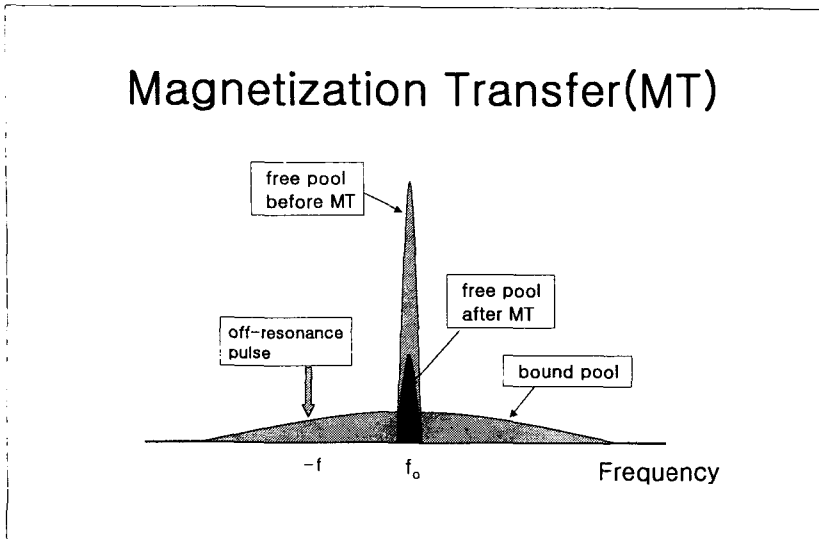


Fig. 13 Selective saturation of bound protons by radiofrequency irradiation in magnetic transfer imaging.

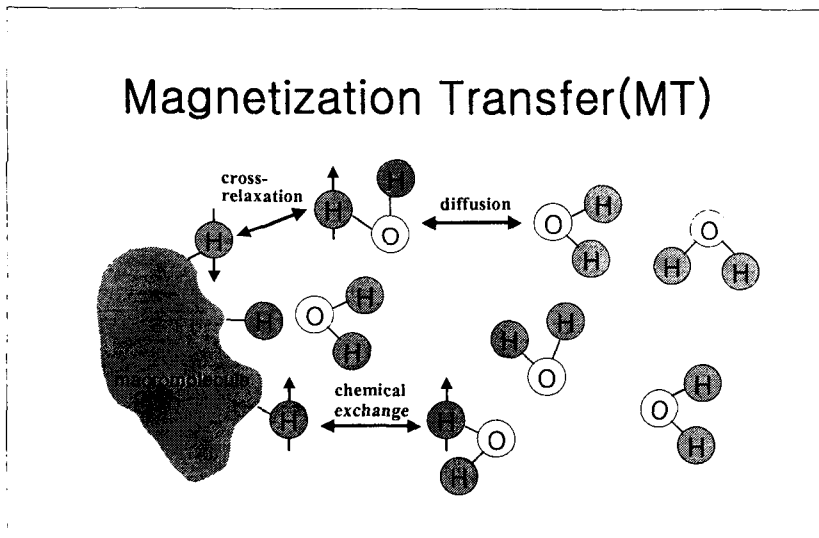


Fig. 14 Basic principle of magnetic transfer contrast. Cross relaxation between bound and free pools.

Gadolinium-DTPA enhanced MRI and MR Arthrography

근골격계MRI에서 gadolinium 조영제를 사용하는 경우는 종양에서 낭성(cystic)부위와 고형(solid)부위를 명확히 구분하고자할 때, 종양내에 괴사(necrosis)부위와 종양조직의 구분이 필요할 때, 염증성이나 감염성질환이나 농양(abscess)의 구분, 수술 후 섬유화성 반흔조직을 구분할 때 등이다. 조영제를 bolus 주입시에는 종양의 혈관분포나 병변의 혈류학적인 정보를 얻을 수 있다. 근래에는 조영제 주입후 사지말초혈관의 MR angiography를 촬영하기도 하는데

TOF(time-of-flight)나 PC(phase contrast)를 이용한 MR angiography에 비하여 인공물이 적고 좋은 영상을 얻을 수 있다.

shoulder, hip, knee 등의 부위에서 관절강내의 연부조직손상을 진단하기 위하여 관절강내로 MR 조영제를 주입하는 것을 MR arthrography라 한다. 주입할 주입액은 MR조영제 2ml 와 생리식염수 250 ml를 섞은 후 iodinated contrast(60% meglumin diatrizoate) 10 ml 와 1:1로 섞어서 관절강내로 주입되는지 여부를 알 수 있게 한다. 견관절(shoulder)에서는 총 10-15 ml 정도를 주입하는데 관절활액막으로 조영제의 흡수를 방지할 목적으로 0.3 ml epinephrine(1:1000)을 혼합하여 주입하기도 한다. 손목관절부위는 활액막으로 흡수속도가 늦기 때문에 epinephrine은 혼합하지 않아도 된다.

관절강내로 직접 조영제용액을 주입하지 못할 경우에는 정맥내로 gadolinium을 주사하고 관절운동은 20-30분동안 시킨 후에 MR촬영을 하는 indirect MR arthrography를 시행할 수 있다. 이것은 조영제가 활액막을 통하여 관절강내로 유리되기 때문에 간접적인 조영증강효과를 얻을 수 있기 때문이다.

관절연골(Articular Cartilage) MRI

관절연골의 여러 가지 촬영방법들 중에서 MRI 만큼 가능성을 인정받고 있는 검사방법은 없다. 관절연골 MRI는 현재 근골격계 MRI에서 가장 각광받고 있는 분야중의 하나로서 현재까지 관절연골을 위한 여러 가지 촬영방법들이 소개되었고 연구가 진행중에 있다.

관절연골은 4가지층으로 구성되어 있으며 이들 각 층은 교원질(collagen)섬유의 방향과 농도, proteoglycan, 수분들의 차이로 인하여 MRI에서 다른 신호강도의 띠모양으로 관찰된다고 한다. 관절연골의 조직학적인 각층이 MRI에서 관찰되는 신호강도는 연구자들에 따라서 서로 다르게 보고되고 있는데 이것은 연골표층부의 신호강도가 관절면과 접해있는 관절액의 신호강도와 혼합되어 구분이 되지 않는 경우에 관절연골 각층의 신호강도를 잘못 해석할 수 있기 때문인 것으로 추정하고 있다.

관절연골의 MR촬영에는 T1강조 SE, 양자밀도강조 및 T2강조 SE, 자화전이영상, 지방억제 3차원 경사에코(fat-suppressed 3D spoiled gradient echo, SPGR), 지방억제 T2강조 고속스핀에코(fat-suppressed T2-weighted FSE)등이 유용한 것으로 보고되었다.

관절연골이 주변조직에 비하여 상대적으로 저신호강도를 보이는 negative cartilage imaging은 T2강조SE, 자화전이영상, 지방억제-T2강조 고속스핀에코등에서 얻을 수 있으며 관절연골이 연골하골과 관절액에 비하여 고신호강도를 보이는 positive cartilage imaging은 T1강조SE, 3D-SPGR등에서 지방억제를 하거나 자화전이감산(magnetization-transfer subtraction)영상에서 얻을 수 있다.

관절연골장애(osteocondral injury)나 연골하골이 침범되었을 경우에는 병변의 관찰에 어려움이 없지만 고식적인 MRI 촬영으로 관절연골의 초기변화를 관찰하는데는 한계가 있다. 현재 실험적으로나마 관절연골의 초기퇴행성변화를 관찰하기 위해서 영상영역을 40-50 mm 이하로 하여 T2 이완지도(relaxation map, relaxometry)나 Gd-DTPA²⁻ enhancement, sodium MRI 등의 특수한 촬영기법을 사용한 연구논문이 발표되고 있어서 그 성과가 기대되고 있다.

확산강조영상(Diffusion Weighted Image)

각 조직의 T1 과 T2 이완시간의 차이를 측정하면 MRI에서 조직간의 구분이 가능하나 조직내의 이완시간의 차이가 극히 미미한 경우에는 일반적인 MRI에서 관찰하기가 불가능하다. 확산강조영상은 조직내에서 물분자의 확산되는 정도를 측정하는 것으로서 미세한 조직변화도 물분자의 확산에 변화를 일으키며 이런 물분자의 확산에 의해 proton의 위상전위(phase shift)가 일어나고 MR 신호강도가 감소하게 된다. 확산이 잘 되는 조직은 저신호로, 확산이 잘 되지 않는 조직은 고신호로 관찰된다.

확산강조영상은 초기에는 hyperacute infarct의 조기발견이나 유피낭종(epidermoid)과 지주막낭종(subarachnoid cyst)등의 감별에 주로 이용되었으나 최근에는 근골격계 분야에서도 골수의 병변들을 감별진단하는데 도움을 준다는 보고들이 있다. 연구자들에 따라서 척추의 양성과 악성골절이나 골수염의 감별에 확산강조영상이 도움이 된다는 보고가 있지만 아직까지 정확한 결과는 확립되지 않았다.

Kinematic MRI

Open MRI장비는 환자가 들어가는 gantry옆으로 공간이 열려있는 장비로 검사자가 촬영실내에서 환자에 조작이 가능하고 환자의 움직임이 가능하다. open MRI는 대부분 0.3 T이하의 저자장의 영구자석을 사용하기 때문에 고해상의 고속촬영이 어렵지만 사지관절의 운동이 가능하기 때문에 kinematic MRI 검사에 많이 이용되고 있다. 처음에 kinematic MR은 슬관절에서 patellofemora joint의 tracking 이상여부를 검사하기 위해서 이용되었으며 wrist, shoulder, ankle 부위 및 척추의 운동학적인 검사를 위해서도 이용될 수 있다.

초기에 kinematic MRI는 관절의 수동적인 운동(passive movement)을 시켜주는 고정장치를 이용하여 촬영된 영상을 cine(영화)로 만들어 보았지만 관절의 정확한 생체역학적인 변화를 관찰하기 위해서는 능동적운동(active movement)하에서 촬영된 kinematic MRI가 더욱 많은 정보를 제공해 준다.

Best Sequences in MR Imaging of Musculoskeletal Tissues

Bone	STIR	FSE with FS	T1
Cartilage	STIR	FSE with FS	GRE with FS
Meniscus	GRE T2*	T1	Proton density SE
Labrum	T1 after intraarticular Gd injection	GRE T2*	
Tendon/Ligament	GRE T2*	STIR	FSE +/- FS
Muscle	STIR	T1	

Note. STIR(short tau inversion recovery), FS(fat saturation, suppression), Gd(gadolinium)

현재 각 관절부위로 연구가 진행중인 경향을 간단히 요약하면 다음과 같다.

1) Shoulder

연구: 관절강내 조영제 주입으로 labrum이나 관절낭주위 연부조직들의 병변을 관찰

촬영: fat suppressed T1WI, 2D-GRE, proton density

2) Wrist

연구: MR arthrography 로서 interosseous ligament 진단, TFCC(triangular fibrocartilag complex)

파열.

촬영: fat suppressed TWI, 2D-GRE, 3D-GRE

3) Hip

연구: MR arthrography를 이용한 labrum, 대퇴골 골수변화

4) Knee

연구: meniscus와 ligament 파열, 관절연골(articular cartilage)

촬영: proton density, 3D-GRE, MTC(magnetization-transfer contrast)

5) Bone marrow

연구: 적색골수(red marrow)와 황색골수(yellow marrow)의 구분, 조혈골수와 골수암 구분.

촬영: T1WI, fat-suppressed FSE 혹은 STIR, contrast enhanced T1WI with fat-suppression

6) Spine

연구: 척추골수변화, 척추 및 후방관절의 운동학적변화

촬영: bone marrow imaging, kinematic MRI

7) Muscle, 기타

연구: delayed onset muscle soreness(DOMS), muscle strain injury, myositis, kinematics

촬영: STIR, phosphorous MR spectroscopy, fast imaging, turbo FLASH(MP-RAGE, magnetization-prepared rapid gradient echo)

결론적으로 근골격계 MRI에서는 촬영시간이 짧으면서, SNR 이나 대조도가 높은 고해상도의 영상을 얻는 촬영기법이 필요하며 표면코일이나 최신 pulse sequence들을 적절히 사용하여 관심부위를 잘 관찰할 수 있도록 하는 노력이 지속되어야 한다.

REFERENCES

1. Peterfy CG, Linares R, Steinbach LS. Recent advances in magnetic resonance imaging of the musculoskeletal system. *Radiol Clin North Am* 1994;32(2):291-311
2. Kaplan PA, et al. *Musculoskeletal MRI* W.B. Philadelphia, Saunders; 2001
3. Berquist TH. *MRI of the musculoskeletal system*. Philadelphia, Lippincott Williams & Wilkins; 2001
4. Kneeland JB. Update in musculoskeletal MR imaging. *Radiol Clin North Am* 1997;35(1)
5. Mirowitz SA. MR imaging of sports-related injuries. *Magn Reson Imaging Clin North A* 1999;7(1)
6. Mirowitz SA. Pediatric musculoskeletal MR imaging. *Magn Reson Imaging Clin North Am* 1998;6(3)