

# 반전 이미지와의 차이에 의한 뇌 MR 영상의 영역 분할 기법

조경은<sup>\*</sup>, 채정숙, 송미영, 김준태, 엄기현, 조형제  
동국대학교 컴퓨터공학과

## Segmentation of Brain MR Image by Differencing of Negative Image and Original Image

Kyungeun Cho<sup>\*</sup>, Jeongsook Chae, Miyoung Song, Juntae Kim, Kyhyun Um, Hyungje Cho  
Dept. of Computer Engineering, Dongguk University

### 요약

의료 영상 처리 기술은 질병의 진단 및 치료를 위한 계획이나 방법을 결정하는데 있어 매우 중요한 역할을 하고 있다. 뇌 MR 영상에서의 질병 진단을 위한 전처리 단계로서 필수적으로 이루어져야 하는 단계가 영상 분할 단계이다. 본 논문에서는 뇌의 질병 진단에 사용할 수 있는 자료를 제공하기 위한 뇌 영상 분할 방법을 제시한다. T2 강조 영상의 반전된 영상에서 원본 영상을 뺀 차이 영상의 결과로 회백질·뇌척수액·비정상 영역이 두드러지게 나타나는 점을 이용해 회백질·뇌척수액·비정상 영역과 백질 영역을 분리하는 방법을 제안한다. 또한 뇌척수액 영역의 위치 정보와 몇 가지 특징들을 정의하여 분할되어진 회백질·뇌척수액·비정상 영역에서 뇌척수액 영역만을 분할하는 방법을 제시한다. 600 여 개의 T2 강조 영상에 대해서 실험을 행하여 비교적 정확한 분할 결과를 유도할 수 있었음을 확인하였다.

### 1. 서론

의료 영상을 통한 진단 기술의 보편화와 함께 의료 영상의 획득과 분석 및 처리 기술도 많은 발전을 거듭하고 있다. 이러한 의료 영상 처리 기술은 신체의 내부에 대한 이해뿐만 아니라 질병의 진단 및 조기 발견을 함으로써 치료를 위한 계획이나 방법 등의 결정에 있어 매우 중요한 역할을 하고 있다. 따라서 이러한 과정에 의사의 진단에 도움을 줄 수 있는 다양한 부가 정보의 필요성이 증대되고 있다. 이러한 부가 정보들은 의사들이 육안으로 알 수 있는 정보 이외에 영상 판독의 정확성을 제공해 다양한 정보의 제공 및 분석을 통해 질병을 진단하는데 도움을 준다 [3]. 이러한 질병 진단을 위한 전처리 단계로서 필수적으로 이루어져야 하는 단계가 영상 분할 단계이다. 본 연구에서는 뇌의 병 진단에 사용할 수 있는 자료를 제공하기 위한 뇌 영상 분할 방법을 제시한다. 영상 분할

은 주어진 영상을 그 영상의 구성 요소나 물체들의 집합으로 분리하는 작업이며, 뇌 MR 영상에서도 관심 있는 영역들을 추출하는 방법에 관한 많은 연구가 이루어지고 있다. 기존의 영역 분할 방법으로는 템플릿 매칭 방식, 경계 기반 분할 방식, 영역 확장에 기반한 방식, 임계치 기반 분할 방식, Snake 기반 방식, 워터셰드 (watershed) 방식 등이 사용되어져 왔다 [1, 2, 4]. 그러나 모든 영상들의 획득 환경과 영상질이 다르므로 모든 영상에 대해 일관적으로 적용되는 방법을 고안하기는 어렵다. 그러므로 영상의 질, 상태, 특징들이 많이 다른 이유로 인해 수동적인 방법을 병행해야 하는 경우도 많다. 의료 영상 분할의 많은 부분이 수작업에 의존하고 있어 많은 시간과 비용을 소비하게 되므로 반자동 분할 방법들도 개발되고 있으나 이 방법은 영상내의 찾고자 하는 특정부위 내부가 균질 해야 하며 추출하고자 하는 부위가 주변과의 경계가 분명해야 하는 조건이 있다 [5].

본 연구는 1999년도 한국과학재단 특정기초연구(과제 번호: 1999-1-303-002-3) 내용의 일부임

본 논문에서는 이러한 반자동의 문제를 해결하고자

영상의 평균 밝기의 분석을 통해 콘트라스트를 자동으로 적용할 수 있는 방법을 사용하였으며 일반적인 뇌 MR 영상이면 통용될 수 있는 영상분할 알고리즘을 제안한다. T2 강조 영상의 반전된 영상에서 T2 강조 영상의 원본을 뺀 차이 영상의 결과로 뇌척수액·회백질·비정상 영역이 두드러지게 나타나는 점을 이용해 회백질·뇌척수액·비정상 영역과 백질 영역을 분리하는 방법을 사용한다. 또한 뇌척수액 영역이 만족해야할 몇 가지 조건들을 정의하여 분할되어진 회백질·뇌척수액·비정상 영역에서 뇌척수액 영역만을 분할하는 방법을 제안한다.

## 2. 반전 영상와의 차이영상에 의한 뇌 영상의 영역 분할

뇌 MR 영상 중 T2 강조 영상은 회백질·뇌척수액·비정상 영역에 대한 명암값이 매우 높으며 반면에 백질 영역은 명암값이 매우 낮다. 반대로 T2 강조 영상을 반전한 경우에는 회백질·뇌척수액·비정상 영역에 대한 명암값이 낮게 나타나며 백질 영역의 명암값이 높게 나타난다. 이 논문에서는 이러한 특징을 이용하여 뇌 영상에서의 영역 분할을 한다.

### 2.1 명암대비를 증가시키기 위한 전처리 단계

한 사람에 대한 MR 영상 시리즈는 여러 개의 슬라이드 모음으로 구성되어진다. 비록 한 사람에 대한 영상 시리즈라 하더라도 각 슬라이드의 명암 분포도는 슬라이드마다 조금씩 다를 수가 있다. 이러한 이유로 인하여 많은 영상 처리 방식들이 반자동으로 이루어지고 있는 추세이다. 본 논문에서는 이러한 반자동의 문제를 해결하고자 각 영상의 평균 밝기를 구한 후 너무 어두운 영상에 대해서는 콘트라스트를 높여서 명암대비를 증가시키는 효과를 추가하여 회백질·뇌척수액·비정상 영역과 백질 영역의 분할을 더 명확하게 해주는 전처리단계를 수행한다.

### 2.2 반전 영상과 원영상과의 차이 영상

이 논문에서는 뇌 영역에서 회백질·뇌척수액·비정상 영역과 백질 영역을 분리해내는 방법으로 T2 강조 영상의 반전 영상에서는 백질 영역이 높은 명암값을, 회백질·뇌척수액·비정상 영역이 낮은 명암값을 가지고, T2 강조 영상에서는 그 반대로 백질 영역이 낮은 명암값을, 회백질·뇌척수액·비정상 영역이 높은 명암값을 지니게 되는 특징을 이용한다. 그러므로 T2 반전 영상에서 T2 원본 영상을 빼면 회백질·뇌

척수액·비정상 영역은 음수의 명암값을 지니게 되고, 나머지 백질 영역은 임의의 회색빛 명암값을 지니게 된다. 따라서 음수의 명암값을 지니는 픽셀은 0 (검은색)의 명암값을 할당하면 결과적으로 회백질·뇌척수액·비정상 영역은 검은영역으로 나타나며 백질 영역은 회색빛 명암값으로 표현되어진다. 이처럼 백질 영역과 회백질·뇌척수액·비정상 영역이 뚜렷이 구분되는 특징을 가지고 있어 T2 강조 영상의 반전된 영상에서 T2 강조 영상과의 차이를 이용해 영역을 분할한다. 아래와 같은 식을 적용하여 백질 영역과 회백질·뇌척수액·비정상 영역을 분류한다.

```
for(i=0; i<MAX_HEIGHT; i++)
for(j=0; j<MAX_WIDTH; j++){
픽셀값 = T2강조영상의 반전[i][j] - T2강조영상[i][j];
if( 픽셀값 < 0 ) 픽셀값 = 0;
결과영상[i][j] = 픽셀값;
}
```

그림 1은 차례로 T2 강조 영상의 원본, T2 강조 영상의 반전영상, 그리고 T2 강조 영상의 반전영상에서 원본 영상을 뺀 결과이다.

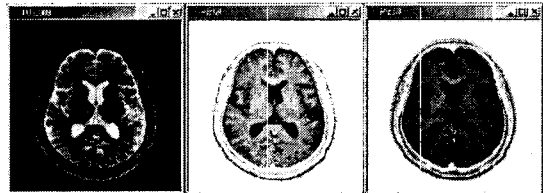


그림 1 원본 영상, 반전 영상, 반전-원본 영상의 차이영상

### 2.3 뇌 영상의 백질 영역과 회백질·뇌척수액·비정상 영역 추출

분할된 뇌 영역에 대해서 반전 영상에서 원본 영상과의 차이영상을 구하면 결과적으로 회백질·뇌척수액·비정상 영역은 가장 낮은 명암값인 0으로 표현된다. 이 특징을 이용하여 백질 영역과 회백질·뇌척수액·비정상 영역을 분리하고 각각에 대해서 블랍 칼라링(Blob Coloring) 알고리즘을 적용하여 레이블링한다. 각각 레이블링된 세그먼트에 대해서 MBR, 윤곽선, 명암정보, 픽셀정보들을 산출하여 차후에 이 정보들은 질환이 있는 영상 판단을 위한 정보로 활용된다. 그림 2는 분할된 뇌 영역의 영상과 반전 영상에서 원영상을 뺀 차이 영상을 보여준다. 그림 3은 위의 방법으로 분할된 백질 영역과 백질 영역의 각 세그먼트들을 블랍 칼라링한 결과를 나타낸다. 그림 4는 분할된 회백질·뇌척수액·비정상 영역을 나타내며 이들 세

그먼트들을 블랍 칼라링한 결과를 보여준다.

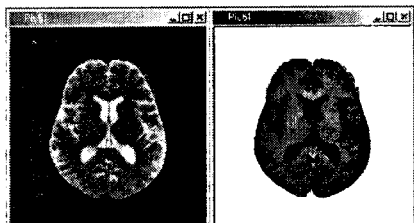


그림 2 분할된 뇌 영역(좌)과  
반전 영상과 원본 영상의 차이영상(우)

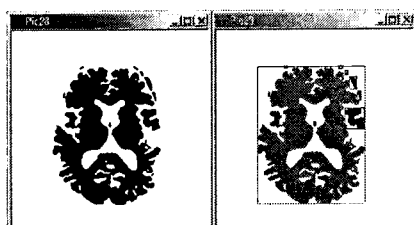


그림 3 백질 영역(좌)과  
블랍 칼라링 결과(우)

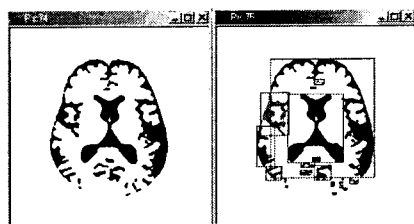


그림 4 회백질·뇌척수액·비정상  
영역(좌)과 블랍 칼라링 결과(우)

## 2.4 뇌 영상의 뇌척수액 영역 추출

백질 영역과 회백질·뇌척수액·비정상 영역으로 분할하면 뇌척수액 영역은 비정상 영역과 더불어 회백질 영역으로 분할된다. 이 절에서는 뇌척수액 영역의 추출에 관한 방법을 설명한다. 백질 영역과 회백질·뇌척수액·비정상 영역의 분할 이후에 블랍 칼라링된 정보와 뇌척수액의 위치 정보를 이용하여 뇌척수액 영역을 분할하는 방법을 사용한다. 뇌척수액 영역을 분할하기 위해서는 뇌척수액이 뇌의 한 가운데에 위치하고 있다는 사전 지식을 이용한다. 또한 뇌척수액 영역을 분할하기 위한 후보지역을 뇌의 크기에 비례하여 산출한다. 일단 뇌척수액 영역의 후보영역으로 간주되는 블랍은 다음 네 가지 조건을 만족시켜야 한다. 네 가지 조건이 표 1에 나타난다.

조건 1	뇌의 영역이 머리 영역의 75 % 이상인 영상
조건 2	눈이 나타나지 않는 영상
조건 3	블랍이 뇌척수액 영역의 후보영역 안에 포함
조건 4	블랍이 뇌척수액 영역의 후보영역 안에 포함되어있어도 일정 크기를 초과하면 제외

표 1 뇌척수액 영역의 분할을 위한 조건

첫째, 뇌의 영역은 머리 영역의 75 % 이상이어야 한다. 둘째, 현재 처리되어지는 영상에 눈이 발견되면 이 영상은 처리대상에서 제외된다. 셋째, 뇌척수액 영역의 후보영역은 뇌 영역의 너비와 높이의 각각 1/2에 해당하는 영역을 가지며 이 후보지역은 뇌의 가운데 중심점에 위치한다. 처리되어지는 블랍은 이 후보지역에 포함되어야 한다. 넷째, 처리되고 있는 블랍이 후보지역에 일부 포함되어 있어도 이 블랍의 너비와 뇌 영역과의 너비 차가 1/5 이내이거나 블랍의 높이가 뇌 영역과의 높이 차가 1/5인 경우에는 커다란 회백질 영역이나 비정상 영역인 것으로 간주하여 처리대상에서 제외된다. 위와 같은 네 가지 조건을 두는 이유는 다음과 같다. 첫째 조건은 그림 5에서도 살펴 볼 수 있듯이 뇌척수액 영역은 뇌의 크기가 머리 영역과 비슷한 영상에서만 나타난다. 그리하여 뇌의 영역이 머리 영역의 75 % 이내인 영상은 뇌척수액 영역 검출대상에서 제외한다. 둘째 조건은 눈이 나타나는 영상에는 뇌척수액 영역이 나타나지 않는다고 가정하였다. 이는 여러 영상들의 통계를 보고 설정한 가정이다. 셋째 조건은 뇌척수액 영역의 후보 지역을 설정하는데 있어서 뇌의 크기에 비례하여 설정한다는 조건이다. 넷째 조건은 뇌척수액 후보 영역에 걸쳐있는 커다란 회백질 또는 비정상 세그먼트인 경우를 제외시키기 위한 조건이다. 네 가지 조건을 만족하는 세그먼트들을 뇌척수액 영역이라고 추출한다. 이 조건들을 만족하는 블랍들을 자동추출한 결과가 그림 5에서 볼 수 있다.

## 3. 실험결과 및 분석

실험은 총 30 세트의 뇌 MR 영상에 대해서 행하였다. 모든 영상 데이터는 T2 강조 영상이며 한 세트는 한 사람에 대한 시리즈로서 평균 20 개씩의 슬라이드로 이루어져 있다. 실험 데이터에는 뇌경색, 뇌종양 환자 및 정상인을 포함한 다양한 슬라이드가 포함되어 있다. 회백질·뇌척수액·비정상 영역과 백질 영역 추출에 대한 정확도는 사람이 판단한 결과와 비교하여 인식률을 산출했다.

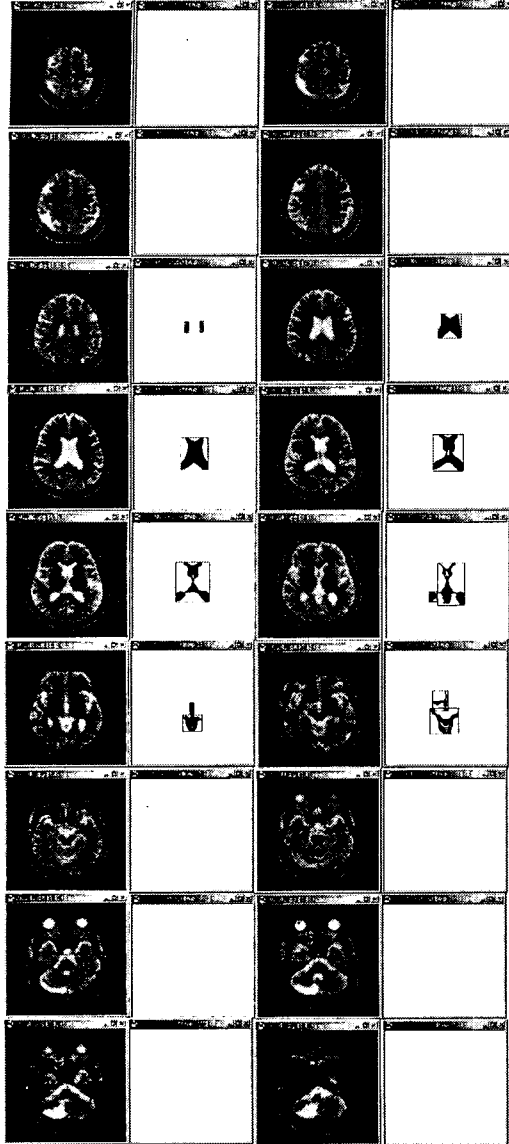


그림 5 뇌척수액 영역 추출 결과

총 30 세트에 속하는 총 슬라이드수는 600 개의 영상이며 이 중에서 육안으로 확인했을 경우에 잘못 분할된 회백질·뇌척수액·비정상 영역과 백질 영역은 24 개로서 대략 96.0 %의 인식률을 획득했다. 뇌척수액 영역의 추출에 대해서는 총 600 개의 영상에 대해서 68 개의 오인식이 있었으며 이 결과에 따라 뇌척수액 영역에 대한 인식률은 대략 88.7 %이다. 뇌척수액 영

역에 대한 오인식을 측정에는 뇌척수액 영역이 있다고 판정되어야 하는데 안 나타난 경우와 뇌척수액 영역이 아닌데 뇌척수액 영역으로 판단된 경우를 오인식률에 포함시켰다.

#### 4. 결론 및 향후 연구과제

본 논문에서는 일반적인 뇌 MR 영상이면 통용될 수 있는 영상분할 알고리즘을 제안한다. T2 강조 영상의 반전된 영상에서 원본을 뺀 차이 영상의 결과로 회백질·뇌척수액·비정상 영역이 두드러지게 나타나는 점을 이용해 회백질·뇌척수액·비정상 영역과 백질 영역을 분리하는 방법을 제안하며 또한 뇌척수액 영역이 만족해야할 몇 가지 조건들을 정의하여 뇌척수액 영역만을 분할하는 방법을 제안한다. 본 연구는 단순히 T2 강조 영상 하나만으로도 원하는 분할 결과를 얻을 수 있음을 보였으며 600 여 개의 T2 강조 영상에 대해서 실험을 행하여 비교적 정확한 분할 결과를 유도할 수 있었음을 확인하였다. 향후 연구과제로는 분할된 회백질·뇌척수액·비정상 영역에서 비정상 영역을 분할하는 방법의 고안과 질병 여부를 판단할 수 있는 방법에 관한 연구가 필요하다.

#### [참고문헌]

- [1] M.S. Atkins and B.T. Mackiewich, "Fully Automatic Segmentation of the Brain in MRI", IEEE Transactions on Medical Imaging, Vol. 17, No. 1, Feb. 1998, pp. 98-107
- [2] M.C. Clark, et al. "MRI Segmentation using Fuzzy Clustering Techniques", IEEE Engineering in Medicine and Biology, Nov. 1994, pp.730-742
- [3] C. Li, et al. "Knowledge-Based Classification and Tissue Labeling of MR Images of Human Brain", IEEE Transactions on Medical Imaging, Vol. 12, No. 4, December, 1993, pp. 740-750
- [4] M. Yanase, et al. "Extraction of Brain Tissues by Non-parametric Region Growing Method", IEEE Engineering in Medicine and Biology Society, Amsterdam, 1996, pp. 734-735
- [5] 고선영, "영역 확장 기반 추적을 이용한 효율적인 3 차원 의료영상 분할기법", 한국과학기술원 석사 학위논문, 1999
- [6] 유현경 외 2인, "뇌의 자기공명(MR) 영상에서 백질과 회백질의 추출", 한국정보과학회 가을 학술발표논문집, Vol. 26, No. 2, 1999, pp.431-433