

# 구조적 분석을 통한 임플란트 주위염 분리에 관한 연구

장 창 일\*, 안 용 학\*\*, 채 옥 삼\*

경희대학교 전자계산공학과\*, 송호대학 정보산업계열\*\*

jchi@nownuri.net, yohahn@songho.ac.kr, oschae@khu.ac.kr

## Periimplantitis Detection in Dental X-Ray Image by Structure Analysis

Chang-Il Jang\*, Yong-Hak Ahn\*\*, Ok-Sam Chae\*

Dept. of Computer Engineering, KyungHee University\*

School of Information Industry, Songho College\*\*

### 요 약

본 논문은 시차를 두고 촬영된 두 장의 치과용 디지털 X-Ray 영상으로부터 임플란트 시술환자에서 자주 발생하는 임플란트 주위염을 검출하는 자동화된 시계열 분석 방안을 제안한다. 분석자에 따라서 결과의 차이를 보이는 수동적인 시계열분석방법의 문제점을 극복하고 보다 객관적이고 정량적인 결과를 얻는 방안을 제시한다. 보다 신속하고 정확한 검출을 위해서 본 연구에서는 치아의 구조 분석을 통해서 환부 탐색 영역을 줄이고 작은 변화도 민감하게 검출할 수 있는 환부영역을 분리할 수 있는 방안을 제안한다. 또한 분리된 환부의 특성을 수치적으로 표현할 수 있는 방안도 함께 제시된다.

### 1. 서론

1885년 독일의 과학자 뢰트겐에 의해 발견된 X-Ray로 인해 인체내부의 가시화가 가능해짐으로 이에 따른 많은 분석방법이 생겨났고, 최근 X-Ray를 감지할 수 있는 센서의 개발로 영상의 디지털화가 가능해져 다양한 X-Ray 영상의 분석 및 해석 방법론의 연구가 진행되어 왔다[1]. 본 논문은 이러한 연구 중 시간차를 두고 촬영된 두 장의 치과용 X-Ray 영상을 겹친 뒤, 두 영상이 갖는 차이로써 치료 및 진단의 판단기준을 제공하는 방법을 대상으로 한다. 이러한 방법을 Subtraction Radiography라 하는데, 이는 시간이 경과되면서 변화하는 치아의 상태변화를 측정하는 방법으로 '시계열분석'이라고도 불리우며 치과에 관련된 거의 모든 질병의 진료와 연구에 사용되어 왔다. 치과용 X-Ray 영상에 대한 시계열분석은 임플란트(인공치아) 이식시술 후 시간이 경과하면서 임플란트의 영향으로 주위 골조직에 변화가 생기는 경우 변화의 발생여부를 빠르게 인식하여 대처하는 것을 목적으로 한다. 차영상에 대한 시계열분석방법이 단일영상을 이용한 분석방법에 비해 향상된 진단효율성을 가짐이 입증됨에 따라 이러한 시계열분석방법에 대한 많은 연구가 수행되었다[1][2].

시계열분석방법은 두장의 X-Ray 영상에서 시간차로 발생하는 영상의 회전차를 정렬하는 영상정렬과 객관적인 차정보를 검출하는 방법으로 대별될 수 있는데, 일관된 차영상정보를 획득하기 위한 연구로는 영상정렬시의 영상내 기준선택에 관한 연구[3], 영상정렬을 위해 인체 내에 임의의 이물질들을 투여하여 촬영된 이물질을 기준으로

한 영상정렬방법[4], 하나의 레이저빔을 사용하여 영상정렬시 발생할수 있는 회전차 등으로 고정하는 방법[5]등이 연구되었고, 감염부위 판단에 대한 연구에서는 기존의 필름 위에 수동적인 방법을 이용하여 감염부위를 판단하는 방법에 대한 단점을 보완하기 위해 디지털 X-Ray 차영상을 이용한 감염부위 판단방법 및 이에 대한 정확성 검증방법 등이 연구되었다[2][4].

그러나 이러한 방법들은 작업의 주체가 인간이고 작업을 수행하는 각 개인마다 개인차를 유발하기에 일관성을 갖기 힘들다는 점과 그에 따른 분석결과 또한 개인적인 주관에 내재되어 객관적으로 정확한 근거를 제시하는데 있어 결점을 갖고 있다[1][2]. 특히, 영상정렬에 있어 X-Ray 촬영시 회전과 distortion 때문에 전체적으로 정확한 매칭이 어렵고, 차영상에서의 이상 부위의 변화량이 미세하므로 단순 임계화로는 분리가 불가능하다.

따라서 이러한 문제점을 해결하기 위해 본 연구에서는 구조적 특징방안을 이용한 자동화된 시계열분석방법을 제안한다. 제안된 방법은 영상정렬에 있어 전체적으로 매칭이 어려운 점을 해결하기 위해 구조적 분석을 통하여 관심 부분만을 정합함으로써 정확한 매칭을 수행하고, 구조분석을 통해 예상되는 부위를 결정한다. 예상되는 변화부위 경계의 밝기값에 근거한 임계치를 결정하여 이상부위를 정확하게 분리한다.

### 2. 영상의 구조적 특징을 이용한 시계열 분석 방안

본 논문이 대상으로 하는 치과용 X-Ray 영상에 대한 시계열분석은 임플란트 이식시술 후 주위 골조직의 변화

발생여부를 빠르게 인식하고 대처하는 것을 목적으로 한다. 그러나 입력환경의 변화로 인해서 전체 영상을 대상으로 하는 정합은 정확도가 떨어지고 그렇게 구해진 차영상에서 변화부위를 구분하기 위한 임계치 결정도 어렵다. 이를 해결하기 위해서 본 연구에서는 먼저 치아의 구조적 정보를 추출하고 이 정보를 바탕으로 보다 신속하고 정확하게 정합과 차영상 생성을 수행할 수 있는 방안을 제안한다. 또한, 변화량이 작은 이상부위의 특성을 감안하여 구조적 정보를 바탕으로 이상부위의 위치와 경계 영역을 예측하고 관심영역을 분리하여 해당 영역에 대한 차정보만을 표시할 수 있는 방안을 제안한다.

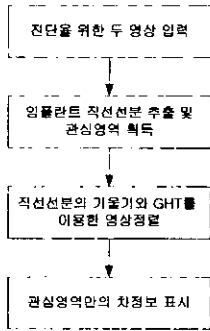


그림.1 제안하는 시계열분석 알고리즘


제안된 시계열분석방법은 그림.1과 같다. 먼저, 치과용 X-Ray 영상의 구조적인 특성을 이용하여 치아에 대한 직선선분을 추출하고, 이 직선선분을 이용하여 잇몸의 관심영역을 획득한다. 이후 두 영상의 구조적 특징을 정확히 일치시킬 수 있는 위치좌표와 회전각을 찾기 위해 임의의 물체 검출을 위한 GHT[7]방법을 수행한 후, 차영상 기법을 이용하여 두 영상에서 관심영역의 차정보를 획득한다.

### 2.1 관심영역 분리

치과용 X-Ray 영상에 있어 가장 중요한 의미를 갖는 부분은 인공치아가 시술된 부위의 잇몸으로 위치판단의 기준이 되는 임플란트의 검출이 먼저 선행된다. 이는 임플란트를 특징지을 수 있는 직선선분의 추출로부터 시작되는데, 직선선분은 인공치아 사이에 존재하는 잇몸의 좌,우 범위 및 치아에 대한 위치정보를 포함하게 되고 이를 기반으로 잇몸의 시작위치 정보를 얻을 수 있다.

**직선선분 추출:** 인공치아의 직선선분은 대부분 수직적인 형태를 지니고 있지만 문제는 때에 따라 잇몸에서 인공치아로의 픽셀값 변화량이 크지 못한 경우가 발생함으로 픽셀의 변화값을 그대로 이용한 방법에는 어려움이 있다. 따라서 그림.2의 (a),(b)와 같은 방법으로 한 직선의 X-Profile이 아닌 상하 5픽셀, 즉 5픽셀의 누적(Summation)값을 하나의 X-Profile 값으로 함으로써 그 변화값을 크게 하여 이와 같은 문제를 해결할 수 있다. 이와 같은 과정을 약 15픽셀의 상하간격으로 6개의

X-Profile을 획득하고 여기서 얻어지는 6개의 픽셀을 이용하여 각각의 픽셀을 지나는 직선에 대한 기울기를 획득한 후, 그 평균 기울기를 구하고 그 기울기와 한 점을 이용하면 그림.2의 (c)와 같은 인공치아에 대한 직선선분을 나타내는 결과를 얻을 수 있다.



(a) 1Line X-Profile (b) 5Line Summation X-Profile (c) 직선선분 검출  
그림.2 픽셀값 변화도(X-Profile 지점은 영상의 중앙임)

**관심영역 검출 :** X-Ray 영상에서 잇몸이 시작되는 주변의 픽셀값은 그 변화도가 매우 미세하여 전역 임계화를 사용하는 기존의 영역분리 방법으로는 변화부위의 검출이 어렵다. 본 논문은 미세한 차를 더 크게 함으로써 영역분리에 대한 정보를 획득할 수 있는 누적(Summation)기법을 제안한다. 누적기법의 주목적은 잇몸의 시작 위치를 구별함으로써 관심영역을 획득하는 것이다. 이때 좀 더 신뢰성 있는 결과를 갖기 위해서는 영상이 회전되어있을 경우 회전기울기에 맞추어 누적기법을 수행하는 것이다. 이를 위해 본 논문은 획득된 직선선분을 이용하여 누적기법을 수행할 영역좌우에 존재하는 두 치아의 직선에 대한 중간직선을 먼저 획득하고, 중간직선에 수직으로 교차하는 직선의 기울기를 계산하여 중간직선의 각 점을 이동하면서 수직선분에 해당하는 위치의 픽셀값만을 누적하였다.


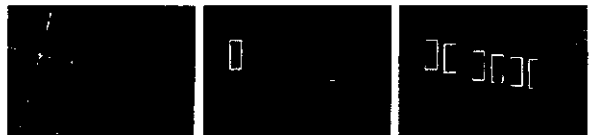


그림.3 두 치아의 중간 직선을 따라 중간 직선의 수직성분으로 누적한 결과

그림.3의 곡선은 직선을 평균값으로 하여 표시한 누적값의 상대적 크기로 잇몸의 시작영역은 누적평균값 이하인 곳에서 나타나므로 평균이하인 곳을 대상으로 1차원 스무딩을 수행하면 누적값은 잇몸이 시작하는 위치에서 증가하는데, 이 위치를 잇몸의 시작위치로 한 뒤, 이 정보와 직선선분을 이용하여 그림.4와 같이 관심영역을 분리한다. 관심영역은 결정된 위치를 중심으로 좌우 20 픽셀, 상하 50 픽셀의 크기를 갖는다.



(a) 최초 치아의 관심영역결정 (b) 추출된 관심영역  
그림.4 관심영역분리

2.2 영상정렬(Image alignment)


영상정렬은 두 영상의 신뢰성 있는 차정보를 얻기 위한 중요한 절차이다. 영상정렬의 가능성을 줄여 정렬 속도를 높이기 위해서는 이미 계산된 임플란트의 경계선 정보가 이용된다. 임플란트의 경계선은 비교적 정확한 임플란트의 방위와 위치 정보를 제공함으로써 두 영상의 정렬시 계산수를 현저히 줄일 수 있다. 본 연구에서는 계산된 두 영상에서 임플란트의 방위와 오차범위를 이용한 GHT[7] 기반 영상정합 방법을 채택하였다. 먼저 첫 번째 영상의 관심영역에서 에지를 구하여 참고패턴을 생성하고 두 번째 영상에서 GHT를 이용하여 정합을 수행한다. 이 때 Accumulator의 범위를 계산된 위치와 방위 그리고 계산된 값의 오차 범위를 이용하여 한정함으로써 연산시간의 단축과 정확성을 높일 수 있다.

2.3 차영상계산 및 환부분리


구조분석을 통해서 분리된 두 영상에서의 관심영역의 정렬이 완료되면 두 영상간의 변화를 나타내는 차영상을 구하게 된다. 차영상은 정렬된 두 영상의 차의 절대값을 취한 것이다. 변화가 생긴 부위는 차영상에서 높은 값을 갖게 된다. 그러나 임플란트 주위영역이 존재하는 부위가 X-Ray영상에서 어렵게 나타나기 때문에 차영상에서도 변화가 작게 된다. 따라서 일반적인 임계치 방법으로 차영상에서 주위영 부위를 분리하는 것은 거의 불가능하다. 본 연구에서는 이 문제를 해결하기 위해서 치아구조 분석과정에서 구해진 근사적인 잇몸 경계 정보를 바탕으로 배경과 잇몸을 분리하기 위한 국부적인 임계치를 계산한다. 현 영상에서의 배경과 잇몸 밝기 정보에 근거한 임계치를 사용함으로써 미세한 변화를 갖는 주위영 부위를 검출할 수 있다. 구조적 정보를 바탕으로 하는 탐색 영역의 제한과 임계치 결정은 주위영 부위에 적용되므로 영상전체를 대상으로 하는 전역임계값을 사용하는 방법과는 달리 불필요한 계산을 줄일 수 있고 존재 불가능한 영역에서의 주위영 검출 보고를 방지할 수 있다. 이렇게 분리된 주위영 영역은 레이블링되어 면적과 둘레가 계산되고 그 결과가 정량적으로 수치화되어 표시된다.

3. 결과 및 분석

제안한 알고리즘은 AMD ThunderBird-750Mhz, RAM 256M, Windows 2000에서 수행하였으며, 개발틀은 MS Visual C++ 6.0을 사용하였다.



(1) 일반적인 차정보 표시영상 (2) 구조적 분석을 통한 차정보 표시 영상  
(a) 환부에 이상이 있는 경우



(1) 일반적인 차정보 표시영상 (2) 구조적 분석을 통한 차정보 표시 영상  
(b) 환부에 이상이 없는 경우  
그림.5 차정보 표시 결과 영상

그림.5는 환부에 이상이 있는 경우와 없는 경우의 결과로, 그림.5 (a)의 방법은 임계값으로 두 영상의 평균픽셀값을 사용하였고, Rotation Error값을 적용하였다. 결과에서 보듯이 부분영상내의 차영상정보를 관심영역의 추출없이 표시한 영상(그림.5 (a))은 잇몸의 변화뿐 아니라 촬영당시 촬영각 및 대상의 촬영면 변화에 의해 잇몸영역이외의 차정보가 표시되는 반면, 관심영역추출기법을 이용한 방법(그림.5 (b))은 잇몸에서의 변화량만이 표시되고 있다. 또한, 차정보를 수치적으로 보임으로써 객관적 근거를 제시한다.

4. 결론 및 앞으로의 연구방향

본 논문에서는 디지털 X-Ray영상에서 시계열분석을 통한 임플란트 주위영 검출방안을 제시하였다. 제안된 방안은 영상분석을 통해서 치아의 구조를 분석하고 이 정보를 바탕으로 환부 존재 가능 영역을 축소하고 영상정렬과 질환부위 분할을 수행함으로써 신속하고 정확한 임플란트 주위영 부위의 검출이 가능하였다. 실험결과는 그동안 수작업에 의존했던 시계열분석을 통한 임플란트 주위영 검출이 자동화될 수 있는 것은 물론 보다 객관적이고 정량적인 결과를 제시할 수 있음을 보여주었다.

5. 참고문헌

[1] Compend Contin Educ Dent, "Computerized Image Analysis In Density:Present Status and Future Applicatins",Vol.XIII, No.11,  
[2] Grondahl K,Grondahl H-G, Wennstrom J and Hejl L,"Examiner agreement in estimation changes in periodontal bone from conventional and subtraction radiographs",J Clin Perodontol, 1987.  
[3] Glenn F.Knoll, "Radiation Detection and Measurement", Wiley, 1988.  
[4] Marjorie K.Jeffcoat,"Radiographic Methods for the Detectin of Progressive Alveolar Bone Loss".  
[5] McDonnel, D.,Price, C,"An evaluation of the Sens-A-Ray digital dental image system", Dentomaxillofac. Radiol.22,21-6, 1993.  
[6] OK SAM CHAE,"Specialized Parallel Structure For VLSI Implementation of the Hough Transform for Arbitrary Shape Detectin",1982, Oklahoma State University 박사학위 논문