

## 관절염의 최신 수술 경향 : 고관절

김 희 중\*

고관절에 있어 수술적 치료를 요하게되는 관절염은 크게 두가지 부류로 나눌 수 있다. 첫째는 류마티스 계통 질환에 의한 관절염이고 둘째는 퇴행성 관절염이다.

### 1. 류마티스 계통의 관절염

고관절에서는 강직성 척추염이 이 계통의 질환으로는 가장 흔하며, 류마티스 관절염은 상대적으로 빈도가 낮다. 다른 관절과는 달리 관절이 해부학적으로 깊이 위치하고, 관절막을 너무 광범위하게 손상 주는 경우 대퇴골두의 혈류가 차단될 수 있기 때문에 활액막 절제술(synovectomy)이나 관절 변연 절제술(joint debridement)이 시행되는 경우는 거의 없다. 또한 질병의 특징상 양측으로 발병하는 경우가 많으므로 관절 고정술(joint fusion)을 시행하는 경우도 극히 드물다.

관절의 손상이 심하지 않은 상태에서 질병의 진행이 정지되었거나, 진행이 매우 느린 경우 심한 굴곡 구축 등 변형에 대하여 연부조직 해리술(soft tissue release)을 시행할 수 있으나 적용이 되는 경우가 흔하지 않다.

가장 흔히 시행되는 수술은 인공 고관절 전치환술이다. 약물이나 물리요법 등의 비수술적 방법으로 증상의 호전이 충분치 못한 경우에는 관절의

손상이 심하지 않더라도 이 수술을 필요로 한다.

### 2. 퇴행성 관절염

우리나라의 경우 일차성 퇴행성 고관절염은 매우 드물고, 대부분이 이차성 퇴행성 관절염이다. 이차성 퇴행성 고관절염의 원인으로는 고관절 이형성증, 세균성 고관절염, 레그 퍼테스 병, 외상 등이 있다.

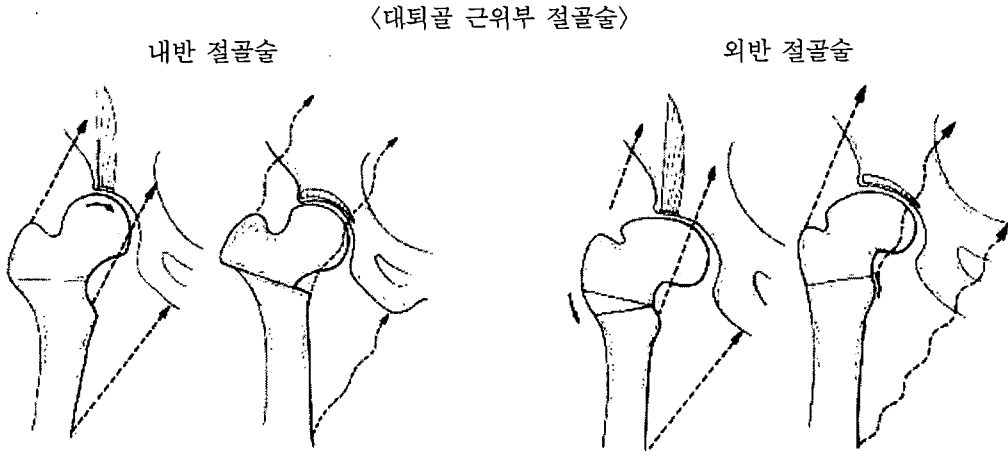
퇴행성 고관절염의 경우도 관절의 손상이 전반적이고 심각한 경우에는 인공 고관절 전치환술이 가장 흔히 시행되는 수술이다. 젊은 환자이고 많은 활동이 필요한 경우에는 관절 고정술이 더 좋은 선택이 될 수 있으나 실제로 시행할 수 있는 경우는 흔하지 않다.

관절의 손상이 심하지 않거나, 심하더라도 한 부분에 국한되어 있는 경우에는 절골술(osteotomy)을 시행하여 관절에 하중이 골고루 분포하게 하거나, 비교적 건강한 부위로 분포하도록 한다. 이런 수술은 어느 정도 퇴행성 관절염이 있는 관절에 대하여 재건 수술(reconstructive surgery) 혹은 구제 수술(salvage operation)로 시행하는 이외에, 퇴행성 변화가 시작되기 이전에 예방적으로 시행할 수 있다. 절골술을 시행한다 하여도 퇴행성 관절염이 치유되는 것이 아니며, 그 진행을

\* 서울대학교 의과대학 정형외과학교실 부교수

늦추는 것이기 때문에 결국에는 인공 고관절 치환 성형술을 필요로 하게되는 경우가 많다. 따라서 이런 수술은 비교적 젊은 연령의 환자에서나 적용이 되며(대부분 50세 이하), 60세 이상의 경우에

는 시행하지 않는 것이 보통이다. 절골술은 대퇴골 근위부(proximal femoral osteotomy)나 골반골(pelvic osteotomy)에서 시행할 수 있으며 양측을 모두 절골하기도 한다.



〈골반골 절골술〉

