

인공 전 주관절 성형술의 수술적 도달법
(Surgical Exposures for Total Elbow Arthroplasty)

원광의대 정형외과학교실

전 철 흥

주관절의 인공 성형술은 인공 전 슬관절 성형술과 매우 유사하다. 일반적으로 Elbow motion을 회복시키고, stability와 strength을 유지하는 것이 주 목적이다. 인공 전 주관절 성형술의 수술적 indications 로는

1) Painful stiffness (<100°)

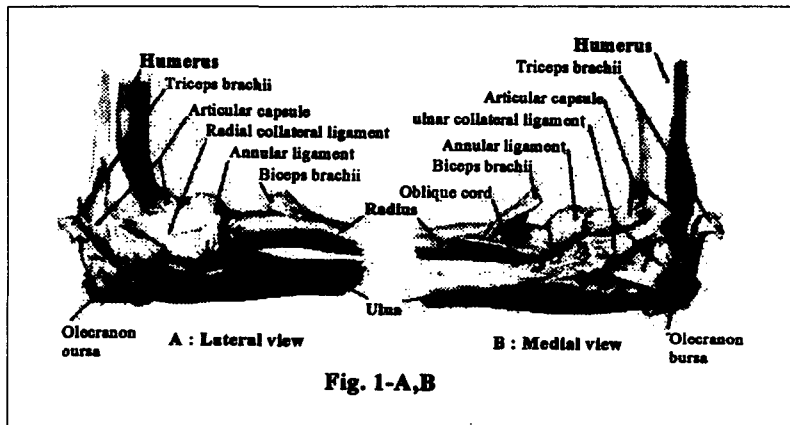
2) Painful instability

3) Ankylosis (Bony or fibrosis)로써 흔히 류마티스성 주관절, 상완골 원위부의 Supra - or Intercondylar nonunion의 치료, 노인의 상완골 원위부의 Acute severe comminuted Supra - or Intercondylar 골절의 치료, 그리고 외상성 후유증으로 인한 flail Elbow인 경우에 많이 실시하게 된다.

인공 전 주관절 성형술의 수술수기를 살펴보기 위해 주관절의 해부학적구조와 수술적 도달 시의 고려되어야할 사항들을 파악하고, 각각의 수술적 도달법을 알아보고자 한다.

1. 주관절의 해부학적 구조

- Biceps, Brachialis, Anconeus, Triceps muscles
- Medial collateral ligament complex (Fig. 1-A)
 - ant. component
 - post. component
 - transverse component
- Lateral collateral ligament complex (Fig. 1-B)
 - radial collateral ligament
 - lateral ulnar collateral ligament
 - annular ligament
 - accessory lateral collateral ligament
- Nerve
 - radial nerve
 - ulnar nerve



2. 인공 전 주관절 성형술의 Surgical exposure시 고려 되어야할 사항

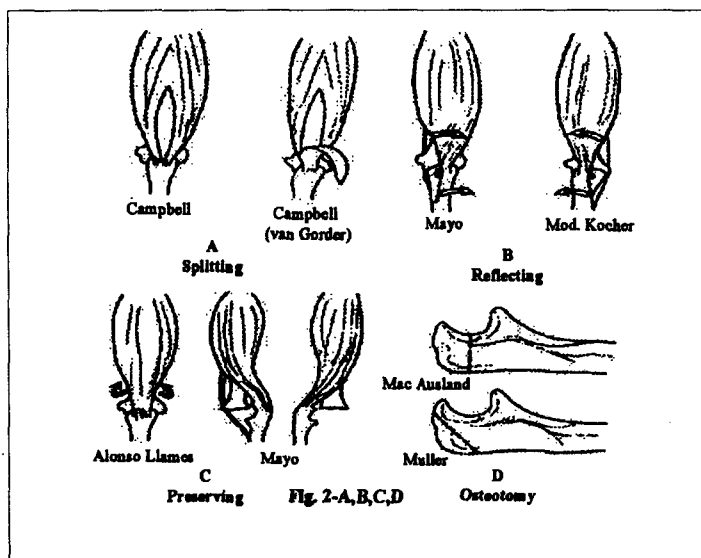
- a. Careful handling of skin & soft tissues
- b. The skin incision must not devascularize a compromised region of skin created by previous incisions.
- c. The ulnar nerve is explored and transposed anteriorly.
- d. Elevate the Triceps mechanism in continuity with the periostem — to avoid transection or separation of the Triceps mechanism.
- e. The origin of one ligament is released, the joint is subluxated or dislocated.

위의 5가지 사항은 반드시 고려되어야 하며, 특히 Triceps mechanism의 보존을 위해 Triceps repair에 유의해야되고(d), ulnohumeral joint의 posterolateral rotary subluxation의 예방을 위해 lateral collateral ligament의 ulnar part는 repair(e) 하여야 한다.

3. 수술적 도달법

인공 전 주관절 성형술의 수술적 도달법으로는, 흔히 posterior Campbell approach을 이용하게 되고 Triceps muscle의 처리에 따라 4가지로 나뉘게 된다.

- a. Triceps splitting method (Fig. 2-A)
 - Campbell posterior approach
 - Campbell (Van Gorder) approach
- b. Triceps reflecting method (Fig. 2-B)
 - Kocher extensile approach
 - Mayo approach
 - Bryan post. approach (Mayo modified extensile Kocher)
 - Osteocutaneous flap (osteoAnconeus flap)
- c. Triceps preserving method (Fig. 2-C)
 - Alonso Llamas
 - Mayo
- d. Posterior transosseous exposure method (Fig. 2-D)
 - oblique osteotomy of the olecranon (Muller posterior approach)
 - transolecranon osteotomy(Mac Ausland posterior approach)



위와 같이 여러 가지의 수술적 도달법이 시행되고 있지만, 다음의 3가지가 대표적으로 인공 전 주관절 성형술시 많이 사용되어 지고 있다.

a. Campbell's posterior approach (Fig. 3-A)

Triceps tendon을 flap으로 만들어 Elbow joint을 Exposure 시키는 방법으로, 이는 ankylosis나 contracture가 심한 경우 Triceps tendon의 elongation을 위해 사용된다.

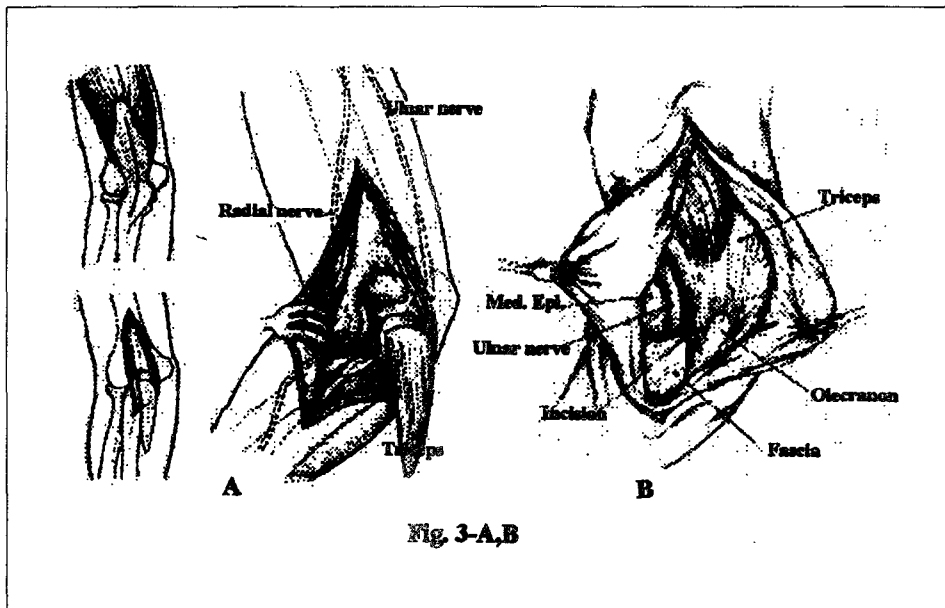
단점은 Triceps tendon strength의 손상이다.

b. Kocher's lateral approach (Fig. 3-B)

장점으로는 Triceps tendon의 continuity을 entire operation procedure 동안 유지 시킬수 있으며, severed Triceps tendon의 repair 위험을 피할수 있어 Triceps의 dysfunction을 줄일 수 있는 점이다.

c. Tsuge's lateral approach

wide exposure로써 Triceps attachment를 elevate 시키고 radial collateral ligament를 divide 시키는 방법으로 Triceps tendon과 ulnar periosteum 사이의 continuity를 유지 시킬수 있어 early rehabilitation 의 장점이 있다.



결론적으로 어느 종류의 surgical approach를 사용하는 가의 선택은 수술자의 경험에 좌우가 된다. 그렇지만 주관절이 extended position 에서 contracture나 ankylosis가 있는 경우에는 posterior approach가, 그리고 significant 한 contracture가 없는 painful instability인 경우에는 postero-lateral approach가 더 좋을 것으로 생각된다.