

두경부 재발암의 구제수술후 재건술

서울대학교 의과대학 성형외과학교실
민 경 원

서 론

두경부에서 암이 재발하면 많은 의사들은 더 이상의 치료가 도움이 안된다고 가정하는 경우가 많으며, 암의 재발시 암종의 악성도 보다는 의사의 오판이나 미숙의 가능성 때문에 괴로워 하는 경우가 종종 있다. 의사로서 암을 완전 치유하는 것이 바람직하나 완치가 안될 경우에도 재발에 대하여 환자를 치료해야 할 책무가 있다. 재발한 환자에게는 여생을 고급의 삶을 누릴 수 있도록 논리적인 계획을 세워야 한다. 아직까지는 두경부의 재발된 암의 치유에 대한 보고나 길잡이가 거의 없어 상당히 불확실하나 medical care team은 환자와 긴밀한 관계를 가지며 치료 계획을 세워야 한다.

본 론

이에 저자는 아래와 같은 사항에 대하여 토의하여 재발암의 종양생물학적 성장과 그에 대한 문제점을 파악하여 재건술시 도움을 얻고자 한다.

- 가. 재발된 암의 분석
- 나. 재발된 암의 일반적인 치료 계획
- 다. 재치료 효과 - 재발된 편평세포암종
- 라. 재치료 효과 - 재발된 비편평세포암종
- 마. 완치가 안된 환자들의 문제점
- 바. 치유 불가능한 두경부 종양환자의 치료지침
- 사. 재활성 재건 환자에서 흔히 관찰되는 사항
- 아. 두피 및 두개골의 재건
- 자. 안와 및 상악 부위의 재건
- 차. 두개저의 재건
- 카. 구강내 재건
- 타. 하악의 재건
- 파. 인후 및 상부 식도의 재건

1. 재발된 암의 분석

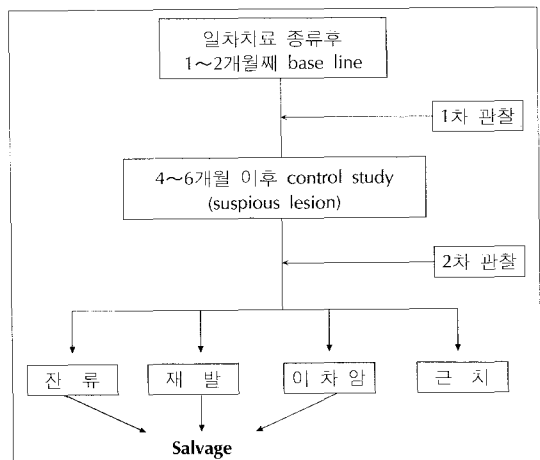
재발에 대한 진단과 분석을 하면 다음과 같은 다섯 가지의 경우를 접하게 된다.

- 1) 재발에도 불구하고 암괴가 해부학적으로 국한되어 있어 수술에 의해 장기간 재발을 막을 수 있는 경우
- 2) 장기간의 생존은 기대할 수 없으나 약취나 기도의 부분폐쇄 등으로 완화적 치료가 필요한 경우
- 3) 장기간의 생존은 기대할 수 없으나 생존기간을 연장할 경우
- 4) 보조적 치료만으로 어느 정도의 삶을 누릴 수 있을 경우
- 5) 환자가 급속히 나빠져서 사망에 이를 경우

2. 재발암의 일반적인 치료계획

3. 재치료 효과 - 재발된 편평세포암종

불행히도 재발된 편평세포암종의 치료는 그렇게 성공적이지 못하다. 단지 다음의 두 가지 경우에 약간의 성공을 볼 수 있다. (1) 방사선치료 후의 재발 - 외과적으로 치료, (2) 일차치료 후에 목의 반대편의 전이 - 경부 광청술



각종 보고를 종합하면 다음과 같은 결론을 얻을 수 있다. (1) 경부곽청술을 시행하지 않은 N1 혹은 N2의 재발성 혹은 지속성 암종(persistent cancer)을 조기 발견하여 경부곽청술을 시행하면 상당히 좋은 결과를 얻는다. (2) 재발한 구인두암종의 수술적 혹은 방사선치료는 부위에 따라 다르지만 10~20%에서 치유가 가능하다. (3) 크기가 큰 암종이나 곁척술 후 경부에 광범위하게 재발된 종양은 치료효과가 매우 낮다. (4) 부분적 후두 절제술 혹은 방사선치료를 시행한 성문암이 후두에 재발 시 치료 성공률이 높다. (5) 전후두적출술후 기공부에 재발시 치료결과가 좋다.

4. 재치료 효과 - 재발된 비편평세포암종

일반적으로 재발된 갑상선암, 저도의 이하선암, 저도의 결체조직종양은 예후가 좋다.

5. 완치가 안된 환자들의 문제점

치료가 원만히 진행되지 않은 환자의 경우 치료사의 역할은 바뀌어야 한다. Roswell Park group이 보고한 말기 두경부종양 환자의 육체적인 문제점으로는 동통, 식이문제, pneumonitis draining tumor, bleeding tumor, respiratory distress, change in medical status, hypercalcemia, 등이 있다. 정서적인 문제는 측량하기 어려우나 삼분의 일의 환자는 우울증에 빠져있다. 정서적인 문제는 육체적인 문제와 긴밀한 관계가 있으며 재발된 암과의 효과적인 치료가 환자의 능동적인 생활자세 확립에 큰 도움이 된다.

6. 지유 불가능한 두경부 종양환자의 치료지침

- 1) 치료팀과 환자의 단독한 관계 유지. 팀 구성원중 하나가 일대일로 맡는 것이 좋다.
- 2) 외과적 수술, 방사선치료, 화학요법, 냉동요법 등의 보조적 요법 활용
- 3) 진통제, 신경차단, 방사선조사 등의 동통치료법 유용
- 4) 추형의 교정
- 5) 기도확보
- 6) 식이조절, tube feeding, gastrostomy, feeding jejunostomy를 이용한 영양상태 유지 및 개선
- 7) 환자의 긍정적 생활태도의 유도
- 8) 환자 가족의 교육을 통해 자택치료 및 간호사의 방문치료

9) 환자 및 가족의 정서적 안정 유도

위의 options에서 재건 성형 분야는 functional palliative surgery, 추형의 개선 등을 통한 환자의 일상생활 나아가서는 사회활동에 도움을 줄 수 있어야 한다.

7. 재발성 재건환자에서 흔히 관찰되는 사항들 (Practical observations in rehabilitative cancer reconstructive surgery)

임상에서 암환자의 재건 특히 재발된 환자에서는 아래와 같은 점들을 염두에 두고 치료, 수술 계획을 세워야 한다.

1) 방사선조사 3~6개월 후 조직의 혈액공급이 급격히 감소한다. 이는 조직의 fibroblast stem cell의 수를 감소시켜 창상치유를 지연 또는 방해하므로 이 부위로 전이될 피판조직은 방사선조사를 받지않은 부위에서 가져와야 하고 그 자신의 혈액공급원(own blood supply)을 갖고 있어야 한다. 수술 전 20회, 술후 10회의 고압산소요법은 방사선조사 부위의 창상치유에 많은 도움을 준다.

2) 구강안에 이식된 부분층 피부는 후에 50%정도 구축을 일으킨다.

3) 부분층 피부가 이식된 부위는 박리가 불가능 하며 박리후 피사된다.

4) 골막이 없는 뼈위에는 피부이식이 생착되지 않는다(비골과 안와골은 예외). 부분층 피부는 cancellous bone에 생착이 가능하나 외상에 매우 약하다.

5) 피부 및 피하 연조직은 어느 정도 긴장상태(tension)에 있으므로 피판전이 후 10~20% 수축하게 된다. 이 점을 염두에 두고 피판 작도를 하여야 한다.

6) 골이식은 정상적인 혈행을 갖는 건강한 조직으로 덮어주어야 한다.

7) 골조각 이식은 1~2cm의 결손 부위를 메꿀 수 있으나, 결손부가 4cm를 넘으면 bone chips with mesh나 vascularized bone graft를 하여야 한다.

8) 노출된 골조직은 생존이 불가능하고 감염이 되어 탈락된다.

*다음은 두경부 종양의 부위별 재건방법에 대하여 기술하려 한다. 아래의 재건수술은 일반적 두경부 암환자의 재건방법이나 이들 방법을 기본으로 하여 medical team이 환자의 전신상태 및 예후를 고려하여 상의한 후 결정하는 것이 좋을듯 싶다. 아래의 방법외에 경부의 재

Classification of midfacial defects

Classification	Description
Type I	Loss of midfacial skin only. Buttress of the maxilla, orbital floor and palate are intact
Type II	Partial maxillectomy with complete palate and orbital floor
Type III	Partial maxillectomy with resection of a portion of the palate. The orbital floor and Lockwood's ligament remain intact
Type IV	Total maxillectomy and palatotomy defect. Orbital support remains intact
Type V	Total maxillectomy and palatotomy defect with loss of orbital support of eye

건은 대부분 피부 및 연조직의 재건으로 이는 일반적인 성형재건술에 따르면 된다.

8. 두피, 두개골 및 두개내 중양 환자의 재건

재발된 종양의 경우 두개골을 침윤하는 것이 대부분이며 연부조직과 두개골을 동시에 재건하는 것이 중요하다. 두피의 종양을 제외하고는 대부분이 방사선치료를 받으므로 혈행이 좋은 피판이 요구되며 가능하면 vascularized bone graft를 하여야 한다. 구제목적이라든 free flap에 대한 요구가 높은 부위이다.

9. 안와 및 상악 부위의 재건

상악암종에 대한 광범위 절제술은 심각한 기능적, 미용적 결손을 초래하여 음식 섭취장애, 언어장애, oro-antral fistula, velopharyngeal incompetence 등이 생길 수 있다. 안와 바닥 및 Lockwood's ligament의 제거시에는 안구의 지지가 없어져 enophthalmos, orbital dystopia 등을 초래할 수 있다. Midface의 피부 결손의 크기, maxillary buttress의 제거 정도, 구개결손의 크기, 안구지지 유무 등을 고려하여 midface defect type을 다섯가지로 나눌 수 있다.

Type I의 defect는 일반적인 재건원칙 즉, 일차봉합, 피부이식, 국소피판, 원위피판 등으로 재건한다. 국소혈류에 유의하여 재건방법을 고른다. 재발된 종양의 경우에는 대부분이 광범위한 절제가 필요하여 원위피판의 사용이 요구되나 구제목적으로는 피부이식도 고려할 수 있다.

Type II, III의 defect는 전통적으로 피부이식과 보철물(maxillofacial prosthesis)을 사용하여 재건하였다. 보철물은 기능, 미용적으로 별 문제를 일으키지 않지만 장치를 끼울 때 적당한 구개궁(palatal arch)과 건강한 주변 연조직이 필요하다. 조직결손이 크거나 재발의 경우 retention에 어려움이 많다. 요사이에는 osseointegration이 가능해지면서 환자의 재활에 많은 도움을 주고 있다. Osseointegration의 성공률은 97% 정도이

나 뼈에 방사선조사를 받게되면 57%정도로 떨어진다. 이때에는 고압산소요법을 사용하여 성공률을 높인다.

Type IV defect는 자가조직을 이용한 재건이 가장 바람직하며 이는 구강과 비강의 분리, 두개내 조직의 유지, 상악결손의 보안을 목적으로 사용한다. Free tissue transfer가 가장 유용하며 흔히 latissimus dorsi, rectus abdominis musculocutaneous flap, scapula fasciocutaneous flap 등이 사용된다. 각각의 피판은 장단점이 있으나 재발된 암이나 구제목적인 경우 rectus abdominis flap이 수술 시간을 단축 한다는 의미에서 권할 만하다.

Type V defect의 경우에는 안와부위, 비강, 구강이 서로 통하지 않게 재건하여야 하며 orbital exenturation에는 큰 문제가 없으나 안구를 보존할 경우에는 안구를 지지할 골조직의 이식이 필요하며 free bone graft 혹은 vascularized bone graft의 택일을 하여야 한다.

10. 구개저의 재건

수술, 마취, 진단법의 발달로 두개저 수술이 가능케 되었다. 술후 해부학적 문제 뿐만 아니라 생명을 위협하는 합병증을 유발할 수 있으므로 과거에는 수술불능지역으로 간주되었었다.

해부학적 분류에 관계없이 많이 사용되는 피판은 temporalis, latissimus dorsi, pectoralis major, trapezius, rectus abdominis flap 등이 흔히 사용된다. 재건의 의 입장에서 볼 때 국소피판 보다는 free flap이 합병증이 적어 선호하게 된다. 두개저의 재건 목표는 tight dural seal, obliteration of dead space, 신경조직의 보호, soft tissue coverage, 기능 유지, 적절한 미용유지 등이다.

11. 구강내 재건(reconstruction of the oral cavity)

구강내재건은 oral continence 유지, swallowing 기능, aspiration 방지, speech 보존 등의 목표를 완성할 수 있어야 한다. 재건시 털이 없는 피부를 가져와야 환자

Reconstructive options for the tongue

Operative procedure	Surgical option
(Supeficial tumors)	
Secondary intension	Excisional biopsy
Primary closure	Laser
STSG	Radiation
(Partial glossectomy defects without mandibulectomy)	
Primary closure	Nasolabial flap
	Masseter flap
Regional flaps	Forehead flap
	Distant flaps
	Pectoralis major flap
	Forehead flap
	Deltpectoral flap
	Radial forearm flap(innervated)
Free flap	Lateral arm flap(innervated)
	Dorsalis pedis flap(innervated)
	TFL MC flap(innervated)
(Partial glossectomy with mandibulectomy)	
<i>Anterior mandibulectomy</i>	
Free osseocutaneous flaps	Osseocutaneous radial forearm
	Osseocutaneous scapular flap
	Osseocutaneous fibular flap
<i>Posterior mandibulectomy</i>	
Regional flap and mandibular swing	
Distant flap and mandibular swing	
Distant flap with reconstruction plate	
Distant flap with osseous component	
(Total glossectomy ± laryngectomy of laryngoplasty)	
Regional myocutaneous flap	Pectoralis major flap
	Latissimus dorsi flap
	Trapezius flap
Free myocutaneous flap	Rectus abdominis flap
	Latissimus dorsi flap

의 불편을 덜 수 있다.

1) 혀의 재건

다음의 표와 같이 결손의 정도에 따라 재건 방법을 고려할 수 있다.

2) Mouth floor의 재건

구강의 전반부(anterior half)는 후반부와는 달리 조직의 부피가 커서는 그 기능을 수행할 수 없다. 아래와 같은 재건 방법이 알려져 있다.

12. 하악의 재건

역사적으로 하악 결손의 재건은 성형외과의에게는 가장 힘든 과제 중 하나로 여겨져 왔으며 미세혈관수술의 출현 전에는 다양한 재건법이 소개되었고 성공률도 높지 않았다.

재건의 어려움으로 환자는 여러번의 수술을 받아야 하고 진행된 암의 경우 광범위 절제 후 재건을 포기하는 경우도 있다. 절제술 직후 재건술이 free tissue transfer

Reconstructive procedure	Reconstructive option
(Partial thickness defect)	
Primary closure	
Mucosalization-secondary intention	
STSG	
(Full-thickness defect without bone involvement)	
<i>Anterior</i>	
Regional flaps	Nasolabial flap Forehead flap Platysma FAMM flap
Distant flaps	Deltopectoral flap
Free flaps	Radial forearm flap Dorsalis pedis flap
<i>Posterior</i>	
Regional flap	Temporalis flap Forehead flap Tongue flap Palatal flap
(Distant flap)	Deltopectoral flap Latissimus flap Trapezius flap
(Free flap)	Radial forearm flap Lateral arm flap Scapular flap Latissimus dorsi flap Rectus abdominis flap
(Full-Thickness defect with bone involvement)	
<i>Anterior</i>	
Fibular osseocutaneous flap	
Radial forearm flap	
Dorsalis pedis flap	
<i>Posterior</i>	
Regional flap and mandibular swing	Pectoralis major flap Latissimus dorsi flap
Distant flap and mandibular swing	Trapezius flap Pectoralis major flap with rib
Distant flap with reconstruction plate	Latissimus flap with rib
Distant myosseous flap	Temporalis flap with cranium Forearm flap Lateral arm flap
Free flap and reconstruction plate	Scapular flap Rectus abdominis flap Latissimus dorsi flap Forearm flap Fibular flap
Osseocutaneous free flap	Iliac crest flap Scapular flap Dorsalis pedis flap

의 도입으로 가능해 졌고 oncologic surgeon 또한 광범위 재건술이 가능함으로 인하여 광범위 절제를 시도하게 되었다. 하악은 골조직과 피부를 포함한 연부조직이 샌드위치 모양으로 필요하다. 가능하면 많은 조직을 가져와야 하고 모양을 위한 절골술은 옮기기 전에 시행되어야 한다. 흔히 하악의 재건에 사용되는 방법은 다음과 같다.

1) 골이식(non-vascularized bone graft)

장골, 늑골, 두개골 등이 단독으로 혹은 금속 tray나 유경 연조직과 같이 사용된다. 그러나 방사선조사 부위에는 생착율이 매우 낮아 최소 50%에서 감염이 생긴다. 이 방법은 5cm미만의 작은 결손이 있거나 전신상태가 좋지 않아 긴 수술시간을 견딜 수 없는 환자에서 사용된다.

2) 재건용 식판(reconstruction plates with or without soft tissue flap)

원래 골절환자에서 사용되나 선택된 환자에서는 재건용으로 유용하게 사용될 수 있다. 그러나 골이식과 마찬가지로 건강한 조직이 있는 부위에서만 유용하다.

3) Vascularized osteocutaneous flap

현재 가장 많이 쓰이는 방법이며 공여부로는 fibula, iliac crest, scapula, radius 등이 있으며 선택은 필요한 뼈의 양, 연조직 크기 등에 따라 결정된다. 아래의 표는 각 공여부의 장단점을 나타낸 것이다. 표의 장단점 외에 osseointegrated implant의 장치 가능성도 고려하여야 하며 이 점에서는 fibula, iliac crest가 나머지 공여부 보다 우월하다. Fibula는 골조직이 iliac crest에 비해 단단하고 implant의 bicortical 고정기 용이하나 기존 하악골에 비해 얇아서 보철이 끝난 후 지지 부위가 노출이 되는 단점이 있다.

구제목적의 free flap인 경우 술전 환자의 상태, 수술 경과의 예측, 환자의 동기유발 등을 고려하여야 한다.

13. 인두 및 상부 식도의 재건

인후두절제술에 있어서 환자는 악성종양, 여러 가지 치료법, 발성의 손실, 경구식의 불가능성 등 몇가지 심각한 문제에 봉착하게 된다. 이는 환자의 삶의 질과 직결되는 사항이며 어떤 환자는 발성장애, 연하장애가 장기 생존 보다도 당면의 문제가 된다.

인후두 및 상부 누공형성 때문에 free flap의 유용성이

Comparison of osteocutaneous donor sites*

Flap	Tissue characteristics			Donor site characteristic		
	Bone	Skin	Vessels	Position	Morbidity	
Fibula	A	C	B	A	A	
Radius	D	A	A	C	D	
Scapula	C	B	B	D	D	
Ilium	B	D	D	B	C	

*Flaps rated best to worst A-D.

발휘되는 재건부위이다. Jejunum, radial forearm, ulnar forearm이 많이 사용되며 이들은 공히 상당히 크고 긴 혈관을 가진다. 단지 jejunum의 경우 skin paddle를 이용하는 경우보다 발생이 떨어지는 것이 흠이다. 재발 등으로 인한 salvage는 경우마다 다르나 경동맥과 신경의 보호에 주안점을 두어야 할 것이다.

결 론

두경부의 진행된 암은 잔여수명을 단축시키며 추형, 기능장애, 동반된 동통으로 남아있는 여생의 질을 떨어뜨린다. 큰 종양의 광범위한 절제술은 생존율을 높이지는 못하지만 암의 국소적인 제거로 합병증의 발생을 감소시킨다.

Palliative surgery의 목적은 동통의 경감, 기도확보, 영양소 섭취, 정서적 안정에 있다. Free flap transfer는 oncologic surgeon으로 하여금 광범위 절제를 가능

케 하여 보다 완전한 종양제거를 할 수 있고 보다 나은 기능과 palliation을 부여할 수 있다. 일차로 끝나는 재건(single stage reconstruction) 또한 입원기간을 줄이고 비용을 절감할 수 있다.

수술이나 방사선 요법을 받은 후 재발된 환자는 salvage surgery 후 합병증을 일으킬 확률이 매우 높다. 골수염, pharyngocutaneous fistula, 수술부위 감염, 경동맥 출혈 등의 발생율이 이런 환자에서 더 높은 것은 아니지만 발생시의 후유증은 보다 심각하다. 방사선조사를 받지 않고 혈행이 좋은 건강한 조직을 방사선조사 부위로 옮길 수 있는 방법은 치료방법이 소진된 환자에게 확실한 palliation의 수단이 된다.

두경부 종양 환자의 치료에 team approach를 하는 것이 매우 효과적이라는 것은 이미 증명된 사실이며 oncologic surgeon과 reconstructive surgeon의 판단과 기술은 진행된 두경부 종양환자의 치료에 크나 큰 도움이 될 것이다.